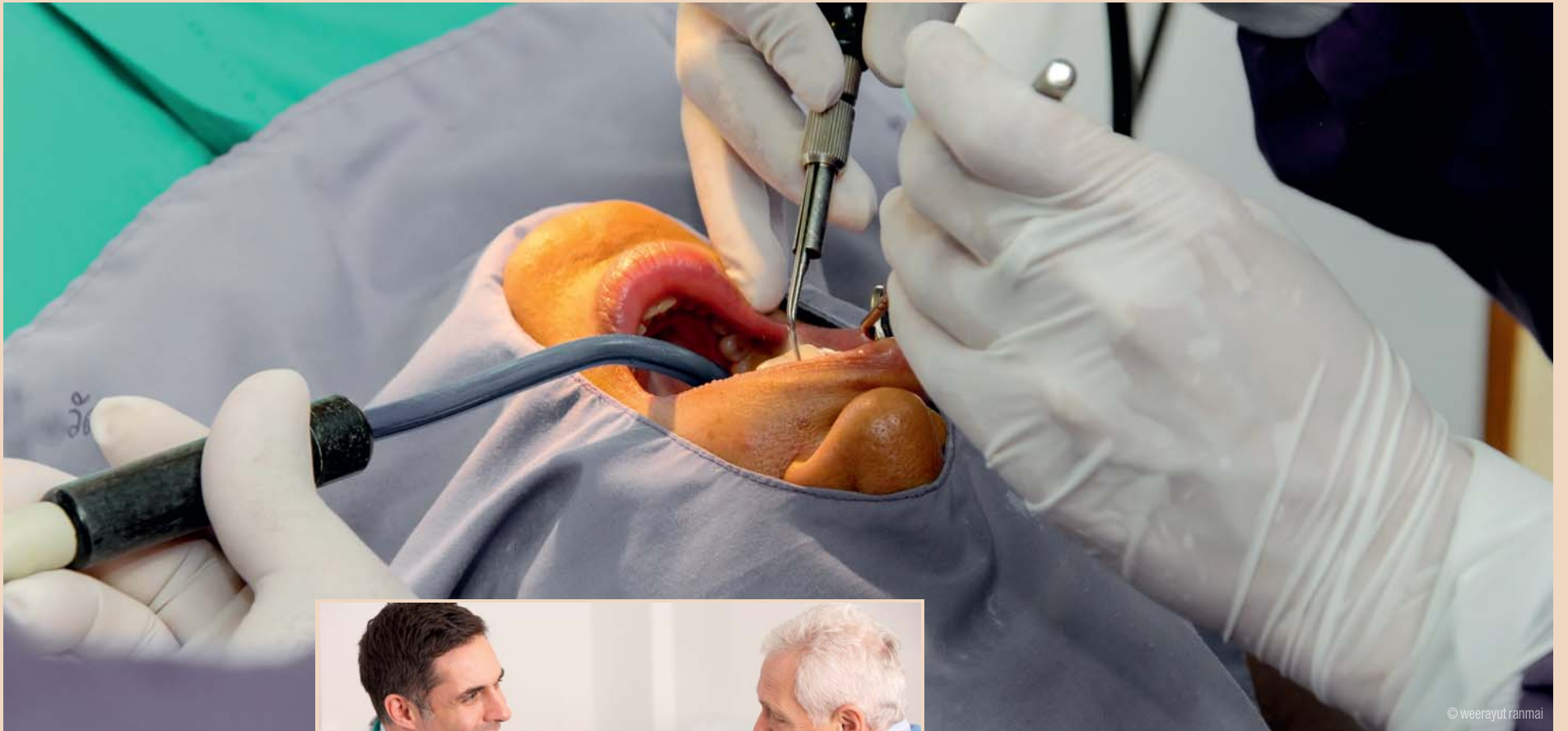
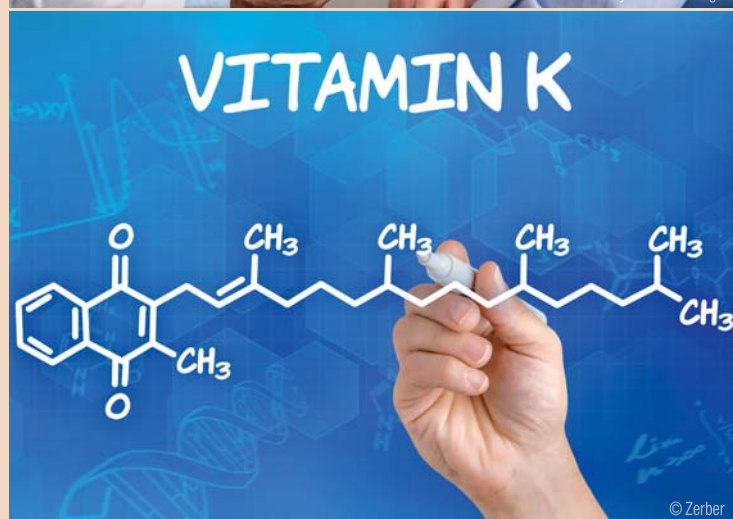


Oralchirurgische Eingriffe bei Patienten unter Antikoagulantientherapie

Patienten mit gerinnungshemmender Medikation gehören heute bereits zum Zahnarztpraxisalltag und bedürfen gerade bei Operationen der besonderen Aufmerksamkeit des Behandlers. Von Dr. med. dent. et MMed Sandra Fatori Popovic, Zürich, Schweiz.



Zum Verhindern von Thrombosen und Embolien werden Patienten zunehmend und teilweise langjährig mit gerinnungshemmenden Medikamenten behandelt. Aufgrund steigender Häufigkeit von Patienten mit Lungenembolien, venösen Thrombosen, arteriellen Verschlusskrankungen, Apoplex, Vorhofflimmern, Myokardinfarkt, Herzklappenerkrankungen und Herzklappenbioprothesen gehören Patienten mit gerinnungshemmender Medikation zum Zahnarztpraxisalltag.^{1,7} So stellen diese Patienten im präoperativen Management bei



oralchirurgischen Eingriffen Risikopatienten dar und sollten grundsätzlich in der Vormittagssprechstunde behandelt werden.³

Allgemeine Anamnese und intraorale Befundung

Dieser Artikel soll dem Zahnarzt als Repetition und Auffrischung seines Wissens dienen und einen Überblick über die neuen oralen Antikoagulantien (NOAK) bieten. Zahnärzte sollten immer Rücksicht auf die Grunderkrankung des Patienten nehmen und verstehen, dass Antikoagulantien aus vitaler Indikation verabreicht werden. Bei jedem Patienten sollte vor der intra-

Phenprocoumon (Marcoumar®, Falithrom®, Generika) verwendet, zum anderen erfolgte die akute parenterale Gerinnungshemmung mit unfractioniertem bzw. niedermolekularem Heparin. Bei Marcoumar ist in der zahnärztlichen Praxis zu bedenken, dass es bei der Gabe bestimmter Antibiotika (Erythromycin, Tetracykline, Chloramphenicol ...) zu einer Wirkverstärkung kommen kann.²

Seit Kurzem stehen neue Wirkstoffe zur oralen Antikoagulation zur Verfügung. Zum einen sind es die neuen oralen Antikoagulantien (NOAK), die gegenüber den Vitamin-K-Antagonisten (VKA) einige wesentliche Vorteile haben. So setzt beispielsweise die gerinnungshemmende Wirkung recht rasch ein. Es ist nicht mehr notwendig, eine parenterale Gerinnungshemmung während der ersten Tage als Begleittherapie zu verabreichen. Eine fixe Dosierung ohne weitere Laborkontrollen ist möglich. Das Risiko für intrakranielle Blutungen soll geringer als unter VKA sein. Nachteil der NOAK ist das Fehlen eines spezifischen Antidot.

Die auf dem deutschsprachigen Markt befindlichen Antikoagulantien lassen sich zurzeit in zwei Gruppen einteilen. Zum einen sind es die sogenannten „-xabane“ Rivaroxaban (Xarelto®) und Apixaban (Eliquis®), zum anderen ist es das Dabigatran (Pradaxa®).^{2,6,10}

Vor- und Nachteile der neuen oralen Antikoagulantien¹⁰

Vorteile

- Keine Wirkspiegelkontrolle notwendig
- Für Patient und Behandler einfacher

- Neueinstellungen und perioperatives Management einfacher
- Keine prophylaktische Heparin-gabe zu Beginn
- Keine Diät-Interaktionen
- Weniger cerebrale Blutungen.

Nachteile


- Keine Wirkspiegelkontrolle möglich
- Kein Antidot
- Erhöhte Kosten
- Abhängigkeit von Leber- und Nierenfunktion
- Interaktion mit anderen Medikamenten
- Einnahme-Compliance wichtig
- Fehlende Kontrolle durch Arzt.

Die Halbwertszeiten betragen bei Dabigatran zwischen 12 und 17 Stunden, bei Rivaroxaban zwischen fünf und 13 Stunden sowie bei Apixaban neun bis 14 Stunden. Da die neuen oralen Antikoagulantien via Niere und Leber ausgeschieden werden, ist die Wirkung sowie Wirkdauer dieser Medikamente abhängig von den Leberenzymen sowie Kreatinin-Clearance.^{2,9,6,10}

Therapieempfehlung

Die Empfehlungen für die zahnärztliche Therapie bei antikoagulierten Patienten haben sich in den letzten Jahren stark verändert. Dies hat zur Folge, dass die medizinischen Risiken minimiert und durch lokale Maßnahmen auch die zahnärztlichen Behandlungsziele aufrecht erhalten werden können. Früher musste der INR (International Normalized Ratio)-Wert durch den Hausarzt auf INR < 2 gesenkt werden. Dann erfolgte die Überbrückung mit Heparin (Fraxiparin). Nach Abschluss der Therapie er-

1 Schmelzeisen R (2001) Zahnärztliche Chirurgie bei Patienten mit Antikoagulantientherapie. Wissenschaftliche Stellungnahme der DGZMKV 2.0 Stand 7/01.
 2 Halling F (2012) Neue Gerinnungshemmer – was müssen Zahnärzte beachten? ZMK 28 (7–8).
 3 Suter V (2014) Antikoagulation & Zahnmedizin, Aktuelle Empfehlungen. INRSwiss 15.11.2014.
 4 Bajkin B, Popovic S, Selakovic S (2009) Randomized, Prospective Trial Comparing Bridging Therapy Using Low-Molecular-Weight Heparin With Maintenance of Oral Anticoagulation During Extraction of Teeth. J Oral Maxillofac Surg 67:990–995.
 5 Aframian D, Lalla R, Peterson D (2007) Management of dental patients taking common hemostasis-altering medications. Oral Surg Oral Med Oral Pathol Oral Radiol Endod 103 (suppl 1): S45.e1–S45.e11.
 6 Rattano D et al. (2013) Dabigatran, Rivaroxaban und Apixaban: Aktuelles zu den neuen oralen Antikoagulantien. Schweiz Med Forum 13(48): 981–985.
 7 Nagler et al. (2011) Periinterventionelles Management der Antikoagulation und Antiaggregation. Schweiz Med Forum 11(23–24):407–412.
 8 Praxis CME Online Fortbildung (2011) Aufhebung der oralen Antikoagulation für elektive Eingriffe. Praxis 100(23):1387–1395.
 9 Werdan K, Baraun-Dussaeus R, Presek P (2013) Antikoagulation bei Vorhofflimmern: Zauberwort NOAK. Deutsches Ärzteblatt 110 (31–32).
 10 Rosemann A (2015) Neue/Direkte orale Antikoagulantien. Guideline. Medix 1–11.



Der Frühbucherrabatt
endet am 6. Oktober

Buchung und
ausführliche Informationen auf
www.implant2015.wien



WIEN
26.–28.
NOVEMBER
2015

GEWUSST. GEKONNT. GEHEILT.
Implantatmedizin als Wissenschaft,
Handwerk und Heilkunst

7. GEMEINSCHAFTSTAGUNG
www.implant2015.wien



Kooperationspartner ÖGP



Osterreichische Gesellschaft für
Parodontologie

INTERNATIONALE FACHMESSE IN DER IMPLANTOLOGIE 2015

PARALLEL ZUR 7. GEMEINSCHAFTSTAGUNG DER DGI, ÖGI UND SGI

Implant expo[®]
the dental implantology exhibition



27.-28. NOVEMBER 2015
REED MESSE WIEN | HALLE B
Messeplatz 1 | 1020 Wien

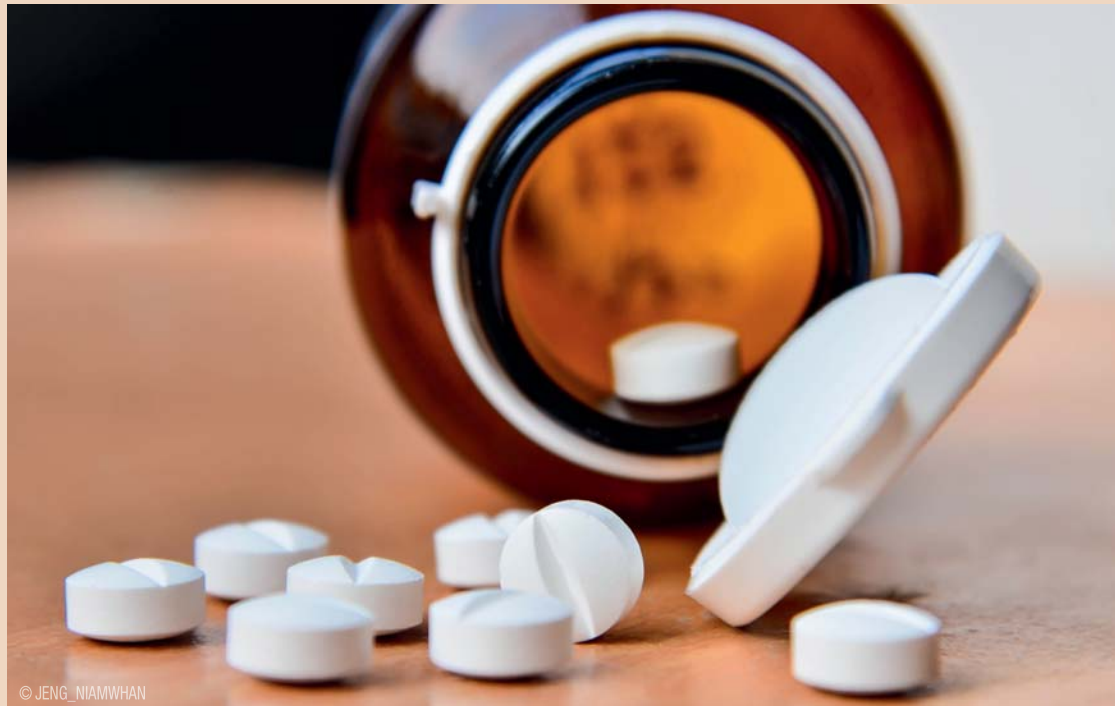Besuchen Sie die Leitmesse
für dentale Implantologie!
Weitere Informationen unter:
www.implantexpo.com



Veranstalter der Implant expo[®]: youvivo GmbH, Karlstraße 60, D-80333 München, www.youvivo.com

folgte die Wiederaufnahme der Antikoagulation beim Hausarzt.⁴ Dies stellte ein aufwendiges Vorgehen mit Koordination zwischen Hausarzt und Zahnarzt mit Senkung des INR dar. Für den Hausarzt war es oft schwierig, wieder den optimalen therapeutischen Wert einzustellen. Dennoch bestand meist ein Zeitfenster ohne Heparin, welches das Risiko einer Nachblutung förderte.³

Heute liegt eine evidenzbasierte Empfehlung gemäß World Workshop on Oral Medicine IV (WWOM IV) vor, welche besagt, dass bis zu einem INR von 3,5 die Antikoagulation für eine Zahnextraktion nicht verändert werden muss.⁵ Gemäß AWMF-Leitlinien sind bei einem INR-Wert von 2,0–3,5 die Extraktion eines oder mehrerer Zähne sowie unkomplizierte Osteotomien möglich. Bei einem INR-Wert zwischen 1,6 und 1,9 können hingegen umfangreiche chirurgische Sanierungen durchgeführt werden.¹ Die Einschätzung, Erfahrung, Ausbildung und Zugang zum Management bei Nachblutungen sind weitere Bestandteile der Entschei-



dungsfindung. Ein Absetzen oder Umstellen der oralen Antikoagulation sollte immer nur in Rücksprache mit dem zuständigen Hausarzt/Internisten oder Kardiologen erfolgen. Dies gilt ebenfalls für die Medikation mit ASS (Acetylsalicyl-

säure) oder Clopidogrel, da ansonsten das Risiko für das Auftreten einer Embolie oder Herzinfarkt deutlich erhöht sein kann.

Nachblutungen

Bei folgenden Eingriffen ist NICHT mit einer Nachblutung zu rechnen: Konservierende Maßnahmen, Präparation und Abformungen von Kronen- und Brückenpfeilern sowie endodontische Behandlungen.

kleber zur Abdichtung von verschlossenen Wunden (Sicherung von Nähten) z. B. Tisseel® in Doppelkammer-Fertigspritze eingesetzt werden. Auch Chitosan fördert die rasche Koagulumbildung und kann bei starken Nachblutungen Verwendung finden, z. B. HemCon®.

Patienten, welche sich telefonisch mit Nachblutung melden, sollte Folgendes mitgeteilt werden: Ruhe bewahren, mit Gazetupfer Wunde komprimieren, falls vorhanden mit Tranexamsäure tränken, Wange kühlen (Vasokonstriktion!), nicht den Mund spülen oder dauernd spucken. Falls die Blutung innerhalb von 20 Minuten nicht stoppt, den Patient sofort in die Praxis rufen.¹ Bei antikoagulierten Patienten sollten nur folgende Analgetika verabreicht werden: Paracetamol (Dafalgan®), Metamizol (Novalgin®), Tramadol (Trama® I); nur bei sehr starken Schmerzen! Acetylsalicylsäure (ASS) sollte nicht abgegeben werden!^{8,3}

Antibiotika werden nur bei strenger Indikation verabreicht, da dadurch die Antikoagulation verstärkt werden kann. Grundsätzlich sollte bei Patienten mit bekannter

ANZEIGE

JETZT ANMELDEN!
Nächster Kurstermin:
20.11.2015
ÄSTHETISCHE IMPLANTOLOGIE / FRONTZAHN-ÄSTHETIK

Kursdauer:
9:00-16:30 Uhr
8 Fortbildungspunkte
Kosten: 300 €

Lernen Sie von **Spezialisten** nach dem **Original** Know-How von **Brånemark**

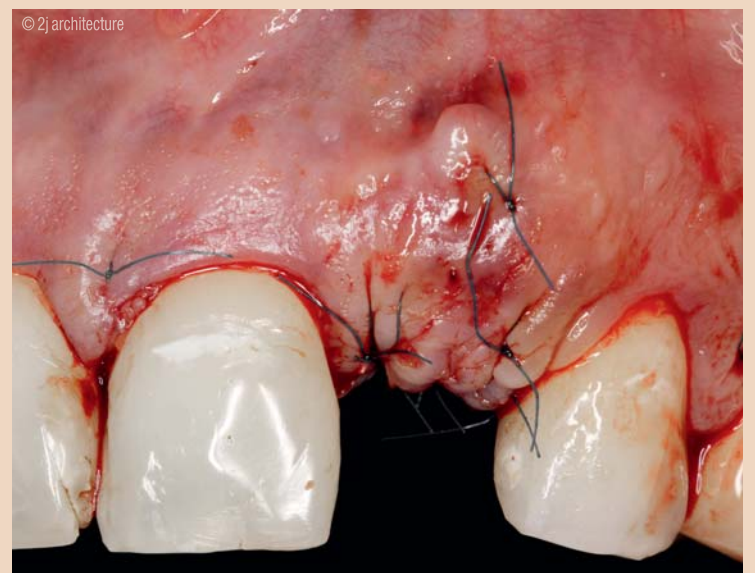
Unsere Fortbildungen haben das Ziel, Ihnen ein praxistaugliches Konzept der dentalen Implantologie zu vermitteln – von der Planung über die prothetische Versorgung bis hin zur effizienten Patientenkommunikation! Mit der Erfahrung aus rund 19 Jahren und über 25.000 gesetzten Implantaten gehört das Brånemark Osseointegration Center Deutschland zu den führenden Implantologiezentren Europas.

Mehr Informationen zum Implantologie-Curriculum mit Fokus auf minimal-invasive Eingriffe & Sofortfunktion nach den Prinzipien von Brånemark finden Sie unter www.boc-education.de

Brånemark Osseointegration Center Germany
Education Program
Mülheimer Straße 48 | 47057 Duisburg
Tel.: 0203-39 36 0
info@boc-education.de | www.boc-education.de



BOC Education Program



Bei folgenden Eingriffen sollte MIT einer Nachblutung gerechnet werden: Zahnextraktionen, operative Zahn- und Wurzelentfernungen, implantologische Eingriffe, Abszessinzisionen, Parodontalbehandlungen und Zahnsteinentfernungen (Dentalhygiene).

Zur Vermeidung von Nachblutungen werden lokale hämostatische Mittel eingesetzt. Tranexamsäure wird als lokales Antifibrinolytikum eingesetzt und hemmt die Fibrinolyse (Auflösung des Koagulums). In der Praxis wird eine mit zehnprozentiger Lösung Tranexamsäure (Cyklokapron® Ampulle) getränkte Gaze auf die Wunde appliziert und komprimiert. Für den Heimgebrauch wird eine fünfprozentige Mundspüllösung (Cyklokapron® Brausetablette je 1 g auflösen in 20 ml Wasser) zwei Mal pro Tag zum Spülen (nicht Schlucken) empfohlen.

Das Management der Extraktionsalveole erfolgt mit der Applikation von Kollagen (Kegel oder Vlies, z. B. TissueCone E®) zur Verstärkung des Koagulums oder Zellulose, die bei Blutsättigung zu einer gallertartigen Masse aufquillt und dabei die Bildung des Koagulums fördert. Des Weiteren können Fibrin-

Hypertonie auf eine gute medikamentöse Einstellung des Blutdrucks geachtet werden sowie eine möglichst – wie bei allen Patienten – schmerzfreie perioperative Phase.

Zusammenfassung

Seit Kurzem stehen neue Wirkstoffe zur oralen Antikoagulation zur Verfügung – neue orale Antikoagulantien (NOAK). Diese haben eine deutlich kürzere Halbwertszeit, jedoch kein Antidot. Die meisten zahnärztlichen Eingriffe können unter oraler Antikoagulation mit einem INR bis 3,5 durchgeführt werden. Zur Vermeidung von Nachblutungen werden lokale hämostatische Mittel eingesetzt. ASS sollte



**Dr. med. dent. et
MMed Sandra Fatori Popovic**
Zentralstr. 2
8003 Zürich, Schweiz
www.zahnaerzte-wiedikon.ch