

Der möglichst atraumatische Zugang zum Anheben der Kieferhöhle und damit der Schneider'schen Membran war bisher Ziel jedes neuartigen Therapieansatzes von krestal aus. Dabei wurde die direkte Sichtkontrolle zugunsten der geringen Traumatisierung aufgegeben, konnte aber bei den neuen Verfahren durch keine andersartige Kontrolle ersetzt werden. Das hier beschriebene Verfahren hingegen bietet neben einer atraumatischen Vorgehensweise mit der visuellen Druckkontrolle sowie der verwendeten Flüssigkeitsmenge zwei intraoperative Kontrollmöglichkeiten zum Therapieerfolg.

Dr. M. Engelschalk
[Infos zum Autor]



Literatur



Minimalinvasiver Sinuslift mit hohem hydraulischen Druck – eine Multicenter-Pilotstudie

Dr. Marcus Engelschalk

Von Tatum et al. wurde bereits 1986 eine transalveolare Technik beschrieben, die Grundlage für den klassischen Sinuslift mit lateralem Zugang bildete.^{1,2} Später konnte von Summers durch die sogenannte Osteotom-Technik ein erster krestaler Zugang gezeigt werden.^{3,4} Insbesondere der kontrollierte knöchernen Ersteintritt in den Sinus und die sichere Anhebung der Schneider'schen

Membran ohne Perforation sind die wesentlichen Herausforderungen dieser Methoden. Auch weitere Verfahren wie die Ballon-Technik oder die Verwendung sogenannter „intelligenter“ Fräsen, der Piezochirurgie oder des Lasers lösen die Problemstellung des sicheren Ersteintritts in die Kieferhöhle nicht.^{5,6} Dies führte dazu, dass es in der Praxis bis dato keine sichere und einfach

durchzuführende, krestale Sinusliftmethode gab.

Obwohl die laterale Fenestrierung (modifiziertes Vorgehen nach Caldwell-Luc) nach wie vor die Standardmethode für die Sinusbodenelevation im Sinne des „klassischen Sinuslifts“ darstellt, ist sie aufgrund ihrer Invasivität häufig mit beträchtlichen postoperativen Komplikationen wie Schmerzen und Schwellungen verbunden.⁷ Die mit krestalem Zugang entwickelten Verfahren stellen trotz der Reduzierung dieser Invasivität aufgrund ihrer fehlenden Kontrollmöglichkeiten, wie der direkten Sicht, sowie anderer manueller Herausforderungen für Behandler wie Patienten keinen wesentlichen Vorteil zum klassischen Vorgehen dar.

Ziel der hier vorgestellten Multicenter-Pilotstudie war, die medizinische Wirksamkeit und Sicherheit des Jeder-Systems zu evaluieren. Besonderer Schwerpunkt lag im Nachweis einer möglichst geringen Perforationsrate der Membran sowie einer hohen Implantatüberlebensrate nach einem gewählten Zeitraum über 18 Monate in situ.

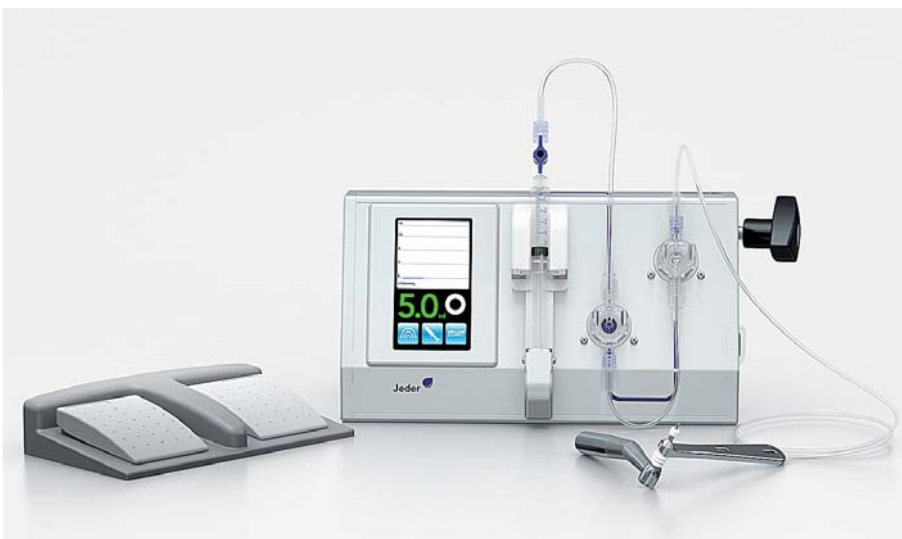

Abb. 1: Jeder-System (Jeder): Pumpe mit Fußtastern, Fräse sowie verbindendes Schlauchset.

JETZT ANMELDEN!

Implantology meets CAD/CAM

IMCC

14.11.2015 Bremen

REFERENTEN DES 6. BREMER IMPLANTOLOGIETAGES

- Prof. Dr. Ina Nitschke, Leipzig/Zürich
- Prof. Dr. Thomas Ratajczak, Sindelfingen
- Prof. Dr. Heiner Weber, Tübingen
- Dr. Susanna Zentai, Köln
- Dr. Oliver Zernial, Kiel
- Dr. Süleyman Selcuk, Hamburg
- ZTM Olaf van Iperen, Wachtberg-Villip

Weitere Informationen telefonisch
unter **0421-2028-360** oder
www.bego.com/de/veranstaltungen



Gemäß Richtlinien
der BZÄK/DGZMK



Miteinander zum Erfolg





Abb. 2

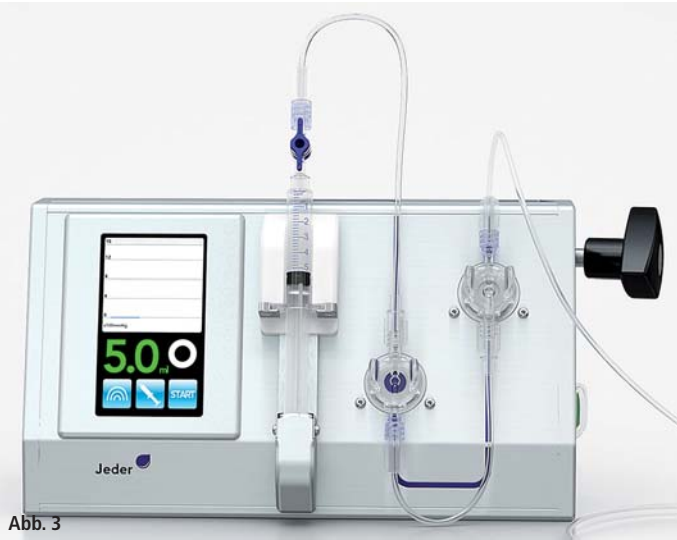


Abb. 3

Abb. 2: Die Fräse besteht aus Führungselement und zentral eingesetztem Fräser. – **Abb. 3:** Die Pumpe mit Kontrollmonitor wird mit Fußtaster gesteuert.

Material und Methoden

Insgesamt wurden im Zeitraum von September 2010 bis Februar 2011 an 18 Patienten (elf Frauen und sieben Männer) 20 Sinuslifts in zwei OP-Zentren in Wien durchgeführt. Die operierten und untersuchten Personen wiesen dabei ein Patientenalter zwischen 29 und 77 Jahre auf (im Schnitt 51 Jahre \pm 16 Jahre). Die selektierten Sinussituationen wiesen hierbei präoperativ eine Restknochenhöhe von $4,6 \pm 1,4$ mm auf. Alle Sinus-

lifts wurden mithilfe des Jeder-Systems (Jeder) von krestal aus durchgeführt. Das hier verwendete System (Abb. 1) besteht aus der Fräse (Abb. 2), der Pumpe (Abb. 3) sowie dem sie verbindenden Schlauchset. Die Fräse ist das eigentliche Arbeitsinstrument, die Pumpe erzeugt Druck und Vibration und dient außerdem zur laufenden Druck- und Volumenmessung. Der Ablauf eines Sinuslifts mit dem System gliederte sich bei allen 18 Patientenfällen folgendermaßen:

– Die Mundschleimhaut wurde mithilfe der ATP-Stanze (DENTSPLY) gestanzt (Abb. 4) und eine Sackbohrung bis knapp unter die Kieferknochengrenze durchgeführt (Abb. 5). Dann wurde die Fräse druckdicht in die Sackbohrung positioniert und mithilfe von physiologischer Kochsalzlösung (NaCl) hoher Druck (ca. 1,5 bar) in der Druckkammer der Fräse aufgebaut (Abb. 6). In der Druckkammer wanderte dann zentral eine Fräse zehntelmillimeterweise in Richtung Kieferhöhlenboden (Abb. 7).

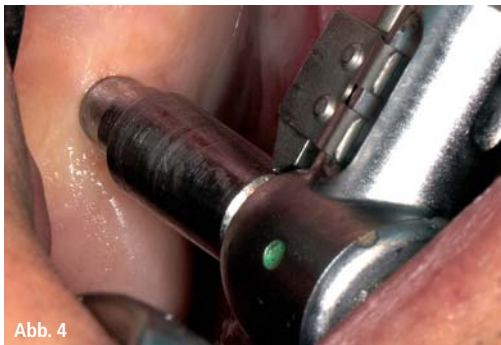


Abb. 4

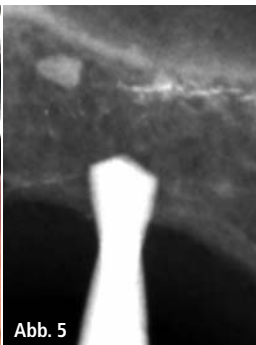


Abb. 5

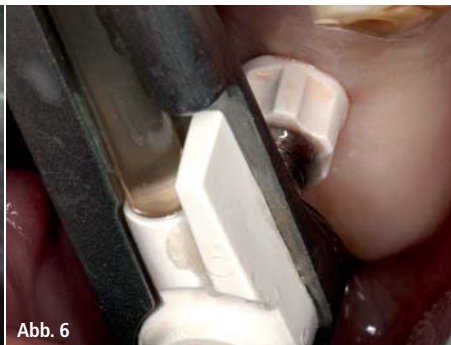


Abb. 6

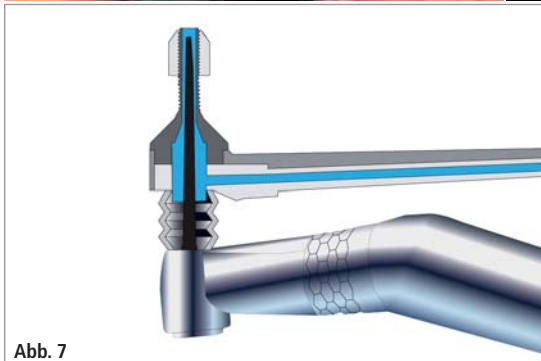


Abb. 7

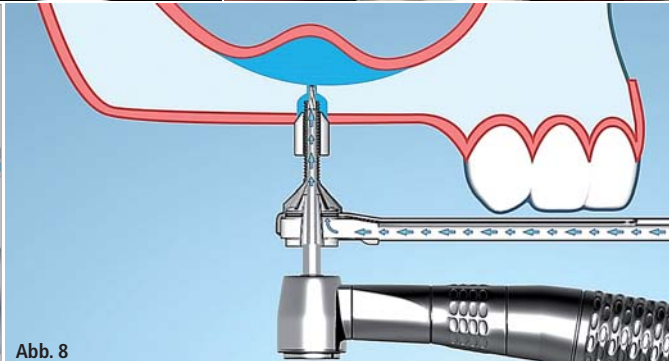


Abb. 8

Abb. 4: Die ATP-Stanze (DENTSPLY Friudent) in situ. – **Abb. 5:** Die Tiefe der Sackbohrung kann mithilfe eines intraoperativen Röntgenbildes kontrolliert werden. – **Abb. 6:** Das Dichtungselement der Fräse wird gegen die Mundschleimhaut gepresst. – **Abb. 7:** Mithilfe der Kochsalzlösung wird Druck in der Druckkammer der Fräse aufgebaut. – **Abb. 8:** Durch den hohen Druck wird die Schneider'sche Membran schlagartig von der Fräse weggedrückt.

PROFITIEREN SIE VON 50 JAHREN ERFAHRUNG!

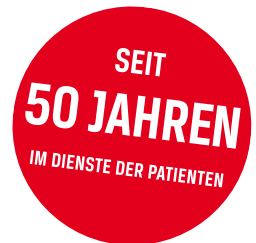Mit parallelwandigen Implantaten.

NobelParallel™ Conical Connection

Einzigartige Innovation nach dem Vorbild Per-Ingvar Brånemarks. Doppelläufiges, selbstschneidendes Gewinde. Deckschraube enthalten.



www.goo.gl/XcSm7K



Kontaktieren Sie uns
und rufen Sie 2 Implantate
für Ihre Probe-OP ab!

Einfach ausfüllen und per Fax an **02 21 500 85 333**
oder rufen Sie uns an unter **02 21 500 85 590**.

Name, Vorname _____

E-Mail/Telefon/Fax _____

Unterschrift/Stempel _____



nobelbiocare.com

- Bei der ersten kleinsten Perforation („punktförmig“) des Restknochens drückte die NaCl-Lösung aufgrund des hohen Drucks die Kieferhöhlenschleimhaut von der Fräse weg (Abb. 8). Gleichzeitig zeigte der Druckabfall auf dem Display der verwendeten Pumpe den erfolgreichen Durchbruch durch den Restknochen an (Abb. 9).
- Nach dem Durchbruch durch den Restknochen löste die mithilfe der

Pumpe in Schwingung (50 Hz) versetzte NaCl-Lösung die Kieferhöhlenschleimhaut weiter vom Kieferknochen ab. Dadurch wurde Platz geschaffen für das Knochenersatzmaterial (OSTIM, Heraeus Kulzer, und Bio-Oss, Geistlich) und das Implantat (ANKYLOS, DENTSPLY), das nach Rückziehung der NaCl-Lösung eingebracht wurde (Abb. 10).

- Der gesamte Vorgang wurde durch laufende Druck- und Volumenmessung überwacht und dokumentiert.

Insgesamt wurden innerhalb der Multi-center-Pilotstudie mit diesem Vorgehen bei den 20 Sinuslift-Fällen 20 Implantate simultan gesetzt.

Ergebnisse

In der direkten postoperativen Auswertung sowie bei den sich daran anschließenden Kontrollsitzen über einen Zeitraum von 18 Monaten konnten folgende Parameter untersucht und bewertet werden (Details vgl. Tabelle 1):

Der Kieferknochen wurde durchschnittlich um mehr als 9 mm von 4,6 mm ($\pm 1,4$ mm) auf 13,8 mm ($\pm 2,3$ mm) aufgebaut und erreichte damit eine ausreichende Höhe, um die Stabilität der Implantate zu garantieren. In einem von 20 Fällen kam es zu einer Perforation der Kieferhöhlenschleimhaut. Dies war nur im postoperativen Kontroll-CT nachweisbar, zeigte für den Patienten keinerlei Nebenwirkungen und änderte auch nicht den Operationsverlauf. Die Perforationsrate lag somit bei 5 Prozent.

Die Implantatstabilität wurde 18 Monate postoperativ im Rahmen einer klinischen und radiologischen Untersuchung mittels DVT überprüft. Mit Ausnahme von einem Implantat, das neun Monate postoperativ verloren ging, zeigte kein Implantat bei der Kontrolluntersuchung Zeichen von Mobilität oder Sinusitis. Die 18 Monate Überlebensrate kann daher mit 95 Prozent (19 von 20 Implantaten) angegeben werden.

Die Zufriedenheit der Patienten mit der Operation wurde anhand eines skalierten Fragebogens (Visual Analogue Scale: 1 = „nicht zufrieden“ bis 10 = „sehr zufrieden“) ermittelt. Die durch-

schnittliche Zufriedenheit der Patienten betrug 9,82 ($\pm 0,7$) Punkte.

Die durchschnittliche Arbeitsunfähigkeit nach der Operation betrug 0,17 ($\pm 0,5$) Tage.

Schlussfolgerung

Aktuell wird in der Literatur davon ausgegangen, dass die zurzeit verfügbaren krestalen Verfahren bei einer angestrebten Augmentationshöhe größer als 5 mm nicht als zuverlässig und reproduzierbar gelten können.⁸ Da das hier angewendete System hydraulischen Druck zur Membranelevation verwendet, findet hier das Pascal'sche Gesetz der gleichmäßigen Druckverteilung Anwendung und erlaubt eine optimale Druckübertragung. Daher konnte schon theoretisch davon ausgegangen werden, dass die neue Methode eine dem lateralen Ansatz vergleichbare Höhe des Knochenaufbaus ermöglicht. In dieser Versuchsanordnung wurde die Knochenhöhe mittels des Systems um durchschnittlich 9,2 mm ($\pm 1,7$ mm) aufgebaut. Durch die Ruptur einer von 20 Sinusmembranen im Rahmen des Anhebevorgangs wurde die Perforationsrate mit 5 Prozent bestimmt. Klinisch blieb die Membranperforation ohne Konsequenzen. Verglichen mit in der Literatur dokumentierten Perforationsraten beim krestalen Sinuslift mit einer Häufigkeit bis zu 44 Prozent stellte dies somit eine wesentliche Verringerung des Perforationsrisikos dar. Die 18-Monate-Implantat-Überlebensrate betrug 95 Prozent, die Dauer der Arbeitsunfähigkeit nach der Operation war sehr kurz ($0,17 \pm 0,5$ Tage) und die Patientenzufriedenheit äußerst hoch.

Die vorliegenden Daten bestätigen somit innerhalb der Limitationen einer prospektiven offenen Kohorten-Studie mit 20 Fällen die medizinische Wirksamkeit und Sicherheit der neuen Methode.

Zusammenfassung

Der möglichst atraumatische Zugang zum Anheben der Kieferhöhle und damit der Schneider'schen Membran war bisher Ziel jedes neuartigen Therapiean-

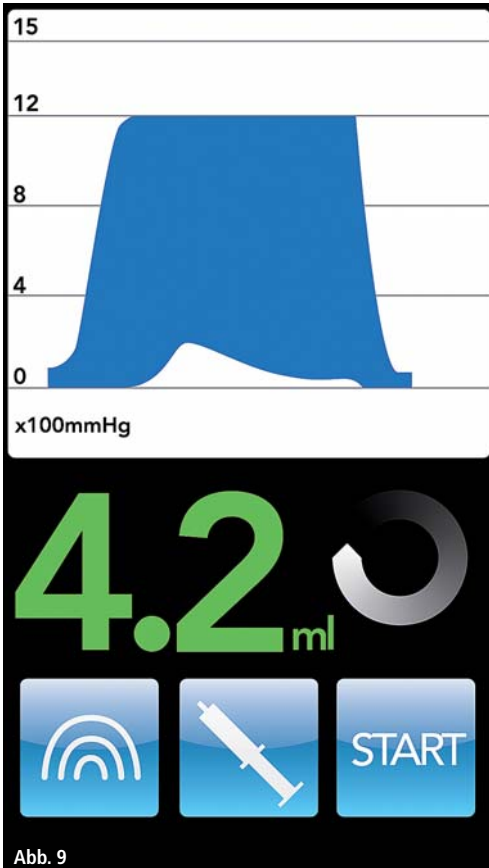


Abb. 9

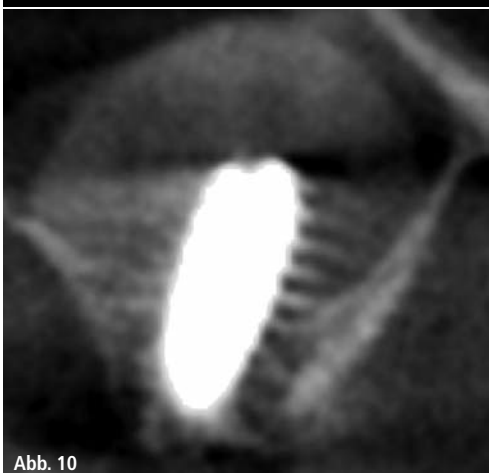


Abb. 10

Abb. 9: Der Druckabfall auf dem Display der Pumpe zeigt dem Arzt den erfolgreichen Durchbruch durch den Restknochen an. – **Abb. 10:** Auf dem postoperativen DVT sind der Sinuslift sowie das Implantat in situ zu erkennen.

Prä- und postoperative klinische und radiologische Daten

| Sinuslift/ Implantat | Präoperative Knochenhöhe (mm) | Präoperative Dicke Sinus- membran (mm) | Knochenqualität (Zarb Index) | Knochenaufbau (mm) | Gesamt- knochenhöhe post OP (mm) | Länge Implantat (mm) | Volumen Augmentations- material (ml) |
|------------------------------|-------------------------------------|--|---------------------------------|-----------------------|--|-------------------------|--|
| 1 | 7 | 1,5 | 3 | 6 | 13 | 11 | 0,70 |
| 2* | 4 | 2 | 3 | 7 | 11 | 11 | 0,70 |
| 3* | 4 | 1 | 3 | 11 | 15 | 11 | 0,70 |
| 4 | 4 | 2 | 3 | 10 | 14 | 11 | 0,85 |
| 5 | 3 | 1,5 | 3 | 11 | 14 | 11 | 0,75 |
| 6 | 3 | 1,5 | 3 | 6,5 | 9,5 | 9,5 | 0,60 |
| 7 | 4 | 2 | 3 | 7 | 11 | 11 | 0,95 |
| 8 | 3 | 3 | 3 | 8 | 11 | 11 | 0,80 |
| 9 | 4 | 2 | 2 | 9 | 13 | 11 | 0,85 |
| 10 | 4 | 2 | 3 | 11 | 15 | 11 | 0,95 |
| 11 | 4 | 1,5 | 3 | 9 | 13 | 11 | 0,85 |
| 12 | 5 | 2 | 3 | 10 | 15 | 11 | 0,95 |
| 13 | 7 | 1 | 2,5 | 10 | 17 | 11 | 1,00 |
| 14 | 4 | 1 | 3 | 11 | 15 | 11 | 0,85 |
| 15* | 7 | 1,5 | 2,5 | 11 | 18 | 11 | 0,70 |
| 16* | 4 | 1,5 | 2,5 | 8 | 12 | 11 | 0,70 |
| 17 | 4 | 1 | 3 | 9 | 13 | 11 | 1,05 |
| 18 | 4 | 1 | 3 | 9 | 13 | 11 | 0,85 |
| 19 | 7 | 2 | 3 | 10 | 17 | 14 | 0,75 |
| 20 | 6 | 1 | 3 | 11 | 17 | 11 | 0,75 |
| Mittelwert ± Standardabw. | 4,6 ± 1,4 | 1,6 ± 0,5 | 2,9 ± 0,3 | 9,2 ± 1,7 | 13,8 ± 2,3 | 11 ± 0,7 | 0,8 ± 0,12 |

* Beidseitiger Sinuslift in einer Sitzung

Tab. 1: Zusammenfassung prä- und postoperativer klinischer und radiologischer Daten der Studie.

satzes von krestal aus. Dabei wurde die direkte Sichtkontrolle zugunsten der geringen Traumatisierung aufgegeben, konnte aber bei den neuen Verfahren durch keine andersartige Kontrolle ersetzt werden.

Das hier beschriebene Verfahren⁹ hingegen bietet neben einer atraumatischen Vorgehensweise mit der visuellen Druckkontrolle sowie der verwendeten Flüssigkeitsmenge zwei intraoperative Kontrollmöglichkeiten zum Therapieerfolg. Im Rahmen der begrenzten Aussagefähigkeit dieser Anwendungsuntersuchung lassen sich für dieses Vorgehen entscheidende Ergebnisse ablesen. So bestätigen die vorliegenden Daten die medizinische Wirksamkeit und Sicherheit dieser neuen Herangehensweise. Die Knochenhöhe konnte hier um

durchschnittlich $9,2 \pm 1,7$ mm aufgebaut werden. In nur einem Fall (5 Prozent) kam es zu einer Membranperforation, welche aber ohne klinische Konsequenzen blieb. Die Dauer der Arbeitsunfähigkeit nach der Operation und somit die persönliche Einschränkung der Patienten war mit $0,17 \pm 0,5$ Tagen sehr kurz. Daraus folgte eine äußerst hohe Patientenzufriedenheit. Im Follow-up betrug die 18-Monate-Implantat-Überlebensrate in dieser ersten Pilotstudie 95 Prozent. Die hohe Erfolgsrate sowie der atraumatische Umgang mit den betroffenen Weichgeweben, wie der Schneiderschen Membran und der oralen Gingiva, kann in der Literatur ebenfalls festgestellt werden.^{10,11}

Somit kann der mit hohem hydraulischen Druck arbeitende Sinuslift als eine

sehr erfolgreiche, atraumatische und somit vorhersagbare Methode bezeichnet werden. Stellt er doch besonders in der Indikation des Sinuslift mit simultaner Implantatsetzung sowie bei Anhebung auch bei geringer Restknochenhöhe im zweizeitigen Verfahren für ein einzelnes wie auch mehrere Implantate ein ideales Vorgehen und somit eine Alternative zum klassischen, offenen Vorgehen dar.

Kontakt

Dr. Marcus Engelschalk

Praxisgemeinschaft für Parodontologie und Implantologie
Priv.-Doz. Dr. Gonzales & Dr. Engelschalk
Frauenplatz 11
80331 München
info@dr-engelschalk.de