Fehlervermeidung in der regenerativen Parodontalchirurgie

Mit der regenerativen Parodontalbehandlung wird die Wiederherstellung des verloren gegangenen Zahnhalteapparates angestrebt. Neben den bekannten Risikofaktoren wie Rauchen und Stoffwechselerkrankungen (z.B. schlecht eingestellter Diabetes), ist für das Gelingen einer parodontalen Regeneration u.a. die Defektmorphologie bestimmend.

So scheinen zwei- und dreiwandige Knochentaschen, tiefe und schmale Defekte erfolgreicher zu behandeln sein als infraalveoläre weite Defekte.[1] Auch eine erhöhte Zahnbeweglichkeit wirkt sich negativ auf die Ergebnisse einer regenerativen Therapie aus.[2] Zahlreiche randomisierte, klinisch kontrollierte Studien mit Zugangslappenoperationen zeigen eine hohe Variabilität der Ergebnisse auf, sodass vermutet werden kann, dass für den Behandlungserfolg zusätzliche Faktoren eine Rolle spielen. Folgende Parameter beeinflussen das Ergebnis positiv: Patienten ohne Allgemeinerkrankungen, Nichtraucher, eine gute Patientencompliance, eine zutreffende Risikoerfassung des Einzelzahnes und ein zutreffendes Risikoprofil des Patienten nach Erstellen präziser Befundunterlagen mit geeigneten Röntgenbildern und einer ausgiebigen klinischen Untersuchung mit Dokumentation klinischer Parameter (Abb. 1). Darüber hinaus werden sozioökonomischer Status, psychosoziale Faktoren, Osteoporose, Adipositas und Genpolymorphismen diskutiert.

Eine erfolgreich durchgeführte präoperative antiinfektiöse Parodontitistherapie mit Scaling und Root Planing ist eine unabdingbare Voraussetzung, der sich zusätzlich eine chirurgische Parodontaltherapie mit Regeneration zur Erlangung neuen Attachments anschließen kann. Für die Regeneration stehen uns verschiedene Knochenersatz- und -aufbaumaterialien zur Verfügung. Diese sollten zahlreichen Anforderungen genügen. Das Material sollte absolut biokompatibel sein, kein Risiko für die Übertragung von Infektionen, aber eine hohe biologische Wertigkeit und biomechanische Stabilität haben (hohe Osteogenese, Osteokonduktion, Osteoinduktion) und gut in den umgebenden Knochen einwachsen. Weiterhin wünschen wir uns von dem Material, dass es kostengünstig, einfach zu lagern und einfach in der Handhabung ist, unbegrenzt zur Verfügung steht und vorhersehbar ermöglicht, den parodontal geschädigten Zahn langfristig zu erhalten.[3] Ebenfalls entscheidend für die Voraussagbarkeit der Ergebnisse ist das chirurgische Vorgehen, das einen primären Lappenschluss und damit eine primäre Heilung zum Ziel hat. Aggressive Techniken mit umfangreicher Gingivektomie gehören dabei der Vergangenheit an. In den letzten Jahren hat eine Entwicklung hin zu minimalinvasiven mikrochirurgischen Verfahren stattgefunden. Skalpellklingen und -griffe, Raspatorien/Papillenelevatoren, Pinzetten und Nadelhalter – wegen des geringen Gewichtes ist den Titaninstrumenten der Vorzug zu geben – sind wesentlich graziler. Monofiles, nichtresorbierbares atraumatisches Nahtmaterial mit der Fadenstärke 6/0 oder 7/0 kommt zum Einsatz. Zum mikrochirurgischen Konzept gehört das mikrochirurgische Lappendesign. Es empfiehlt sich, wenn möglich, der mikrochirurgische Access-Flap[4], der sich aus dem klassischen Papillenerhaltungslappen[5] entwickelt hat. Die Lappenbildung hat den Zweck, dass Scaling und Root Planing unter Sicht ausgeführt werden können. Sie wird nur dann durchgeführt, wenn sie unbedingt erforderlich ist und auch nur so weit wie notwendig ausgedehnt. Auf Entlastungsschnitte wird möglichst verzichtet, um die Durchblutung nicht unnötig negativ zu beeinflussen.

Die vereinfachte Papillenerhaltungstechnik – die Schnittführung richtet sich nach der Breite der Interdentalpapille – versucht, den Ansprüchen an die Qualität und Quantität, insbesondere der approximalen Gingiva, gerecht zu werden. Mit ihr ist eine primäre Deckung/Heilung durch Readaptation bei maximaler Schonung von Hart- und Weichgewebe auch im Approximalraum möglich.[6,7]

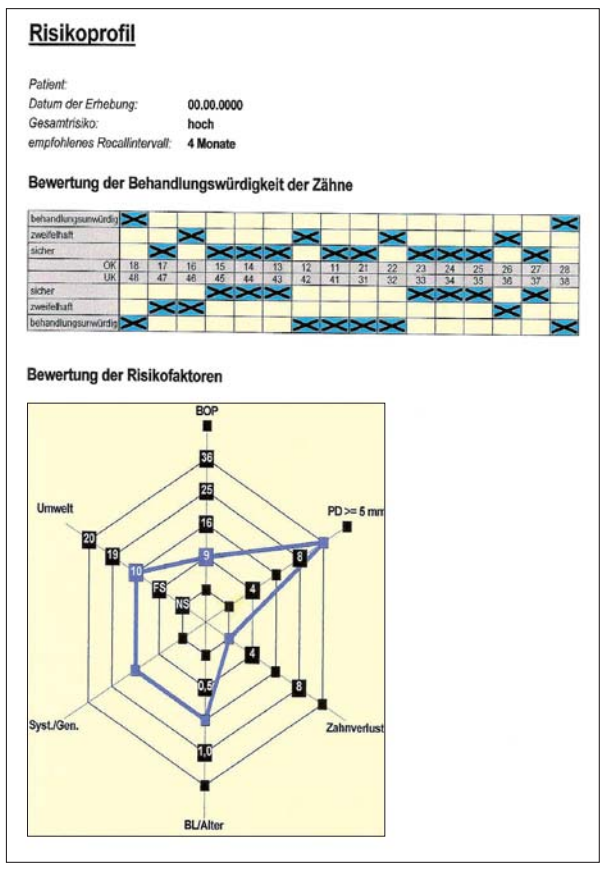

Abb.1: Lang & Tonetti, Hexagonales Risikodiagramm nach Lang & Tonetti.

Klinisches Vorgehen

Nach Abschluss der antiinfektiösen Therapie und Sondierung des Limbus alveolaris wird unter Lokalanästhesie mithilfe des mikrochirurgischen Skalpells eine intrasulkuläre Inzision unter maximaler Gewebeschonung vorgenommen. Je breiter der Interdentalraum ist, desto weiter wird nach bukkal inzidiert (Abb. 2). Auf Entlastungsschnitte wird, wenn möglich, verzichtet. Ein Papillenelevator ermöglicht die schonende Darstellung der interdentalen Papille (Abb. 3). Nach Mobilisierung und gründlicher Reinigung der Wurzeloberflächen zeigt die Abbildung 5 das Einbringen der Schmelzmatrixproteine in einen infraalveolären Knochendefekt. Nach der Reinigung der Wurzeloberflächen und Trockenlegung durch Mulltupfer wird die Wurzeloberfläche mit EDTA-Gel (Pref-Gel™, Straumann, Basel, Schweiz) konditioniert (Abb.4). Anschließend wird mit steriler Kochsalzlösung gespült, erneut mit Mulltupfern getrocknet und das Schmelzmatrixprotein (Emdogain™, Straumann, Basel, Schweiz) aufgetragen (Abb.5). Als Nahtmaterial ist ein nichtresorbierbares Polypropilene-ähnliches Material der Stärke 6-0 zu verwenden. Die Krümmung und Bogenlänge richtet sich nach der Lage des Interdentalraumes. Die Readaptation erfolgt nach bukkaler Matratzennaht mit Fixierung mittels modifizierter vertikaler Matratzennaht nach Laurell (Abb. 6).

Abbildung 7 zeigt das eingebrachte Implantationsmaterial Ostim® (Heraeus Kulzer, Hanau). Ein Überfüllen über den krestalen Rand ist zu vermeiden. Auch Kombinationen von Knochenersatzmaterialien (Bio-Oss®, Geistlich Biomaterials, Wolhusen, Schweiz) und Membranen (hier eine resorbierbare Kollagen-Membran; Bio-Gide®, Geistlich Biomaterials, Wolhusen, Schweiz), die zusätzlich durch einen Pin fixiert wurde, sind möglich (Abb.8).

Postoperativ

Antibiotikagaben sind in der Regel nicht erforderlich. Für die folgenden sechs Wochen wird zweimal täglich mit 0,2%iger Chlorhexidindiglukonatlösung (Corsodyl, SmithKline Beecham, Bühl) gespült. Die Patienten werden angewiesen, keine mechanische Reinigung der operierten Bereiche durchzuführen. Zwei Wochen postoperativ werden üblicherweise die Fäden entfernt. Nach sechs Wochen können die Patienten dann vorsichtig mit einer weichen Zahnbürste putzen. Engmaschige Kontrollen schließen sich an.

Unterstützende Parodontitistherapie (UPT)

Zur Betreuung in der UTP gehört, die individuelle Mundhygiene des Patienten festzustellen und durch Remotivation und Reinstruktion zu verbessern. Professionelle Reinigungen mit Entfernen von supra- und subgingivalen Belägen sollen Rezidive beseitigen helfen. Wird die UPT vernachlässigt oder gar nicht durchgeführt, ist mit Rezidiven zwangsläufig zu rechnen, denn in der UTP werden Patienten mit einer entsprechenden Prädisposition betreut. Die erstellten Befunde werden mit den vor der Behandlung erhobenen verglichen und dokumentieren die stabile parodontale Situation oder ein lokalisiertes oder generalisiertes Fortschreiten der Parodontitis. UTP ist deshalb auch immer tätige Therapie.[8]

Diskussion und Ausblick

Entscheidend für eine erfolgreiche Regeneration ist, neben der Auswahl des Patienten, das strikte Einhalten der Systematik und die initial erfolgreich durchgeführte antiinfektiöse Therapie, minimalinvasives Vorgehen mit primärer Heilung in einer abgeschlossenen Umgebung ohne Exposition des Implantationsmaterials und geringe postoperative Rezession. Durch das mikrochirurgische Vorgehen mit minimalinvasiven Lappenpräparationen ist die parodontale Regeneration bei minimaler Komplikationsrate vorhersehbar. Dies ist Voraussetzung für die dentofaziale Ästhetik. Ein weiterer entscheidender Punkt ist das verwendete Implantationsmaterial. Dabei kann u. a. Knochenersatzmaterial allein oder in Kombination mit Membranen oder Schmelzmatrixproteinen zur Regeneration von infraalveolären Knochendefekten verwandt werde. Die Auswertungen systematischer Übersichten scheinen zu zeigen, dass die Implantation von Knochenersatzmaterial im Vergleich zu einer konventionellen Lappenoperation tatsächlich zu klinisch besseren Ergebnissen führt (Abb. 9–11).

Obwohl das im Beispiel genannte Material Ostim® sich durch sehr geringe postoperative Komplikationen auszeichnet, sehr einfach in der Handhabung, kostengünstig und durch seine pastösen Eigenschaften ortsständig und nicht röntgenopak ist, muss kritisch festgestellt werden, dass mit Knochenersatzmaterialien meist nur eine reine Defektauffüllung ohne komplette Wiederherstellung von Wurzelzement, Desmodont und Alveolarknochen unter Ausbildung eines bindegewebigen Attachments erreicht werden kann.[9]

Kombinationen von Knochenersatzmaterialien mit Membranen zeigen klinisch nur einen Vorteil beim Einsatz in zweiwandigen infraalveolären Defekten, da so ein Kollaps der Membran in den Defekt verhindert wird.[10]

Biologisch aktive Materialien sind vielversprechend. So beeinflussen Schmelzmatrixproteine die Aktivität von Desmodontal-, Gingivafibroblasten und Osteoblasten positiv und verhindern oder zumindest verzögern die Proliferation von Epithelzellen. Sculean konnte in einer Langzeitstudie zeigen, dass postoperativ die klinischen Parameter verbessert waren und dies über einen Zeitraum von zehn Jahren.[11]

Im Bereich des Tissue Engineerings wird daran gearbeitet, Knochenersatzmaterialien zu entwickeln, die zusätzlich zur anorganischen und organischen Matrix auch vitale Zellen enthalten. PN

Die Literaturliste kann in der Redaktion unter k.urban@oemus-media.de angefordert werden.

PN Adresse

Prof. Dr. Astrid Brauner
Hugo-Preuß-Str. 37
41236 Mönchengladbach
E-Mail: Prof.brauner@t-online.de

Abb. 2: Intrasulkuläre Inzision ohne Entlastungsschnitte unter maximaler Gewebeschonung.

Abb. 3: Der Papillenelevator ermöglicht die schonende Darstellung der interdentalen Papille.

Abb. 4: Nach der Reinigung und Trocknung wird die Wurzeloberfläche mit EDTA-Gel konditioniert.

Abb. 5: Das Schmelzmatrixprotein wird auf die gespülte und getrocknete Wurzeloberfläche aufgetragen.

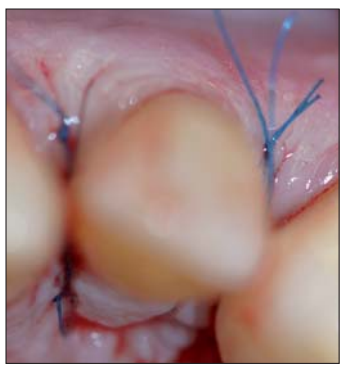

Abb. 6: Ein dichter Nahtverschluss ermöglicht die primäre Deckung auch im Approximalraum.

Abb. 7: Ostim® wurde eingebracht. Das Material sollte nicht über den krestalen Rand hinaus befüllt werden.

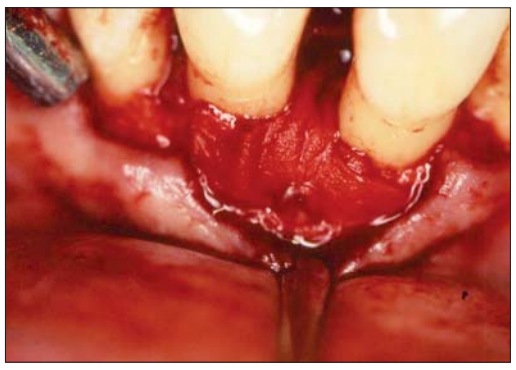

Abb. 8: Auch Kombinationen von Knochenersatzmaterial und mit einem Pin fixierte Kollagenmembran sind möglich.

Abb. 9: Präoperatives Röntgenbild mit deutlich erkennbarem Knochendefekt.

Abb. 10: Nach Einbringen eines Schmelzmatrixproteins ist nach sechs Monaten eine Knochenneubildung erkennbar.

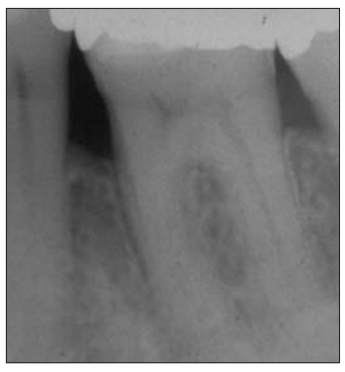

Abb. 11: Zustand nach zwei Jahren: Der Defekt ist vollständig aufgefüllt.