

Tipps für ein effizientes klinisches Vorgehen

Komplikationen bei vollkeramischen Restaurationen

| Priv.-Doz. Dr. Sven Rinke, M.Sc., M.Sc.

Vollkeramische Versorgungen im Front- und Seitenzahnbereich sind heute ein fester Bestandteil der festsitzenden prothetischen Versorgungskonzepte. Doch die Härte des Werkstoffs erfordert ein Spezialinstrumentarium.

Im Vergleich zur konventionellen metallkeramischen Versorgung bieten vollkeramische Restaurationen vor allem ästhetische Vorteile und eine ausgezeichnete Biokompatibilität. Aus der Vielzahl der zur Verfügung stehenden Dentalkeramiken haben sich in den letzten Jahren insbesondere Lithiumdisilikat- und Zirkonoxidkeramiken mit jeweils unterschiedlichen Indikationsschwerpunkten etabliert.¹⁻⁴ Eine Kombination dieser beiden Materialgruppen kann also nahezu das komplette Spektrum der festsitzenden Versorgungen abdecken, wobei sowohl verblendete als auch monolithische Versorgungen angefertigt werden können (Abb. 1 und 2). Verblendete Restaurationen bieten gegenüber monolithischen Versorgungen den Vorteil einer idealen ästhetischen Anpassung, bergen aber natürlich auch das Risiko technischer Komplikationen in Form von Verblendkeramikfrakturen. Mehrere Studien konnten zeigen, dass dieses Risiko insbesondere bei verblendeten Restaurationen im Seitenzahnbereich besteht, während der Einsatz verblendeter Restaurationen, auf Lithiumdisilikatbasis und auch auf Zirkonoxidbasis, im Frontzahnbereich mit einer geringen Komplikationsrate, ver-

gleichbar mit der metallkeramischer Versorgungen, erfolgen kann.¹⁻⁴ Vor allem im Seitenzahnbereich bieten sich daher monolithische Restaurationen aus Lithiumsilikatkeramiken oder Zirkonoxidkeramik an, um mögliche technische Komplikationen zu vermeiden. Die Materialien auf Lithiumdisilikatbasis (IPS e.max, Ivoclar Vivadent, Liechtenstein) zeigen in klinischen Studien mit Beobachtungsdauern von mehr als fünf Jahren hohe Überlebensraten für monolithische Inlays, Teilkronen, Kronen und auch für Veneers. Monolithische Kronen aus Zirkonoxid zeigen in einer Reihe von In-vitro-Untersuchungen eine sehr hohe Bruchfestigkeit und nur eine geringe Antagonistenabrasion, sofern die Zirkonoxidoberfläche gut poliert ist. Durch die Einführung transluzenter Zirkonoxidvarianten bietet sich nun die Möglichkeit, das Material im vorgesinterten Zustand einzufärben und später zu bemalen. Auf diese Weise wird eine akzeptable Ästhetik erreicht, die zumindest den Einsatz für Kronen und Brücken im Seitenzahnbereich rechtfertigt. Klinische Untersuchungen sind bislang nur mit kurzen Beobachtungszeiten von weniger als einem Jahr verfügbar. Die ersten Ergebnisse

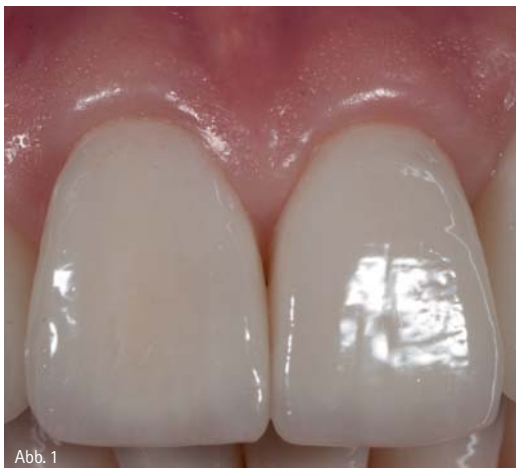

Abb. 1

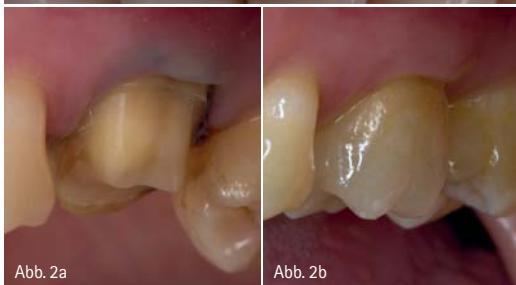

Abb. 2a

Abb. 2b

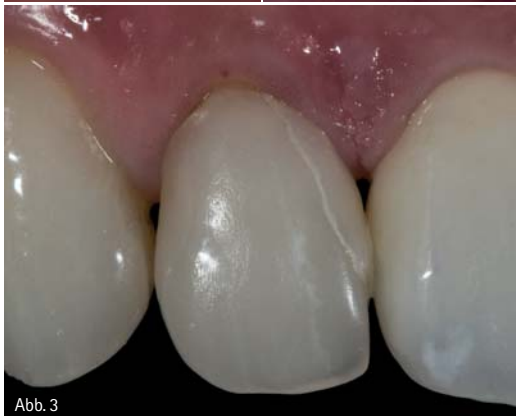

Abb. 3

Abb. 1: Verblendete Kronen aus einer transluzenten Zirkonoxidkeramik (Cercon ht, DeguDent GmbH, Hanau). – Abb. 2a: Präparation eines oberen Molaren für die Aufnahme einer vollkeramischen Krone. – Abb. 2b: Adhäsiv befestigte Krone aus einer Lithiumdisilikatkeramik (e.max Press, Ivoclar Vivadent, Liechtenstein). – Abb. 3: Materialfrakturen an einem adhäsiv befestigten Frontzahnveneer nach siebenjähriger Tragedauer.

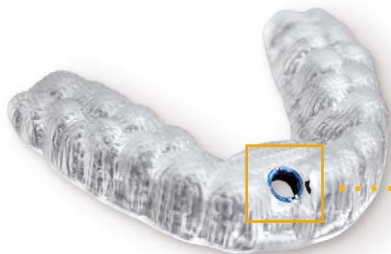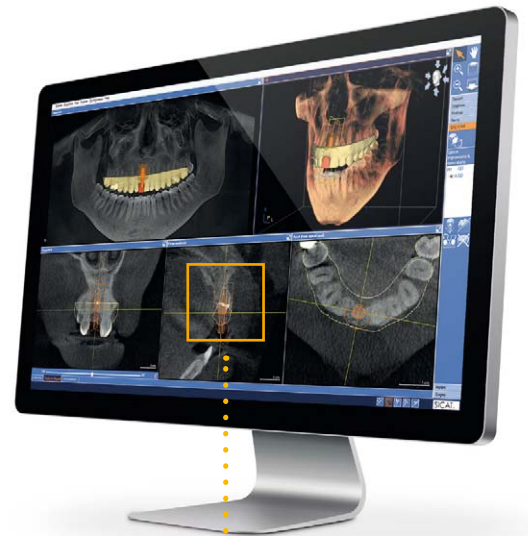


MEIN VORSPRUNG AN SICHERHEIT – JEDER FALL ZÄHLT

Vertrauen bringt Erfolg. Deshalb sichert SICAT Implant Ihren Praxis-Workflow für Diagnose, Planung und Umsetzung implantologischer Therapien ab. Mit intuitiver Software für 3D-Daten aller DVT- und CT-Systeme. Und mit den voll digital gefertigten SICAT **OPTIGUIDE** Bohrschablonen, dem schnellsten und direktesten Weg zur Insertion. Garantierte Genauigkeit erhalten Sie damit zu einem Preis von 190 Euro pauschal für beliebig viele Pilotbohrungen. **MAKE EVERY CASE COUNT.**

Lernen Sie SICAT Implant jetzt kennen – den Workflow des Innovationsführers! Besuchen Sie uns im Netz für weitere Informationen:

WWW.SICAT.DE



SICAT.

a **Sirona** company

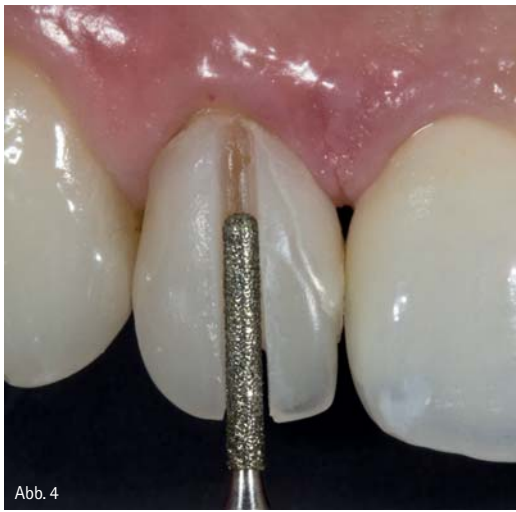

Abb. 4

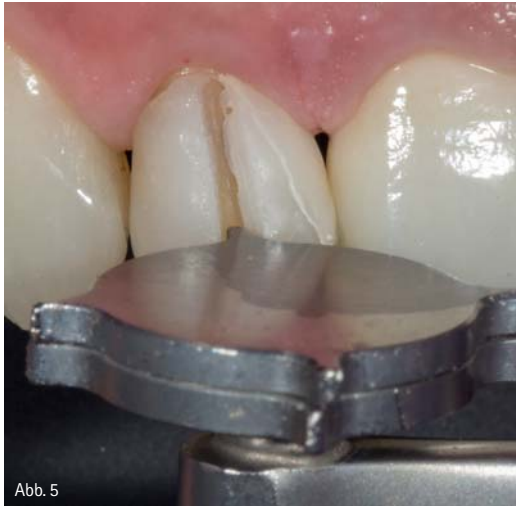

Abb. 5

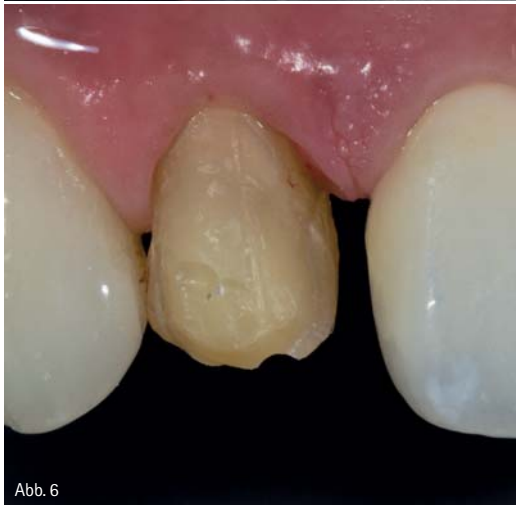

Abb. 6

Abb. 4: Auftrennen der defekten Restauration mit einem speziell für Vollkeramiken entwickelten Kronentrenner (4ZR.314.014, Komet Dental, Lemgo). – Abb. 5: Klinische Anwendung der Kronenaufweitzange nach Planert für das Auseinanderbrechen der adhäsiv befestigten Restauration. – Abb. 6: Zustand nach Entfernen des defekten Veneers. Die verbleibenden Zementreste und Restoraionspartikel können im Rahmen der Nachpräparation entfernt werden.

Das Entfernen vollkeramischer Restaurationen kann zu einem durch eine adhäsive Befestigung, zum anderen aber auch durch die hohe Härte des Werkstoffes erschwert werden. Die per se guten Materialeigenschaften der aktuellen Hochleistungskeramiken auf Lithiumsilikat- und Zirkonoxidbasis erschweren zudem das Schaffen einer endodontischen Zugangskavität im Rahmen einer zu behandelnden biologischen Komplikation. Die Anwendung konventioneller grobkörniger Diamantinstrumente in diesen Indikationen ist wenig befriedigend, da diese Instrumente meist schnell verschleifen, sodass das Auftrennen oder die Trepanation den Einsatz mehrerer Instrumente erfordern kann (insbesondere bei monolithischen Versorgungen oder Brückenverbindern) und neben dem finanziellen Aufwand auch entsprechend zeitintensiv ist. Zudem führt der rasche Verschleiß der Instrumente zu einer verstärkten Hitzeentwicklung – bei der Bearbeitung von Zirkonoxid kann es trotz ausreichender Wasserkühlung zur Funkenbildung kommen.

Mittlerweile bieten verschiedene Hersteller Diamantinstrumente zur Bearbeitung von Vollkeramiken an (z.B. ZR-Diamanten von Komet Dental, Lemgo). In Kombination mit bereits langjährig etablierten Werkzeugen und Arbeitstechniken gelingt ein sicheres Entfernen bzw. eine Trepanation vollkeramischer Restaurationen. Nachfolgend wird eine Arbeitstechnik für das Entfernen und auch die Trepanation vollkeramischer Restaurationen aufgezeigt, die sich einfach und effizient in der täglichen Praxis umsetzen lässt.

sind zwar durchaus positiv, eine weitere Absicherung durch systematische klinische Untersuchungen mit längeren Beobachtungszeiten ist aber zwingend notwendig.

Die große Herausforderung

Unabhängig von der Ausführungsform und dem verwendeten Material kann es aufgrund technischer (Materialfrakturen) oder biologischer Komplikationen (Sekundärkaries, Pulpitis, Vitalitätsverlust) notwendig sein, eine vollkeramische Restauration zu entfernen oder zu trepanieren (Abb. 3).^{2,3}

Entfernen vollkeramischer Restaurationen

Beim Entfernen von Lithiumdisilikatrestaurationen besteht die Herausforderung zu einem in der höheren Festigkeit und Härte des Materials im Vergleich zu konventionellen Verblendkeramiken, die das Auftrennen der

Restauration erschweren. Zum anderen kann die Restauration durch die adhäsive Befestigung nach dem Auftrennen schwerer entfernt werden.

Effizient kann die Restauration mit einem speziell für das Auftrennen von Vollkeramiken entwickelten Diamantinstrument entfernt werden (4ZR.314.014 von Komet Dental, Lemgo). Für das Entfernen der Restauration empfiehlt sich zudem die Anwendung der Kronenaufweitzange nach Planert (DP788R, Aesculap, Tuttlingen) für das Aufbrechen der aufgetrennten Restauration.

Abb. 7: Auftrennen einer Zirkonoxidkrone mit einem speziell für die Bearbeitung von Vollkeramiken entwickelten Diamantinstrument (4ZR.314.014, Komet Dental, Lemgo). – Abb. 8: Anwendung der Kronenaufweitzange nach Planert (DP788R, Aesculap, Tuttlingen) für das Aufbrechen der aufgetrennten Restauration.

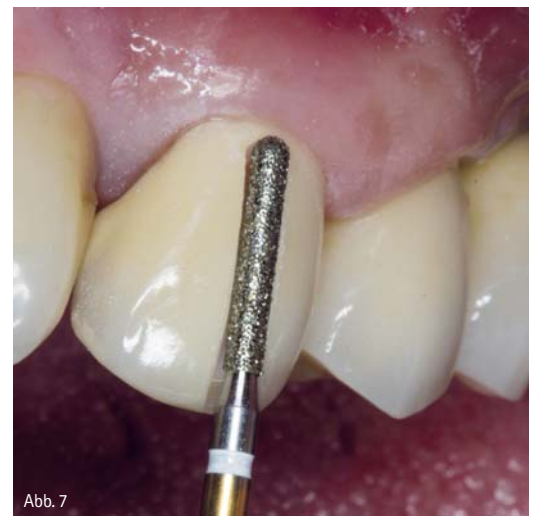

Abb. 7

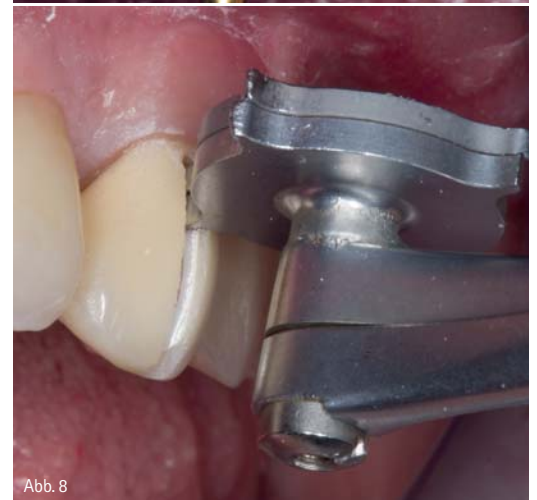

Abb. 8

Abb. 9a und b: Die nach dem Aufbrechen verbleibenden Zementreste können mit Schallspitzen (z.B. SF8850.000.016 von Komet Dental, Lemgo) minimal-invasiv ohne Verletzung der Weichgewebe entfernt werden.

lingen). Die gleiche Werkzeugkombination wird auch für das Entfernen von Zirkonoxidrestorationen genutzt, wobei die besondere Herausforderung beim Entfernen von zumeist konventionell befestigten Zirkonoxidkeramiken im Auftrennen des Gerüsts besteht. Die speziell für das Auftrennen aktueller Vollkeramiken entwickelten grobkörnigen Diamantinstrumente verfügen über eine Spezialbindung der Diamantkörner. Daher bieten diese Schleifinstrumente gegenüber herkömmlichen Diamantinstrumenten eine erheblich verbesserte Standzeit und Abtragsleistung.

Für eine klinische Anwendung dieser Instrumente gelten folgende generelle Empfehlungen:

Die optimale Drehzahl liegt bei circa 160.000 min⁻¹. Es wird die Verwendung eines roten Winkelstücks empfohlen, da das im Vergleich zur Turbine höhere Drehmoment eine effektivere Keramikbearbeitung ermöglicht.

Um eine verstärkte Hitzeentwicklung beim Auftrennen der Keramik zu vermeiden, ist die maximale Wasserkühlung (> 50ml/min) und ein geringer Anpressdruck zu empfehlen.

Das eigentliche Entfernen der Restauration erfolgt dann in zwei Arbeitsschritten:

Die zu entfernende Lithiumdisilikat- oder Zirkonoxidrestauration wird zunächst an einer axialen Fläche aufgetrennt, sodass die darunterliegende Zahnhartsubstanz minimal exponiert wird. Bei Frontzahnkronen wird die Trennstelle über die inzisale Kante verlängert und auf der palatinalen Seite fortgeführt, sodass noch circa drei Viertel der palatinalen oder linguale Wand intakt bleiben (Abb. 4).

Bei Seitenzahnkronen wird neben der vestibulären axialen Wand auch noch die komplette axiale, okklusale Fläche aufgetrennt.

Für das Entfernen der Restauration wird nun die Kronenentfernungszange nach Planert (DP788R, Aesculap, Tuttlingen)

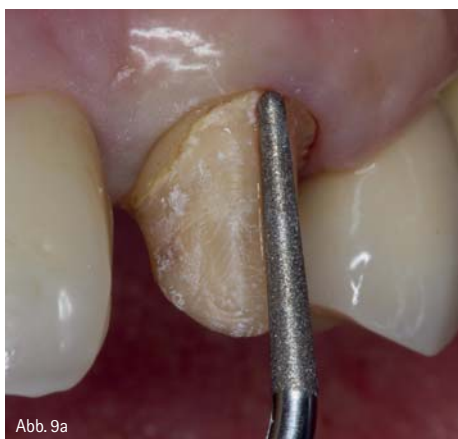

Abb. 9a

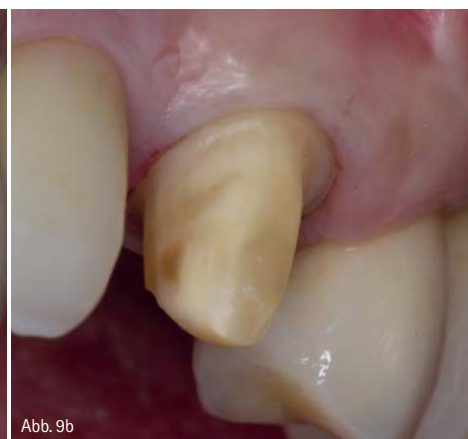

Abb. 9b

in den Trennsplatt eingeführt. Das Wirkungsprinzip der Zange, die ursprünglich zum Entfernen metallkeramischer Restaurationen entwickelt wurde, beruht auf der gegenläufigen Rotation

von zwei Scheiben, die mit jeweils vier Retentionskrallen versehen sind. Beim Zusammendrücken der Zange rotieren die beiden Scheiben und die Retentionskrallen drücken die

ANZEIGE

HOTLINE
02131 - 125740

**GESTATTEN:
FräuleiN
rühR-mICH-nicht-aN!**

THE UNTOUCHABLE

Berührungslose Armaturen sowie weitere Informationen gibt es unter:
www.eurotec.dental

© www.eighythree-design.de

ed eurotec dental

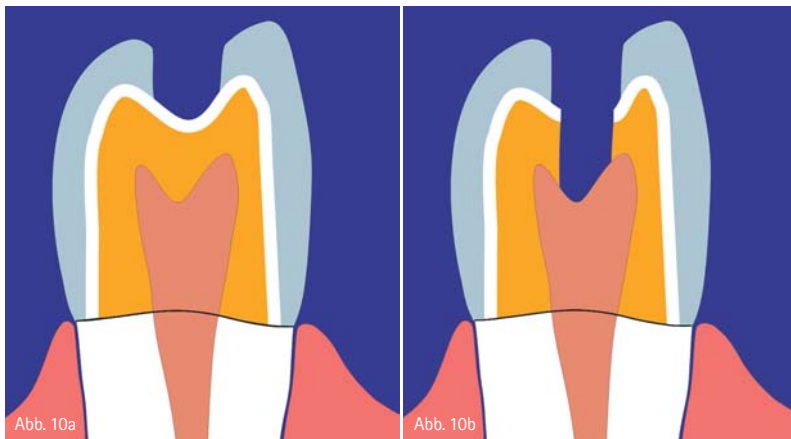


Abb. 10 a und b: Schematische Darstellung des zwei-stufigen Vorgehens bei der Trepanation einer oxid-keramischen Restauration.

Restaurationshälften im Trennspace auseinander (Abb. 5).

Durch diesen Druck brechen die noch verbleibenden Restaurationsanteile und die Fragmente können entfernt werden. Sofern die Restauration adhäsiv befestigt ist, sollte die Zange zuerst möglichst weit zervikal angesetzt werden, sodass die Restauration nicht komplett frakturiert, sondern sich in Teilstücken entfernen lässt. Nach dem Entfernen der ersten Teilstücke wird die Zange noch einmal weiter inzisal/okklusal im verbleibenden Trennspace angesetzt, um die verbliebenen Fragmente schrittweise zu entfernen.

Sofern sich bei Kronen die lingual bzw. palatinal verbliebene intakte Restaurationsfläche nicht gelöst haben sollte, ist auch in diesem Bereich ein Trennspace anzulegen und die Zange muss noch einmal eingesetzt werden. Eventuell danach noch vorhandene Restfragmente können mittels Schallspitzen oder im Rahmen der Nachpräparation mit rotierenden Instrumenten entfernt werden (Abb. 6).

Bei konventionell zementierten Zirkonoxidkronen reicht nach dem Auftrennen eine einmalige Anwendung der Kronenentfernungszange, damit die gesamte Restauration im Bereich der verbliebenen axialen Wand frakturiert und einfach entfernt werden kann (Abb. 7, 8, 9a und 9b).

Im Vergleich zu einem einfachen Hebel bietet die Kronenaufweitzange nach Planert beim Aufbrechen der Restauration zwei entscheidende Vorteile:

1. Aufgrund des Funktionsprinzips werden beim Aufbrechen keine Biegemomente auf den Zahn ausgeübt, sodass eine akzidentelle Zahnfraktur im Rahmen der Entfernung ausgeschlossen ist.
2. Bei der Anwendung eines Hebels kann das Instrument abrutschen und zu potenziellen Schäden an den oralen Hart- und Weichgeweben führen. Da die Kronenaufweitzange drucklos funktioniert, besteht nur ein sehr geringes iatrogenes Verletzungsrisiko.

Trepanation vollkeramischer Restaurationen

Die Notwendigkeit für eine endodontische Behandlung nach einer prothetischen Behandlung ist mit einer Wahrscheinlichkeit von bis zu 4 bis 8 Prozent innerhalb von zehn Jahren zu erwarten. Einzelne Studien nennen sogar eine endodontische Komplikationsrate von bis 13,3 Prozent.^{2,3,4} Dementsprechend wird die Trepanation einer

vollkeramischen Kronen- oder Brückenversorgung in der Praxis eine routinemäßig durchzuführende Intervention sein. Grundsätzlich ist die Trepanation einer vollkeramischen Versorgung möglich. Besondere Herausforderungen bestehen in diesem Zusammenhang bei verblendeten Restaurationen. Die Verblendung sollte im Rahmen der Präparation der Zugangskavität nicht beschädigt werden. Dafür ist es wichtig, dass keine Vibrationen oder Spannungen verursachende oder unruhig laufende Instrumente eingesetzt werden. Für eine effiziente Keramikbearbeitung können dieselben Instrumente wie für das Auftrennen der keramischen Restaurationen verwendet werden. Der zylindrische, vor Kopf runde Diamantschleifer 4ZR.314.014 mit einem Durchmesser von 1,4 mm (Komet Dental, Lemgo) eignet sich für die Perforation des Keramikmaterials und kann auch für die Ausformung der kompletten Zugangskavität verwendet werden. Neben der Verwendung eines geeigneten Diamantinstrumentes ist auch das klinische Vorgehen ausschlaggebend. Um eine akzidentelle Verblendkeramikfraktur zu vermeiden, ist bei der Trepanation aller verblendeten Kronen ein zweistufiges Vorgehen sinnvoll.

Zunächst sollte die Verblendkeramik im Trepanationsbereich abgetragen werden. Im zweiten Schritt sollte mit demselben Instrument mit einem Abstand von circa 0,5 mm zur Verblendkeramik eine Perforation der Gerüststruktur erfolgen (Abb. 10a und 10b). Während der Trepanation ist auf eine effiziente Wasserkühlung des Instrumentes zu achten. Als Antrieb empfiehlt sich ein 1:4 übersetztes rotes Winkelstück. Da die Schichtstärke des Gerüsts in den meisten Fällen zwischen 0,4 mm und 1,0 mm liegt, gelingt auch die Trepanation hochfester Gerüststrukturen sehr effizient und ohne Funkenbildung. Bei der Trepanation monolithischer Restauration besteht zwar nicht das Risiko einer Verblendkeramikfraktur, aber bei erhöhten Materialstärken ist der Einsatz

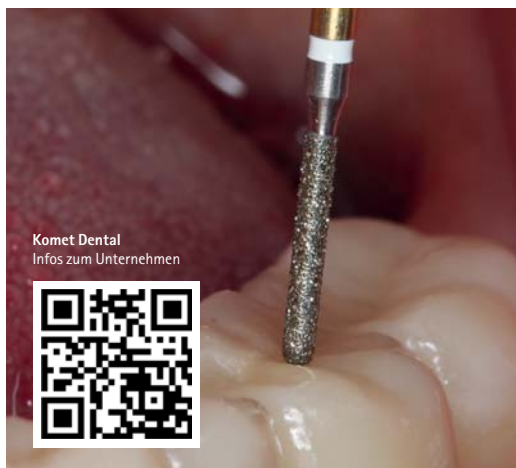


Abb. 11: Einsatz des zylindrischen, vor Kopf runden 4ZR.314.014 (Komet Dental, Lemgo) für die Trepanation einer monolithischen Zirkonoxidrestauration.

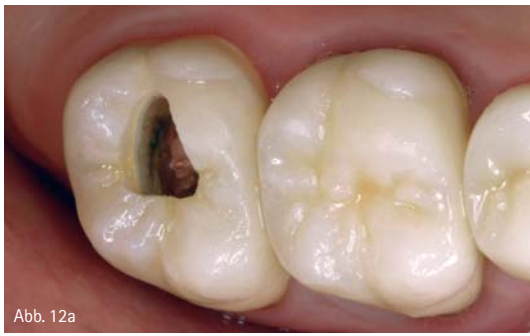

Abb. 12a

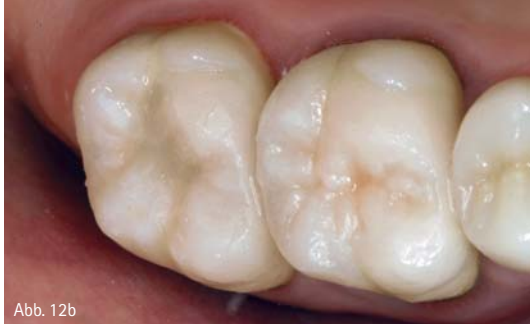

Abb. 12b

Abb. 12a und b: Trepanation und Verschluss einer Zirkonoxidkrone im Rahmen einer endodontischen Behandlung.

der speziellen Diamantinstrumente unerlässlich, um ein effizientes Vorgehen zu gewährleisten (Abb. 11 und 12). Nach der Durchführung der endodontischen Behandlung kann die Trepanationsöffnung mit einer dentinadhäsiven Füllung verschlossen werden. Zunächst wird die Öffnung schichtweise mit einem opaken dentinfarbenen Komposit aufgefüllt. Die abschließende Schicht kann dann mit einem transluzenteren Material modelliert werden, sodass ein möglichst natürliches Erscheinungsbild erreicht wird.

Fazit

Moderne Vollkeramiken bilden heute die Basis für ästhetische und erfolgssichere Versorgungen. Für die sichere und effiziente Beherrschung möglicher technischer und biologischer Komplikationen sollte in der Praxis auch eine materialgerechte Auswahl der rotierenden Instrumente berücksichtigt werden. Zusammen mit den geeigneten klinischen Arbeitstechniken lassen sich die zu erwartenden Komplikationen effektiv beherrschen.



Literaturliste



Infos zum Autor

kontakt.

Priv.-Doz. Dr. Sven Rinke, M.Sc., M.Sc.

Universitätsmedizin Göttingen,
Poliklinik für zahnärztliche Prothetik
Zahnarztpraxis Priv.-Doz. Dr. S. Rinke & Dr. M. Jablonski
Geleitstraße 68, 63456 Hanau
Tel.: 06181 1890950, www.ihr-laecheln.com

Wir sind bei Ihnen!

Der [dentisratio] Abrechnungs-Check



Anja Kotsch
Geschäftsführerin
[dentisratio]

Angebot 1

Abrechnungs-Schnellcheck

- Dauer: 2 Stunden
- Kosten: 199 Euro

Die qualifizierten Mitarbeiterinnen der [dentisratio] GmbH besuchen Sie in Ihrer Praxis, um mit Ihnen gemeinsam Ihre Abrechnungsfragen zu besprechen und offene Potentiale zu analysieren.

Angebot 2

Abrechnungsberatung / Praxisworkshop

- Dauer: 4 Stunden
- Kosten: 399 Euro
- 5 Fortbildungspunkte

Wichtig für alle Zahnarztpraxen (Oralchir., MGK, Impl., Endodontol., Parodontol. und Kieferorthopäden).

dentisratio GmbH

David-Gilly-Str. 1 | 14469 Potsdam
Tel. 0331 979 216 00 | Fax 0331 979 216 69
Mail info@dentisratio.de | www.dentisratio.de

Neuer Wall 10 | 20345 Hamburg
Tel. 040 822 15 3301 | Fax 040 822 15 3310
Mail info@dentisratio.de | www.dentisratio.de

Der Wert Ihrer Arbeit [dentisratio]