

Komplikationsvermeidung im Risikobereich

| Dr. Bernd Neuschulz, M.Sc.

Die implantologische Versorgung des posterioren Oberkiefers ist nach wie vor eine Herausforderung, da der vorhandene Knochen in Quantität und Qualität limitiert sein kann und häufig ist. Doch genau in dieser Region ist eine Lastaufnahme von 50–400 N oder auch mehr zu erwarten. Nachfolgend wird ein Fall beschrieben, der für den Autor dieses Beitrages eine Bestätigung ist, mit dem Wissen um anatomische Ressourcen den Aufwand zu limitieren.

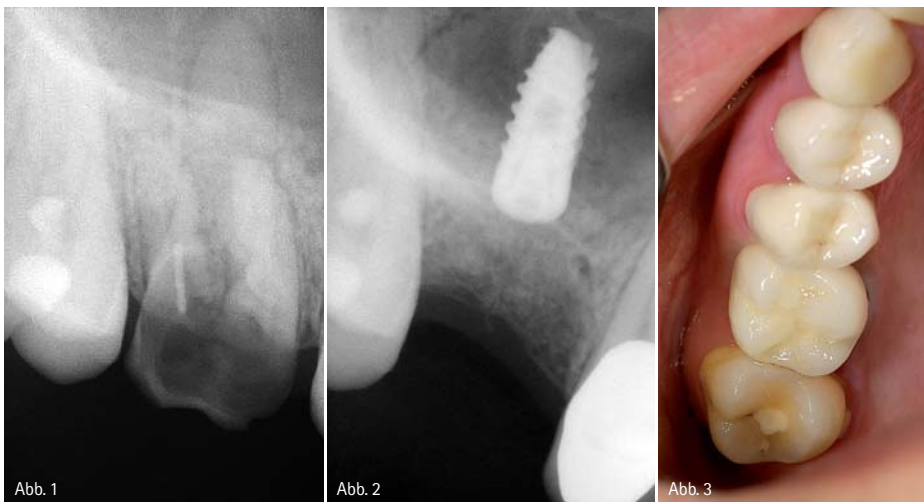

Abb. 1: Das Röntgenbild zeigt ein Infiltrat, ausgehend von 16. – Abb. 2: Inserierung eines Implantats (4,2 x 10 MIS Seven), palatinal. – Abb. 3: Prothetische Versorgung mit einer Einzelkrone.

Zeitgleich erfolgte eine Socket Preservation (easy-graft, Sunstar GUIDOR), um die Alveole zu erhalten, da die entstandene Lücke über eine implantatgetragene Krone versorgt werden sollte. Bei dem ausgeprägten Recessus alveolaris im rechten Oberkiefer wäre für die implantologische Versorgung ein Sinuslift notwendig gewesen. Bei der Extraktion des Zahnes zeigte sich aber, dass die palatinale Alveole in Dimension und Achsenrichtung für eine verzögerte Sofortimplantation geeignet ist. Im November wurde deshalb ein Implantat (4,2 x 10 MIS Seven) palatinal inseriert (Abb. 2). Im März 2009 erfolgte die prothetische Versorgung mit einer Einzelkrone, die bis dato ohne Probleme in situ ist (Abb. 3).

Zwischenzeitlich war die Patientin verzogen, suchte uns aber im September 2013 wiederum auf. Das Problem war nun eine seit sechs Monaten persistierende Mund-Antrum-Verbindung in Regio 26. Nach einer geplanten Extraktion des Zahnes 26 in ihrem neuen Heimatort endete diese als Osteotomie. Eine Reihe von Versuchen des behandelnden Kollegen, die MAV zu verschließen, waren erfolglos, deshalb stellte sie sich erneut bei uns vor. Darüber hinaus bestand der Wunsch

Grundsätzlich unterscheiden sich für diesen Bereich zwei Versorgungsprinzipien. Zum einen kann das Knochendefizit durch vertikale und horizontale Augmentation korrigiert werden, zum anderen gibt es die Möglichkeit, den Sinus zu umgehen. Abhängig von der klinischen Situation sollte deshalb eine Kosten-Nutzen-Risiko-Analyse vorgenommen werden, denn der Patient kommt nicht in die Praxis und bittet um einen Sinuslift oder Knochenblocktransfer. Gewünscht wird lediglich, dass ein fehlender Zahn prothetisch ersetzt wird. Da jeder Eingriff das Risiko eines Misserfolges in sich birgt, ist es angemessen, den Aufwand möglichst in Grenzen zu halten. Im Fall, dass ein Oberkiefermolar nicht mehr zu erhal-

ten ist, sollte über die Möglichkeit einer Sofort- oder verzögerten Sofortimplantation in die palatinale Alveole nachgedacht werden. Der Autor hat diese Vorgehensweise bereits vor Jahren beschrieben.¹ Watzek und Fürhauser gehen, wenn sich dies anbietet, den gleichen Weg und erreichen mit dieser Technik eine Erfolgsquote von 95 Prozent.²

Fallbeschreibung

Im September 2008 kam die Patientin (23 Jahre) mit einem Infiltrat, ausgehend von 16, in unsere Praxis (Abb. 1). Da die Erhaltung dieses Zahnes langfristig problematisch und unsicher wäre, wurde dem Wunsch der Patientin entsprochen und der Zahn im Oktober 2008 entfernt.

“Best of Class”*

Best of Class seit 2013 - Five Star Award seit 2013 - ununterbrochen!



www.realityesthetics.com



www.prideinstitute.com



VALO®

LED-Polymerisationslampe

Punktgenau. Stabil. Leistungsstark.

Qualität der VALO. Jetzt in Farbe.
Graphite | Gold | Fuchsia | Teal



*Ausgezeichnet durch Pride INSTITUTE

© 2015 Ultradent Products, Inc. All Rights Reserved.

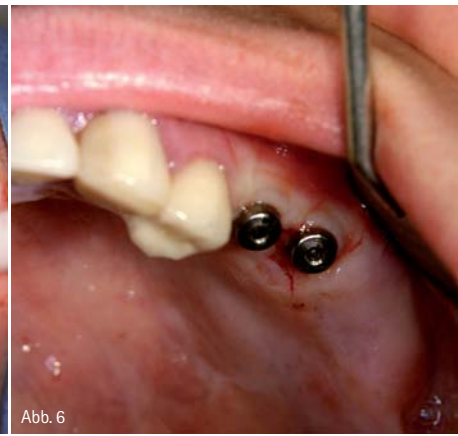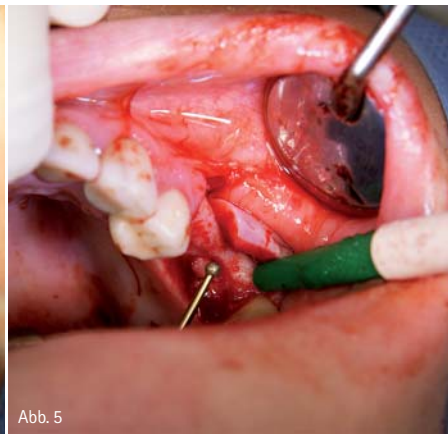
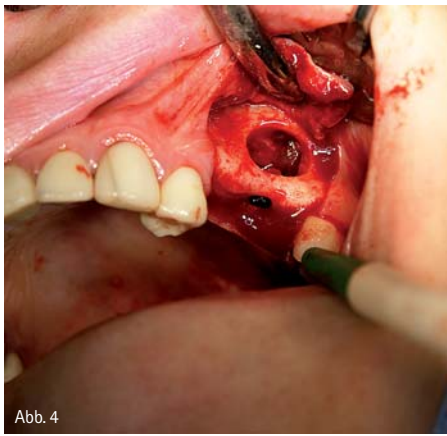


Abb. 4

Abb. 5

Abb. 6

Abb. 4: Durchführung eines Sinuslifts. – Abb. 5: Anfrischung der Mund-Antrum-Verbindung und Verschließung des Knochendeckels allein durch Presspassung. – Abb. 6: Versorgung der Implantate nach Freilegung mit Gingivaformern.

nach einem implantatgestützten Zahnersatz für den linken Oberkiefer. Im Januar 2014 wurde unsererseits ein Sinuslift durchgeführt (Abb. 4), der laterale Knochendeckel entfernt, die Mund-Antrum-Verbindung angefrischt und mit dem Knochendeckel allein durch Presspassung verschlossen (Abb. 5). Die Wundheilung war unproblematisch, und im September konnten, zeitgleich mit der Extraktion des Zahnes 27, da auch dies nun nicht im Heimatort gemacht werden sollte, zwei Implantate (3,75 x 10 MIS Seven) eingebracht werden. Im Februar 2015

wurden die Implantate nach Freilegung mit Gingivaformern versorgt. (Abb. 6) Nach vier Wochen Knochen-Training sollte die prothetische Versorgung erfolgen. Diese wurde dann wohl im Heimatort vorgenommen, zumindest hoffen wir das, da bislang keine Rückmeldung über die laufende Versorgung oder aber für wieder ganz neue Probleme erfolgt ist.

Fazit

Grundsätzlich gilt: Die beschriebene Technik ist nicht immer möglich, sie bietet sich aber gerade dann an, wenn ein Molar im Oberkiefer entfernt werden soll. Die entscheidende Voraussetzung für den Erhalt der knöchernen Struktur ist die schonende Entfernung des nicht mehr zu erhaltenden Zahnes. Nach Abtrennung der klinischen Krone sollten die Wurzeln separiert und einzeln und damit kno-

chenerhaltend entfernt werden. Ist die palatinale Alveole entzündungsfrei, in Dimension und Achsenrichtung geeignet, wird eine Sofortimplantation vorgenommen.

Liegt eine Entzündung vor, bevorzugen wir, nach Socket Preservation – allein zum Volumenerhalt –, eine verzögerte Sofortimplantation nach Konsolidierung des Weichgewebes.

Der beschriebene Fall soll zum Nachdenken anregen, um durch eine sorgfältige Diagnostik und Risikoabschätzung den Aufwand einer implantologischen Versorgung im posterioren Oberkiefer für den Patienten, aber auch für den Behandler überschaubar zu halten. Beurteilt man die röntgenologische Ausgangslage in diesem Fall (Abb. 7) ist die Situation im rechten wie im linken Oberkiefer nahezu vergleichbar. Möglicherweise hätte sich, durch die beschriebene Vorgehensweise für den rechten Oberkiefer, der Aufwand für den linken Oberkiefer reduzieren lassen.

Abb. 7: Vergleichbare Situationen im rechten wie im linken Oberkiefer. – Abb. 8: OPG nach Implantation.

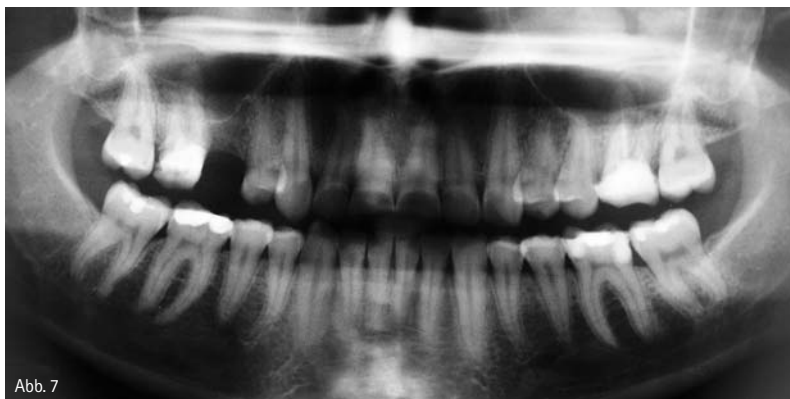

Abb. 7

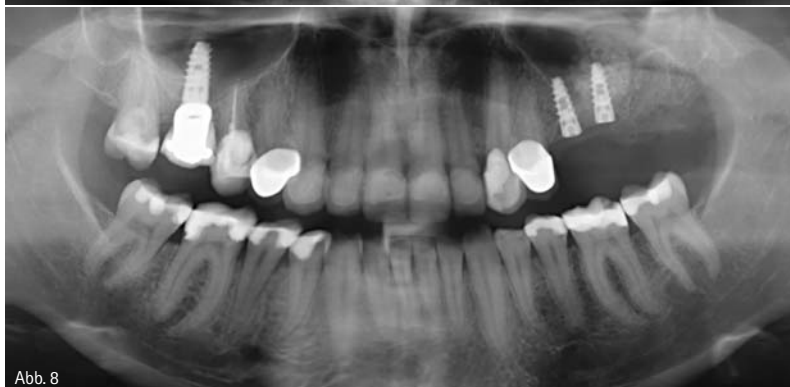

Abb. 8

- 1 Implantologie Journal 5/2009.
- 2 Watzek, Univ.-Prof. DDR. Georg, Fühäuser, Dr. Rudolf (2014): Zahn Krone 4/14, MedMedia Verlag Wien.



Infos zum Autor

kontakt.

Dr. Bernd Neuschulz, M.Sc.

Praxisgemeinschaft für
regenerative Zahnmedizin
Ritterstraße 2
31785 Hameln

Unser hohes Service- verständnis.

Ayşe Cosan, Katharina Schräger,
Keramikabteilung Lübeck

„Ganz so, wie Ihre Patienten sich auf Sie verlassen, dürfen Sie sich auf uns verlassen: Auf die Qualität des Zahnersatzes, die Hochwertigkeit der verarbeiteten Materialien und die gelungene Ästhetik, sowie unsere Termintreue und die kurzen Wege zwischen Ihnen und uns.“

Ihr Erfolg durch
unsere Mehrwerte.

Informieren Sie sich
unter der kostenlosen
InteraDent Service-Line:
0800 - 4 68 37 23 oder
auf **www.interadent.de**