

Dentinogenesis imperfecta hereditaria

# Implantologische Möglichkeiten

| Dr. Dušan Vasiljević, Vladan Vasiljević

Ästhetik spielt in der heutigen Zeit eine große Rolle. So ist es nicht ungewöhnlich, dass sich der Einzelne dem Idealbild annähert, um das Selbstwertgefühl zu stärken. Zu diesem Erscheinungsbild gehören auch weiße, gerade und gepflegte Zähne. Patienten, die an Dentinogenesis imperfecta hereditaria leiden, haben jedoch durch die genetisch bedingte Dentinstruktur-anomalie Schwierigkeiten mit den Zähnen – besonders in Funktion und Ästhetik. Das folgende Fallbeispiel erörtert dazu implantologische Möglichkeiten zur Verbesserung der ästhetischen Situation der Betroffenen.

**G**utes Aussehen und ein gepflegtes Erscheinungsbild mit schönen, gesunden weißen Zähnen gehören zu einem wichtigen Attribut in der heutigen Zeit. Unsere Gesellschaft ist durch solche Ideale stark geprägt. Nach Shields werden drei Gruppen der autosomaldominant vererbten Dentinogenesis imperfecta hereditaria, mit der Inzidenz von 1:8.000, unterschieden.

Die Differenzierung erfolgt in die folgenden Typen:

*Typ 1: Osteogenesis imperfecta*

*Typ 2: hereditär opaleszierendes Dentin*

*Typ 3: Brandywine-Typ (Schalenzähne)*

Dieses Krankheitsbild betrifft in den meisten Fällen nur die männlichen Personen in einer Familie. Äußerlich bemerkbar macht sich die Erkrankung durch eine bläulich oder bräunlich-karamellartige Verfärbung der Zähne und ein glasartiges Erscheinungsbild. Selbst bei normaler Belastung kann es schnell zu Abplatzungen und Erosionen kommen, da der Schmelz keine Verbindung zum Dentin hat.

Leider bringt die Dentinogenesis imperfecta hereditaria auch enorme psychische Belastungen mit sich. Besonders im Jugendalter ist die psychische

Belastung sehr groß, da die Betroffenen schon früh mit Zahnlockerungen konfrontiert werden und auch die konventionellen zahnärztlichen Methoden keine dauerhafte Lösung darstellen. Letzten Endes läuft die Krankheit auf völlige Zahnlosigkeit hinaus, was für alle Patienten eine schreckliche Aussicht und Erfahrung ist.

Um dem Patienten diese Erfahrung zu ersparen, haben wir uns entschieden, in solchen Fällen das All-on-4®-Konzept anzuwenden. Dies bedeutet, dass die Patienten an einem Tag die Zähne entfernt bekommen, Implantate eingebracht werden und schlussendlich am Abend mit neuen, festen Zähnen nach Hause gehen. Praktisch von „All-on-floor“ nach „All-on-4®/-6“.

Durch die Porosität der Zähne brechen die Zahnkronen leider sehr schnell bei Extraktionen ab. Dies stellt jedoch kein Problem dar, da nach neuestem Stand gesunde, ankylotische Zähne oder Wurzeln wie Knochenersatzmaterial benutzt werden können (nach Prof. Dr. Frank Schwarz und Dr. Vladimir Golubović).

## Falldarstellung

Im November 2014 kam der 39-jährige Patient (Ingenieur), mit sehr gepfleg-



Abb. 1

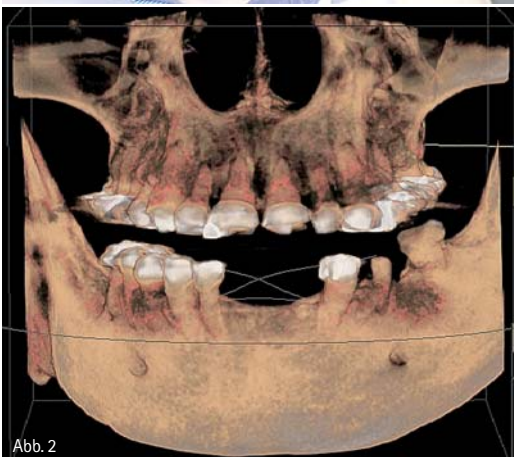
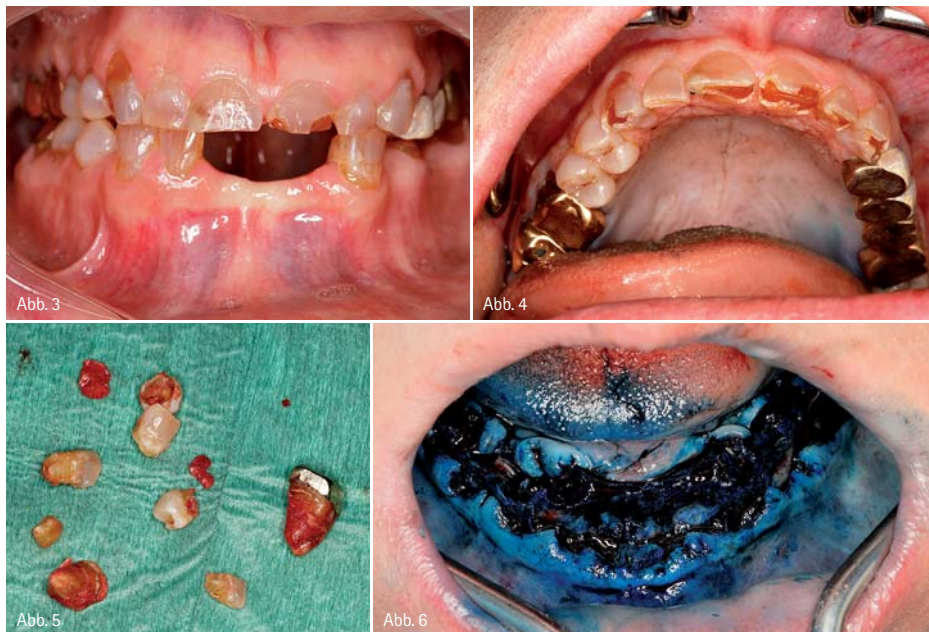

Abb. 2

Abb. 1: Patient mit Dentinogenesis imperfecta hereditaria. – Abb. 2: DVT-Ausgangssituation.

# DIE Nr. 1

sind Sie für Ihre Patienten

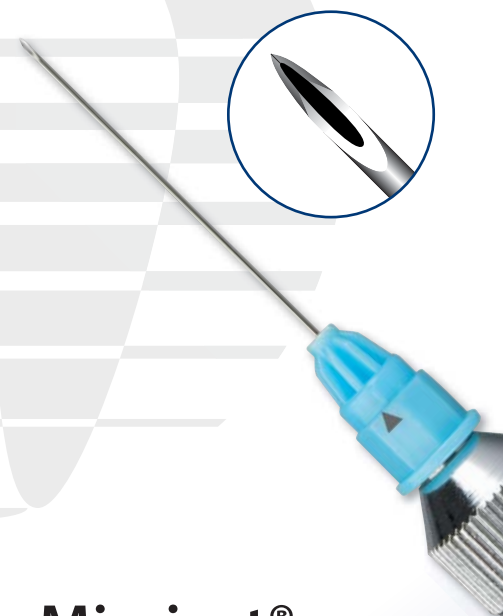


tem Erscheinungsbild, zum ersten Mal in unsere Klinik (Abb. 1). Schon beim Gespräch haben wir schnell die äußerlichen Merkmale (bläuliche, abgeplatzte Zähne) festgestellt. Nach der 3-D-Untersuchung wurde röntgenologisch schnell die Vermutung der Dentinogenesis imperfecta hereditaria bestätigt (Abb. 2). Der große Wunsch des Patienten war es, schnellstmöglich eine implantologische Lösung zu bekommen mit einem festen Zahnersatz. Nach umfangreichen Gesprächen sind wir zu dem Schluss gekommen, dass das All-on-4®-Konzept mit NobelActive-Implantaten die beste Methode sein wird, um dem Patienten seinen sehnlichsten Wunsch zu erfüllen. Auch die Erfahrung mit über 200 Fällen in unserer VasiClinic hat eine entscheidende Rolle bei dem Entschluss gespielt. Die Zahnextraktion und Sofortimplantation erfolgte dann im Februar 2015 unter Vollnarkose.

Im Oberkiefer waren alle Zähne, außer einem, vorhanden. Der Unterkiefer sah da schon anders aus, dort fehlten bereits acht Zähne. Die Zähne 16 und 17 wiesen im Röntgenbefund Zysten auf, die es auch zu entfernen galt.

Bei der Extraktion wurden bei den Zähnen 15, 13, 12, 22, 23, 25, 35, 33, 43, 45 nur die Kronen entfernt und die gesunden, ankylotischen Wurzeln belassen (Abb. 3 bis 6). Alle anderen Zähne, samt Zysten, wurden normal

extrahiert. Die entfernten Zysten wurden routinemäßig zur pathologischen Untersuchung eingeschickt. Der Zystenbefund ergab, dass es Wandteile einer odontogenen Zyste mit chronischer und florider Entzündung waren, die gut einer radikulären Zyste zuzuordnen sind und keine Malignität vorliegt. In den Bereichen mit den belassenen Wurzeln wurden nach der, im gesamten OP-Bereich durchgeführten, HELBO-Lasertherapie die Implantate eingebracht und die Wurzeln so im bukkalen Bereich der Alveole als Knochenfüllmaterial verwendet. Die HELBO-Therapie ist eine antimikrobielle Photodynamische Therapie, die gezielt gegen pathogene Mikroorganismen vorgeht. Bei den normal extrahierten Zähnen wurden die Alveolen kürettiert und mit Kollagenkegeln (RESORBA) mit dem Antibiotikum Gentamicinsulfat 16mg aufgefüllt. Zudem wurde vertikal etwas Knochen reduziert, um ein besseres Lager zu schaffen. Weitere Defekte wurden mit Knochenersatzmaterial (Cerabone) und Flex Barriere (Naturelize) zur Vernetzung des Knochenersatzes aufgefüllt. Die von uns gewählten Implantate sorgen durch ihr selbstschneidendes Gewinde für eine hohe Primärstabilität, was gerade für die Sofortversorgung sehr wichtig ist. Aufgrund seines speziellen Implantatdesigns „verdichtet“ das Implantat während der Insertion



## Miraject®

- ✓ ... denn über 400 Millionen schmerzfreie Injektionen stehen für Sicherheit und zufriedene Patienten
- ✓ Optimaler Schutz vor Nadelstichverletzungen durch Miramatic ([www.miraject.de](http://www.miraject.de))
- ✓ Marktführend seit über 40 Jahren

Testen Sie auch unsere beliebten Applikationskanülen



Miramatic Video



[www.hagerwerken.de](http://www.hagerwerken.de)

Tel. +49 (203) 99269-0 · Fax +49 (203) 299283



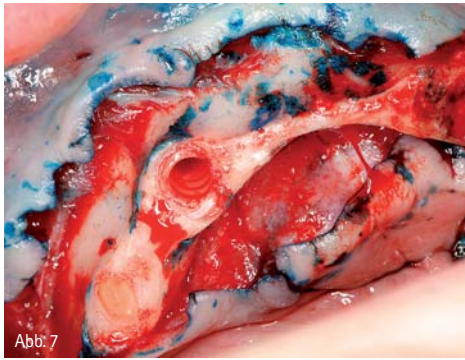


Abb. 7

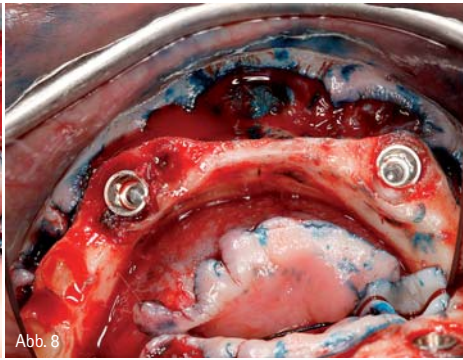


Abb. 8

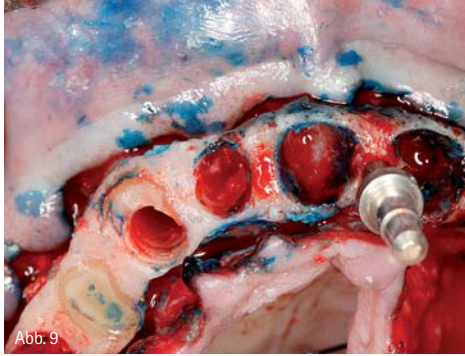


Abb. 9

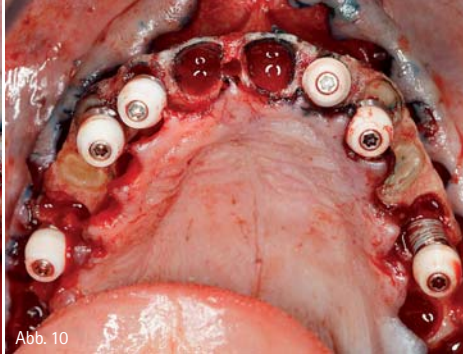


Abb. 10

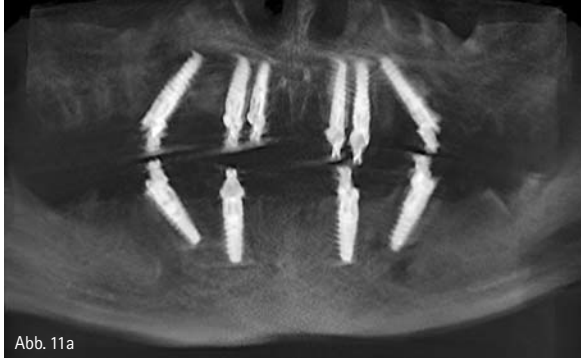

Abb. 11a

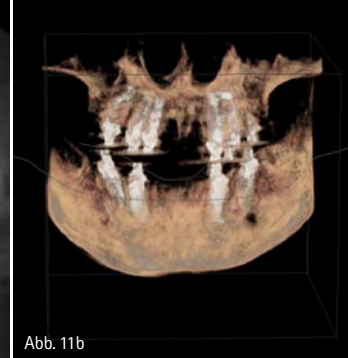


Abb. 11b

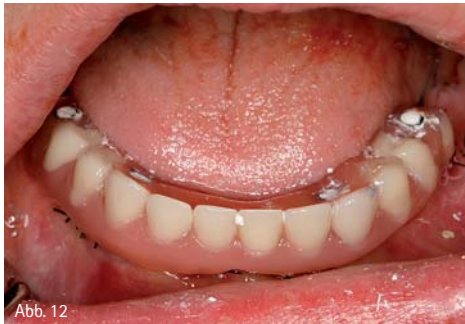

Abb. 12

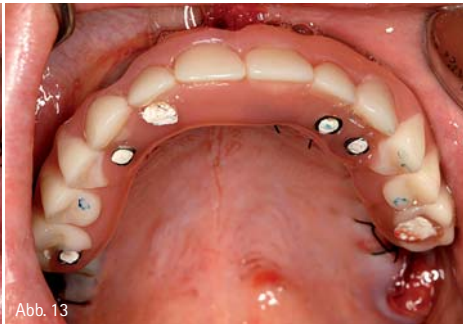


Abb. 13

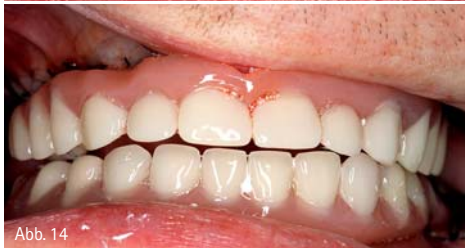

Abb. 14

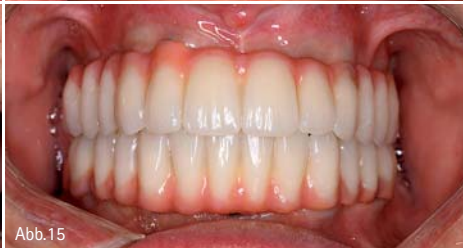

Abb. 15

den Knochen. Zur Positionierung der Implantate benutzten wir eine Positionierungsschablone und die Maló-Schablone. Der vorhandene Kieferknochen konnte so für die Verankerung

der Implantate optimal ausgenutzt und die Implantate wie geplant inseriert werden (Abb. 7 bis 11). Die notwendige Primärstabilität wurde bei allen Implantaten erreicht und direkt mit

Multi-Unit-Abutments versorgt. Noch am selben Tag wurde in enger Zusammenarbeit mit dem Zahntechnikermeister, dem Zahnarzt und einer erfahrenen Prophylaxehelferin der feste Zahnersatz realisiert (Abb. 12 bis 14).

### Sofortversorgung

Der Zahntechniker (Labor Friedeburger Zahntechnik) hat die provisorischen Ober- und Unterkieferprothesen aus Kunststoff bereits vor dem chirurgischen Eingriff vorbereitet. Das heißt: Nach der Abformung der Ausgangssituation radierte er die Zähne weg, um diese für die Prothesen konventionell neu aufzustellen. Die Kunststoffprothesen wurden mit Öffnungen an den Positionen versehen, an denen die Implantate geplant waren. Bei diesem Vorgehen besteht die zahntechnische Herausforderung darin, sehr präzise zu arbeiten, da der Sitz des Provisoriums erst am Tag der OP kontrolliert werden kann. Die Provisorien wurden im Anschluss an die Insertion der Implantate vorsichtig fixiert, um die Kau-, Augen- und Lachlinie sowie den Biss zu kontrollieren. Dann wurden sie genau auf die Implantatposition angepasst.

Da in diesem Fall eine Abstützung der Provisorien bis zum Sechser möglich war, erhielt der Patient eine zwölfgliedrige sofortbelastbare Kunststoffbrücke im Ober- und Unterkiefer. Wichtig für die Phase der Einheilung ist: Der Patient darf nicht hart aufbeißen. Um zu verhindern, dass zu viel Kaudruck auf die Implantate weitergeleitet wird, werden die Patienten generell mit einer Kunststoffbrücke versorgt. Üben sie zu viel Druck aus, bricht das Provisorium. Dass der Patient während dieser Zeit mit seinen neuen festen Zähnen nur weiche Speisen zu sich nehmen sollte, ist ihm ausführlich erklärt worden, denn zu viel Kaudruck würde das Überleben der Implantate während der Einheilphase gefährden. Zehn Tage nach dem operativen Eingriff kam der Patient zur routinemäßigen Kontrolle in die Praxis. Die Interimsbrücken wurden entfernt, gereinigt und die Fäden gezogen. Bei der Kontrolle wurde erneut der Biss kontrolliert, um sicherzugehen, dass die Kontakte nur im Frontbereich sind. Nach sechs Wochen wurden die Interimsbrücken wegen dem leichten

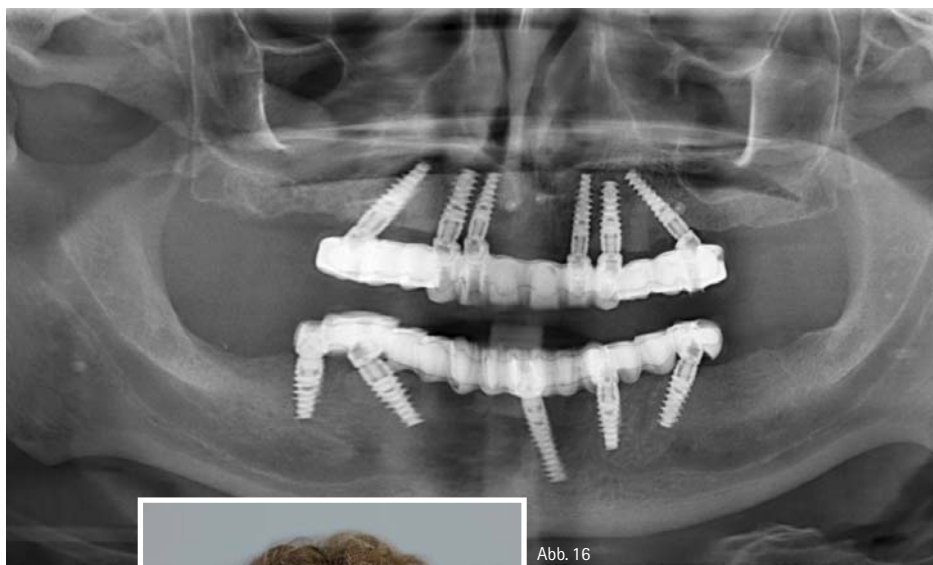

Abb. 16



Abb. 17

**Fazit**

Es ist uns sehr wichtig, auf das Krankheitsbild der Dentinogenesis imperfecta hereditaria und dessen Problematik hinzuweisen und den Betroffenen zu einer langfristigen und vollständigen oralen Rehabilitation zu verhelfen. Um dieses Ziel zu erreichen, war das gesamte Vasi-Team und die Friedeburger Dentaltechnik voll engagiert. Wegen seiner sozialen Komponente und Sicherheit schätzen wir, gerade besonders auch in diesem Fall, das All-on-4®-Konzept.

Kollaps des Alveolarkamms unterfüttert und es wurde eine volle Verzahnung eingearbeitet.

In diesem Fall beträgt die Einheilzeit der Implantate sechs Monate. Nach zwei Monaten ist es leider zu einer Periimplantitis des Implantats 42 gekommen. Das Implantat wurde explantiert und es wurden Implantate in der Regio 41 und 46 gesetzt. Die Einheilphase ist problemlos verlaufen. Das Implantat 35 wies eine kleine Dehiszenz auf (mesial circa 1,5 mm), sie wurde mit HELBO therapiert und zum Stillstand gebracht. Bei den anderen Implantaten ist alles komplikationslos verlaufen. Über NobelProcera hat das Labor das Titangerüst passgenau fräsen lassen und im Anschluss mit mehrschichtigen Kompositsschalen (visio.lign, bredent) verblendet. Rund sechs Monate post OP konnte dem Patienten die definitive Brücke eingegliedert werden (Abb. 15 bis 17).



Dr. Dušan Vasiljević  
Infos zum Autor



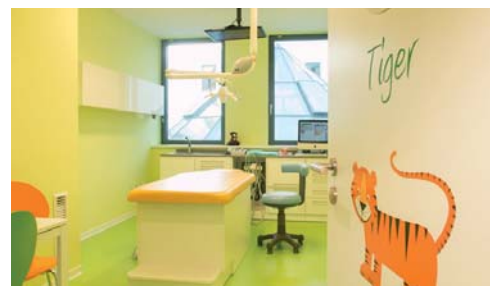
Vladan Vasiljević  
Infos zum Autor

**kontakt.**

**Dr. Dušan Vasiljević**  
Dr. Vladan Vasiljević  
Implantologie & Zahnheilkunde  
Dorfmitte 2  
26446 Friedeburg (Ostfriesland)  
Tel.: 04465 8142  
www.vasiclinic.com

**SHR**  
dent concept gmbh

EINRICHTUNG  
SERVICE  
MATERIAL  
ARCHITEKTUR



Löwenzahnarzt – Zahnarztpraxis für Kinder- und Jugendzahnheilkunde  
Dr. Jilg, Tetzlaff und Partner - Zahnärzte, Hannover



Zahnarztpraxis Osman Ülger MSc. MSc., Dortmund

**Herbst-Spezial**

**FD 8000 pure Behandlungseinheit**

Standardausstattung: 1x NSK Mikromotor LED, 1x Turbineneinrichtung, 1x Satelec ZEG, 1x 3F Multifunktionsspritze, 1x Helferinnenelement mit großem & kleinem Sauger und 1x 3F Multifunktionsspritze, 1x Behandlungsstuhl FD-3600, 1x Polsterfarbe: wählbar

**SONDERPREIS**

Euro **17.490,-**

Jetzt zum Herbst-Spezial inklusive

2ter NSK Mikromotor LED, 1x Faro Maya LED OP-Lampe, 1x Bottlesystem zur Entkeimung, 1x Nassabsaugung

**LEASINGANGEBOT:**

Euro **302,-**  
ohne Anzahlung/ohne Restwert/  
Laufzeit 60 Monate

Inkl. Lieferung und Montage  
24 Monate Garantie

**Angebot gültig ab sofort  
bis zum 30.11.2015**  
Preise zzgl. 19% MwSt.

**FINNDENT**

**INSPIRIERT?**  
FORDERN SIE UNS HERAUS!

SHR dent concept gmbh  
Maysweg 15 | 47918 Tönisvorst/Krefeld  
Tel. 02151 65100-0 | Fax 02151 65100-49  
www.shr-dental.de | info@shr-dental.de