

# INNOVATIVE TECHNOLOGIEN DER IMPLANTOLOGIE

## Unterkieferrekonstruktion mit 3-D-hergestelltem Implantat

Dr. Saeid Kazemi, Reza Kazemi, Sita Rami Reddy Jonnala, Dr. Ramin S. Khanjani

Der digitale Wandel ist allgegenwärtig. Besonders in der Wissenschaft haben sich digitale Technologien schon weitgehend etabliert. Einer der Gründe dafür ist die hohe Präzision und Kontrolle im Vergleich zu analogen Verfahren. Dabei forcieren gerade jene Bereiche die Digitalisierung, deren Erfolg und Weiterentwicklung stark von der Behandlungsgenauigkeit abhängen. So zum Beispiel die Zahnmedizin. Mehr und mehr Anwender nutzen bewusst die Vorteile neuer Technologien für die Erzielung erfolgreicher Behandlungsergebnisse. Man kann daher davon ausgehen, dass eine Großzahl digitaler Verfahren zunehmend in die Routinebehandlungen einfließen wird.

### Hotspot der Digitaltechnik

Dabei hebt sich innerhalb der Zahnmedizin ein Spezialgebiet hervor, das sich im besonderen Maße den Möglichkeiten digitaler Techniken annimmt und diese gezielt voranbringt: die Mund-, Kiefer- und Gesichtschirurgie. Grundlage einer erfolgreichen kieferchirurgischen Behandlung ist ein genau auf die individuellen Bedürfnisse und Problemstellungen des Patienten zugeschnittener Behandlungsplan. Daher profitiert dieser Bereich besonders von den Vorteilen digitaler Lösungen, die es ermöglichen, Behandlungen im Vorfeld bis ins kleinste Detail durchzuplanen und die gewünschten Ergebnisse bei den anschließenden chirurgischen und restaurativen Eingriffen auch wirklich erzielen zu können. Das Wiederherstellen von Formen und Funktionen des Körpers verlangt grundsätzlich ein hohes Maß an chirurgischem Aufwand und Können. Die Anforderungen steigen nochmal höher, wenn es sich um den Gesichts- und Kieferbereich handelt. Hier unterliegt die Versorgung nicht nur funktio-

nischen Gesichtspunkten. Oftmals rückt sogar Letzteres in den Vordergrund der Behandlung. Umso mehr gewinnen hier punktgenaue, anpassungsfähige, auf bestehende Strukturen hin entworfene Kiefer- und Gesichtsimplantate an Bedeutung. Durch präzise 3-D-Entwürfe und der darauf beruhenden, anschließenden Implantatherstellung können die hohen funktionalen wie ästhetischen Erwartungen an die Gesichts- und Kieferchirurgie sicher und gezielt eingelöst werden.

Die Visualisierungsfähigkeit von 3-D-Software bietet eine einmalige Darstellung und einen umfassenden Blick auf den chirurgischen Eingriffsbereich aus verschiedensten Betrachtungswinkeln. Darüber hinaus ermöglichen entsprechende Software-Tools das detaillierte und passgenaue Entwerfen des geplanten Implantates unter Berücksichtigung der umliegenden Gesichts- und Kieferstrukturen. Dank neuester Technologien und Materialien können diese präzisen Entwürfe anhand einer 3-D-Drucktechnologie ausgedruckt werden. Damit steht dem Chirurgen eine einzigartige Vorlage mit höchster Präzision zur Verfügung, die seine Arbeit ganz wesentlich mit-

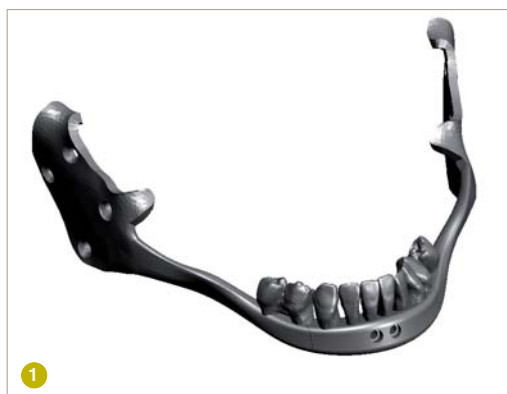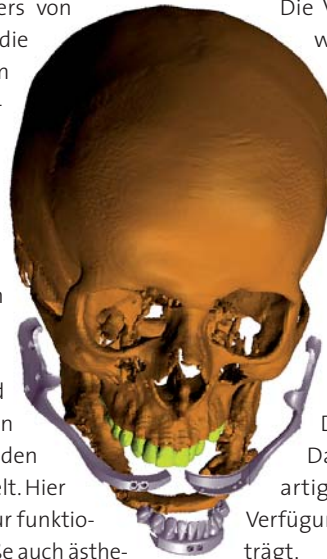

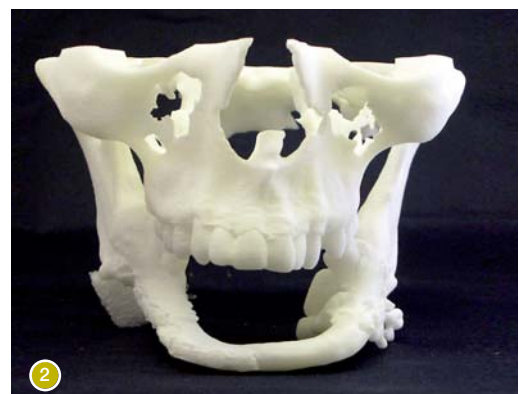
Abb. 1: Einzigartiges Implantat zur Rekonstruktion des nahezu vollständig fehlenden Unterkiefers.

Abb. 2: Nachbildung des Patientenskeletts; der fehlende Unterkiefer wurde durch ein Fibulatransplantat ersetzt.





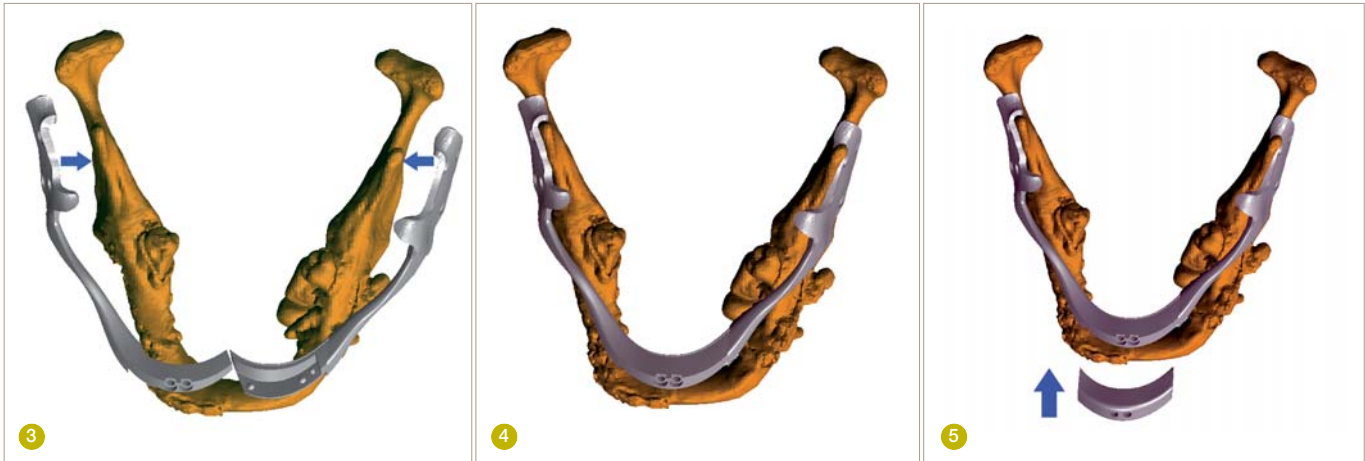# Talent ist nichts ohne das richtige Instrument.

---

Jeder Virtuose kann nur so gut performen, wie es sein Instrument zulässt. Darum empfehlen wir, von Anfang an auf höchste Standards zu setzen. Wir stellen seit 1923 feinste Instrumente und Systeme für die Zahnheilkunde her und gelten als Markt- bzw. Innovationsführer. Maßstäbe setzen wir auch im Bereich Service und Beratung:

Unsere Produkte sind nur im Direktvertrieb erhältlich, also direkt vom Hersteller. Welche Vorteile das hat, merken Sie spätestens im Gespräch mit dem Komet Partner an Ihrer Uni. Jeder Kunde wird individuell und auf höchstem fachlichen Niveau beraten, egal ob er Zahnarzt oder Student ist.





**Abb. 3:** Linkes und rechtes Implantatsegment wurden jeweils so entworfen, dass sie über die entsprechenden Unterkieferäste gelegt und daran befestigt werden können.

**Abb. 4:** Im vorderen Bereich laufen das rechte und linke Teilstück zusammen und verzahnen ineinander.

**Abb. 5:** Ein temporäres bzw. chirurgisches Mittelstück wurde angefertigt, das während des chirurgischen Eingriffs über die Schnittstelle von rechtem und linkem Segment gelegt wurde.

### Fallpräsentation

Seit seiner Gründung konzentriert sich die DRSK auf neueste Digital- und Computertechnologien und bietet dabei innovative Lösungen speziell für den Dentalbereich an. Die hoch präzisen, individuell zugeschnittenen 3-D-Implantatentwürfe von DRSK erfüllen alle technischen Anforderungen und unterstützen somit Mund-, Kiefer- und Gesichtschirurgen effektiv in ihrer zu leistenden Arbeit.

### Fallbeispiel

Eine dieser Kooperationen von DRSK mit einem chirurgischen Team soll im Folgenden kurz vorgestellt werden. Es handelt sich dabei um den Entwurf und die Herstellung eines einzigartigen Kieferimplantates (Abb. 1), das einen Großteil fehlender Strukturen des Unterkiefers ersetzen sollte. Der Patient, ein junger Mann, wurde bei einer Explosion schwer verletzt und hatte, außer den Unterkieferästen (Ramus mandibulae), seinen kompletten Unterkiefer verloren. Über einen Zeitraum von mehreren Jahren wurde der Patient wiederholt operiert. Durch diese, zum größten Teil, erfolglosen Operationen bildete sich faserreiches Narbengewebe, das die orale Grundsituation letztlich verschlimmerte und den Erfolg weiterer Behandlungen nur noch erschwerte.

Bevor sich das chirurgische Team an DRSK wandte, hatte der Patient schon ein Knochentransplantat aus dem Wadenbein erhalten. Aufgrund des großen Unterkieferverlustes konnte jedoch auch das Transplantat nicht den erhofften Erfolg erzielen: Dieser hätte darin bestanden, die Ästhetik und Funktion des Unterkiefers mithilfe einer Prothese soweit wiederherzustellen, dass dem Patienten ein fast normales Kauen ermöglicht worden wäre. Die Größe und Form des transplantierten Knochens reichte nicht aus, um die Zahnprothese fest und sicher verankern zu können.

Genau hier konnte DRSK mit seiner langjährigen Erfahrung und Kompetenz helfen: Anhand eines 3-D-Entwurfes und anschließender Herstellung des Kie-

ferimplantates wurde nicht nur ein punktgenaues Erfassen der ganz individuellen oralen Patientensituation gewährleistet, sondern auch eine effektive Lösung hinsichtlich der anschließenden prothetischen Behandlung ermöglicht. Die dreidimensionale Visualisierung des Unterkieferbereiches erfasste alle relevanten anatomischen Strukturen, einschließlich des transplantierten Knochens und des Weichgewebes. In Bezug auf die gewünschte Behandlung stellte das chirurgische Team nur eine Bedingung: der transplantierte Knochen sollte als Vorsichtsmaßnahme im Falle eines Implantatmisserfolgs erhalten bleiben.

### Die Entwurflösung

Eines der größten Herausforderungen des vorliegenden Falles lag darin, das Implantat so zu entwerfen, dass es problemlos an der genau dafür vorgesehenen Stelle eingesetzt werden konnte. Die Verwendung eines Ein-Stück-Implantates schloss sich dabei schnell aus: Zumeinen sollte das Implantat über die noch vorhandenen Unterkieferäste montiert werden. Um hierbei den größtmöglichen Halt zu erreichen, hätten jene Implantatabschnitte, die mit den Ästen verbunden worden wären, sich genau der anatomischen Struktur anpassen müssen. Da die Äste nach vorne zusammenliefen, hätte sich das chirurgische Einsetzen des Implantates ausgesprochen schwierig gestaltet. Zum anderen konnte der Patient aufgrund des vorhandenen Narbengewebes seinen Mund nur noch bedingt weit öffnen und wäre durch ein Ein-Stück-Implantat überfordert gewesen. Nach sorgfältigen Erwägungen und Absprachen entschied sich DRSK zu einem 3-teiligen Implantatkonstrukt. Dabei wurde jedes der zwei größeren Implantatsegmente so entworfen, dass sie über den entsprechenden linken bzw. rechten Unterkieferast geschraubt, dann im Vorderbereich zusammenlaufen und ineinander verzahnt werden konnten. Das dritte Implantatsegment sollte an der Schnittstelle der anderen zwei Teile befestigt werden und diese somit zusammenhalten. Durch diesen Aufbau ergab sich eine einzigartige, extrem feste und belastbare Implantatstruktur.

„Wie man eine Praxis finanziert und organisiert, lernt man nicht auf der Uni. Dabei hat uns Dampsoft unterstützt.“

Dr. med. dent. Erol Bilali und Dr. med. dent. Alexander Kühn  
Leinfelden-Echterdingen, Praxis-Neugründer

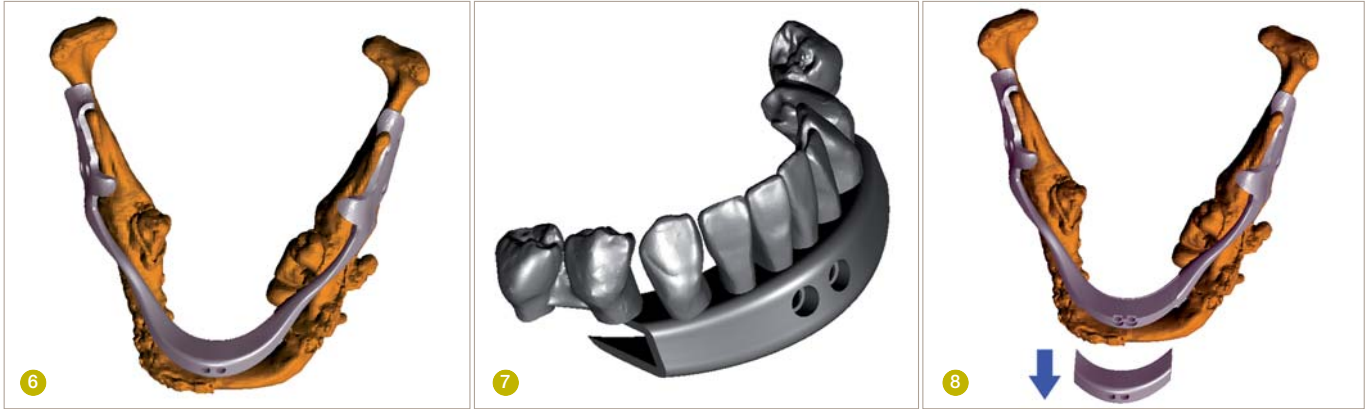

**DANKE DAMPSOFT.  
ZUKUNFT GESICHERT.**

Pionier der Zahnarzt-Software.  
Seit 1986.



**DAMPSOFT**  
Die Zahnarzt-Software



**Abb. 6:** Das Mittelstück soll sicherstellen, dass die zwei Seitensegmente nicht verrücken.  
**Abb. 7:** Das prothetische, permanente Mittelstück.  
**Abb. 8:** Nach dem Heilungsprozess wird das chirurgische Mittelstück entfernt und dafür die prothetischen Komponenten eingesetzt.

**Hervorragende Passgenauigkeit**

Der Erfolg der Gesamtstruktur resultierte aus der absoluten Passgenauigkeit der einzelnen Teile. Diese Passgenauigkeit wurde durch die außergewöhnlichen Visualisierungs- und Bearbeitungsmöglichkeiten der 3-D-Technologie ermöglicht. Die zwei größeren Implantatsegmente, die jeweils links und rechts auf die Unterkieferäste gesetzt werden sollten, mussten genau der anatomischen Struktur der Äste entsprechen und darüber hinaus so geformt sein, dass die Ränder über die Seiten der Äste gebogen werden konnten. Dies garantierte einen besonders festen Halt. Der präzise 3-D-Entwurf ermöglichte es, drei Implantatteile derart herzustellen, dass diese perfekt zu- und aufeinander passten.

Da es sich im vorliegenden Fall um ein Implantat mit zusätzlicher Zahnprothese handelte und der Patient seinen Mund nur noch bedingt öffnen konnte, bot sich als beste Versorgungslösung an, die künstlichen Zähne in den Aufbau des Kieferimplantates zu integrieren. Wie schon erläutert, wurden die überstehenden Frontenden der linken und rechten Implantatteile, nachdem diese zuvor chirurgisch eingesetzt und angeschraubt wurden, durch das dritte Implantatmittelstück fest positioniert.

Um beim Einsetzen der zwei größeren Implantatsegmente jegliches Risiko von ungewolltem Druck so gering wie nur möglich zu halten, wurde ein temporäres Mittelstück entworfen, das während des chirurgischen Eingriffes im vorderen Bereich über die

linke und rechte Seite gelegt wurde, und so die zwei einzelnen Implantatteile genau dort festhielt, wo sie original eingesetzt wurden. Später wurde diese provisorische Lösung durch das permanente prothetische Mittelstück ersetzt.

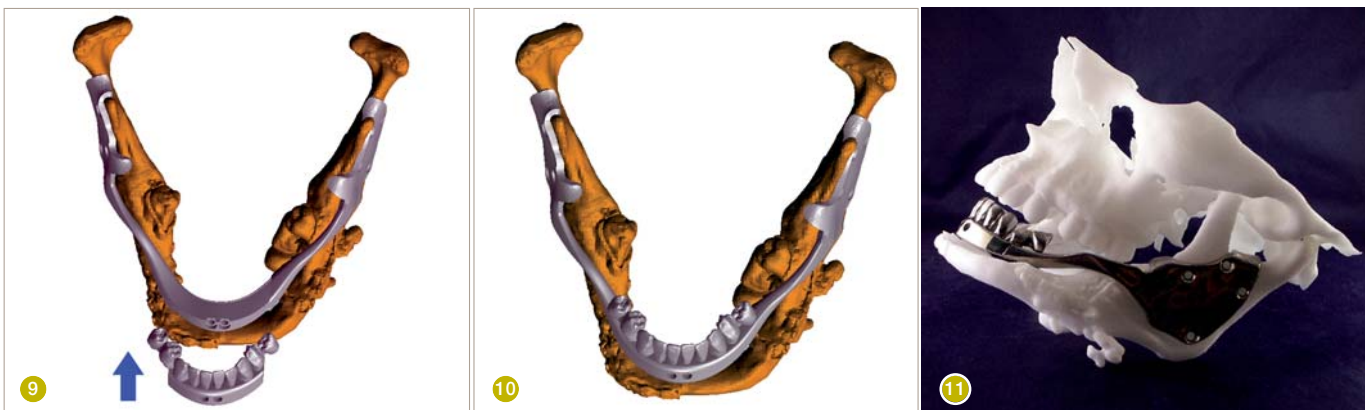**Prothetische Komponenten**

Auf Bitte des chirurgischen Teams enthielt das Unterkiefergebiss, das anhand des dritten Implantatstückes realisiert wurde, nur zehn Zähne, einschließlich Schneide-, Eck- und Backenzähne auf beiden Seiten. Aufgrund der Größe des Mittelstückes und dessen Funktion, die zwei größeren Implantatteile zusammenzuhalten, wurden nur die Schneide- und Eckzähne direkt im Mittelstück erfasst. Die Backenzähne wurden über eine Art Auslegerbrücke leicht verlagert.

Nachdem das Mittelstück wie geplant auf die überlappenden Kanten der zwei Seitenstücke gelegt und dort fest verankert wurde, bekamen auch die Backenzähne trotz der besonderen Anlage Halt. Damit wurde ein ungewollter und schädigender Hebelmechanismus verhindert. Auch hier gilt, wie an anderer Stelle im Behandlungsverlauf, dass die besondere Konstruktion und der garantiert feste Halt der Backenzähne nur durch den präzisen 3-D-Entwurf und dem daraus hervorgehenden 3-D-Druck erzielt werden konnten.

Ebenso zu erwähnen ist das besondere Design der Seitenbügel der beiden größeren, seitlichen Implan-

**Abb. 9:** Einführen des prothetischen Mittelstücks mit der daran befestigten Zahnprothese.  
**Abb. 10:** Anbringen und Befestigen des prothetischen Mittelstücks.  
**Abb. 11:** Die finale Prothese am Patientenmodell.



tatstücke. Diese Bügel verfügen über eine 90-Grad-Biegung im Bereich der Molaren und weisen damit eine einzigartige Bauart auf: Sie passen sich dem dünneren, hinteren Teil an, der über dem Ramus verankert ist, und dem vorderen, deutlich dickeren Teil, der die Zähne trägt. Diese Biegung löste auch die Problematik, die sich aus dem Platzmangel im hinteren Mundraum ergab. Darüber hinaus unterstützt diese Form die physikalische Widerstandsfähigkeit des mandibulären Implantats gegen mechanische Belastungen.

### 3-D-Druck

Nachdem der 3-D-Implantatentwurf fertig vorlag, musste das Implantat hergestellt und dem chirurgischen Team übergeben werden. Alle drei Implantatteile wurden mithilfe der EBM-Technologie in Titanium Grade 5 3-D-gedruckt. Ebenso sollte vor Einsatz des Implantates eine Plastikform vom Gesichtsskelett des Patienten angefertigt werden. Diese wurde mithilfe der SLS-Technologie 3-D-gedruckt. Die Plastikform sollte dem Chirurgen im Vorfeld ein besseres Verständnis des Eingriffsbereiches geben und so optimale Voraussetzungen für einen erfolgreichen Operationsverlauf schaffen. Nach OP und unmittelbarem Heilungsprozess wurde die Prothese eingesetzt. Hierzu musste das provisorische Mittelstück abgeschraubt und entfernt werden. An dessen Stelle wurde das prothetische Mittelstück, das die Zähne trägt, eingesetzt und festgeschraubt. Nach Überprüfung der Okklusion wurde hier auch der Biss des Patienten betrachtet und die Größe der Zähne entsprechend angepasst. In einem letzten Schritt erhielten die Zähne eine Porzellanschicht, die die erfolgreiche prothetische Behandlung abrundete.

### Zusammenfassung

Wie der vorliegende Fall zeigt, ermöglicht der Einsatz von 3-D-Design im Dentalbereich neueste, chirurgische und prothetische Lösungen. Keine andere, traditionelle Technologie bietet einen solchen Grad an Präzision, entspricht in gleicher Weise den Anforderungen der modernen Zahnheilkunde und führt zu solch erfolgreichen Ergebnissen, wie sie 3-D-basierte Lösungen sicher und reproduzierbar ermöglichen. 3-D-Design-Technologie und 3-D-Druckverfahren haben somit den Indikationsbereich der Mund-, Kiefer- und Gesichtschirurgie unendlich erweitert. Um diese begonnene Entwicklung weiter voranzubringen, ist es daher von größter Bedeutung, dass Mund-, Kiefer- und Gesichtschirurgen sich der neuesten Möglichkeiten digitaler Technologien in ihrem Bereich bewusst sind, diese erproben und gleichzeitig weitere Anwendungsmöglichkeiten erschließen. <<<

### ➤ KONTAKT

Dr. Saeid Kazemi  
DRSK Group AB  
Kasernvagen 2, SE-281 35  
Hassleholm, Schweden  
Tel.: +46 705 129909  
www.drsk.com

# hypo-A

Premium Orthomolekularia



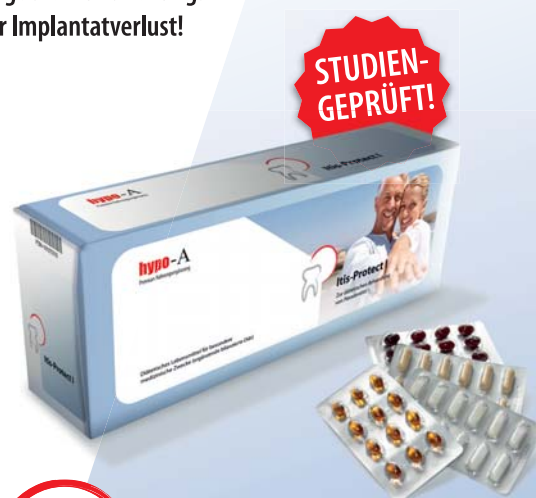Parodontitis-Studie mit Itis-Protect I-IV  
aMMP-8 Laborparameter zur Entzündungshemmung

## Optimieren Sie Ihre Parodontitis-Therapie!

55% Reduktion der Entzündungsaktivität in 4 Wochen!

60% entzündungsfrei in 4 Monaten durch ergänzende bilanzierte Diät

- Stabilisiert orale Schleimhäute!
- Beschleunigt die Wundheilung!
- Schützt vor Implantatverlust!



## Itis-Protect I-IV

Zur diätetischen Behandlung von Parodontitis

### Info-Anforderung für Fachkreise

Fax: 0451 - 304 179 oder E-Mail: [info@hypo-a.de](mailto:info@hypo-a.de)

- Studienergebnisse und Therapieschema
- hypo-A Produktprogramm

Name / Vorname

Str. / Nr.

PLZ / Ort

Tel. / E-Mail

IT-DF 3.2015

**hypo-A** GmbH, Kücknitzer Hauptstr. 53, 23569 Lübeck  
Hypoallergene Nahrungsergänzung ohne Zusatzstoffe  
[www.hypo-a.de](http://www.hypo-a.de) | [info@hypo-a.de](mailto:info@hypo-a.de) | Tel: 0451 / 307 21 21