

Neue Optionen für devitale Zähne: Das Colibri-Konzept

Die Verwendung von glasfaserverstärkten Stiften für wurzelverankerte Kronenrekonstruktionen sind mittlerweile anerkannt und eine hervorragende Alternative zu gegossenen oder konfektionierten Wurzelstiften. Von Dr. Stefen Koubi, Marseille, Frankreich.

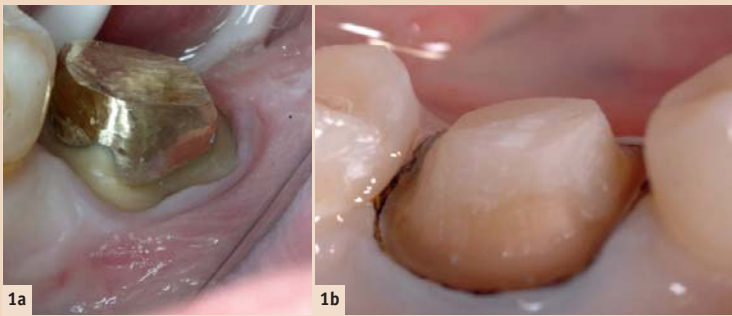


Abb. 1a und 1b: Zwei Techniken zur Rekonstruktion devitaler Zähne: indirekte Technik mit gegossenem Stiftaufbau (1a) und direkte Technik mit Glasfaserstift (1b).

Der Erfolg glasfaserverstärkter Stifte für wurzelverankerte Kronenrekonstruktionen geht einher mit den Vorteilen der adhäsiven Zahnheilkunde: biologisch kompatibel, substanzschonend und hohe ästhetische Qualität.

Der positive Effekt dieser Art Restauration beruht auf einer speziellen und schlüssigen Methode, verbunden mit dem Verständnis für einen neuen Ansatz. Dieser unterscheidet sich stark von der mechanistisch dominierten Lehrmeinung, die bei der Anfertigung gegossener Stiftaufbauten vorherrscht.

Ferner sind radikuläre Retentionshilfen rückläufig, bedingt durch die fundierten Kenntnisse bzgl. pulpenloser Zähne und dem Aufkommen zementierter Teilrestaurationen, welche neue Behandlungsmethoden für endodontisch behandelte Zähne darstellen.

Der erfolgsbestimmende Faktor für den plastischen Stiftaufbau ist die sachgemäße und sorgfältige Applikation von Komposit für Stiftaufbauten in die Wurzelkanäle, mit dem Ziel, eine perfekte Homogenität zu erreichen.

Kann der Kofferdam nicht angewendet werden oder ist das Auftra-

gen von Adhäsiv/Bond erschwert, sollte allerdings auf die indirekte Technik zurückgegriffen werden. In diesem Fall kann die Herstellung einer präzisen Abformung der Wurzelkanalanatomie sowie des zervikalen Randes für die endgültige Krone und die Zementierung eines Stifts eine Herausforderung darstellen.

Indikationen

Es stehen zurzeit viele verschiedene Stiftaufbautechniken zur Verfügung. Viele Jahre lang sind zwei Standards zur Anwendung gekommen: gegossene Stiftaufbauten oder die Kombination konfektionierter Stifte mit plastischem Material (Abb. 1).

Hinsichtlich der Etablierung der adhäsiven Zahnmedizin sollte der Zahnarzt aufgrund der klinischen Situation und seiner Erfahrungswerte entscheiden, welche Technik die geeignete ist. Unabhängig von der verwendeten Rekonstruktionstechnik muss diese eine dreifache Zielsetzung erfüllen:

- Retention der koronaren Restauration
- Verstärkung der koronalen radikulären Kohäsion
- Gewährleistung der Haltbarkeit des Zahns im Kieferknochen in biologischer und struktureller Hinsicht.

Colibri in der direkten Technik: Einsatz beim Stiftaufbau

Prinzip des Stiftaufbaus

Das Leitprinzip dieser Methode ist der Ersatz korrodierbarer und vor allem übermäßig starrer Stifte durch Epoxidharz beschichtete Quarz- oder Kohlefaser verstärkte Wurzelstifte. Dieses mechanisch stabile Material übertrifft teilweise sogar die Festigkeit von Legierungen. Gleichzeitig vermindert das niedrigere Elastizitätsmodul die Belastung aller Strukturen.

Die unbestreitbaren Vorteile der Adhäsivtechnik zeigen sich in dieser Methode deutlich: Die Verbindung von Wurzelstift und Zahn durch ein Komposit bringt nicht nur die viskoelastischen Eigenschaften mit sich, sondern versiegelt die Grenzflächen und sorgt für einen optimalen Halt. In diesem Arbeitsschritt ist die Colibri-Mischkanüle ein wertvolles Instrument. Sie hilft vor allem, eine homot-

gene, wiederhergestellte Struktur mit hoher Gesamtstärke aufzubauen.

Um das Optimum zu erreichen, sind bestimmte Aspekte zu beachten, die sich auf die Qualität der endgültigen Restauration auswirken:

- Biomechanische Überlegungen: Das Prinzip des passiven Stifts ist dem Prinzip des angepassten Stifts vorzuziehen.
- Biologische Überlegungen: Starker Einfluss der Zementierung und des Komposits auf die Rekonstruktionen.
- Ästhetische Überlegungen: Zu berücksichtigen sind auch die optischen Eigenschaften der verwendeten Materialien.

Klinisches Verfahren

Anwendungsbereich

Zur Isolation des Arbeitsfeldes ist ein elastischer, dünner und vor allem robuster Kofferdam mit geeigneten Klammern eine wesentliche Voraussetzung für jede Adhäsivtechnik.

Wurzelkanalpräparation für Wurzelstift

Zunächst werden Füllmaterialrückstände und verändertes Gewebe im Bereich der Krone entfernt. Anschließend wird mithilfe einer Reihe von Gates-Glidden- und Largo-Bohrern mit zunehmenden Durchmessern der Großteil des endodontischen Füllmaterials beseitigt und der Wurzelkanal grob vorbereitet. Die Länge des Wurzelkanals muss an die Anatomie des jeweiligen Zahnes angepasst werden. Dabei ist die zusätzliche Retention durch die rekonstruktive Zementierung zu berücksichtigen.

Die für Metallstifte empfohlene Tiefe soll deutlich unter den zwei Dritteln der Wurzel liegen. Die Tiefe muss gleich der Höhe des zukünftigen Stiftaufbaus sein (8–10 mm). Der Wurzelkanaldurchmesser darf nicht den Durchmesser 3, oder vereinzelt 4, des Largo-Bohrers überschreiten. Dadurch ist der Eingriff weniger traumatisch und das Gewebe wird geschont.

Um die Qualität der Oberflächen vor der Zementierung zu optimieren, werden die Wurzelkanalwände mithilfe eines langen Rosenbohrers, ergänzt durch Ultraschalleinsätze, gereinigt. Die Anzahl der Wurzelstifte, die an mehrwurzeligen Zähnen ver-

wendet werden, hängt stark vom Ausmaß des Substanzverlustes und der Größe der Restwände ab. Es kommen daher mehr Stifte zum Einsatz (bis zu drei), wenn keine Wände mehr vorhanden sind, um die mechanische Retention des Stumpfaufbaukomposits zu verbessern.

Adhäsive Verfahren und Stifzementierung

Damit sich eine qualitativ hochwertige Hybridschicht herstellen lässt, muss das gewählte Adhäsivsystem dual- oder chemisch härtend sein und mittels geeignetem Mikroapplikator aufgetragen werden.

Das Kompositmaterial (die zweite Komponente des Systems) muss die Zwischenräume ausfüllen und den Stift überziehen, um die auf ihn einwirkenden Kräfte zu dämpfen und zu verteilen. Dazu wird ein Material mit einem Elastizitätsmodul eingesetzt, das der Elastizität von Dentin ähnelt. Außerdem trägt es aufgrund seiner Bindungsfähigkeit gegenüber dem Adhäsiv zur Kohäsion des Konstruktors bei.

Im folgenden Schritt kommt die Colibri-Mischkanüle zum Einsatz: Der Colibri wird bis zur Guttapercha in den präparierten Wurzelkanal eingeführt. Das Applizieren des Kompositmaterials erfolgt von der Wurzelspitze bis zum koronalen Bereich und wird bis zur vollständigen Füllung in den Wurzelkanal injiziert. Dies minimiert das Risiko von verbleibenden Hohlräumen (Abb. 2). In diesem Zusammenhang ist es wichtig, dass die koronale Rekonstruktion mit dem gleichen Material erfolgt, um einen homogenen Aufbau zu erreichen (Abb. 3). Dieser homogene Aufbau zwischen dem Komposit zur koronalen Rekonstruktion und dem radikulären Komposit verringert das Risiko von materieller Schwächung durch Schichtbildung.

Wenn die Anzahl der Wände nicht ausreicht, um das Material zu umschließen, wird ein Stumpfformer verwendet, dessen Enden zuvor mit einer Schere angepasst wurden. Ziel ist es, durch den beim Platzieren des Stumpfformers ausgeübten Druck für eine Homogenität des Materials zu sorgen, d. h. ohne Luftblasen (Abb. 4, 5, 6).

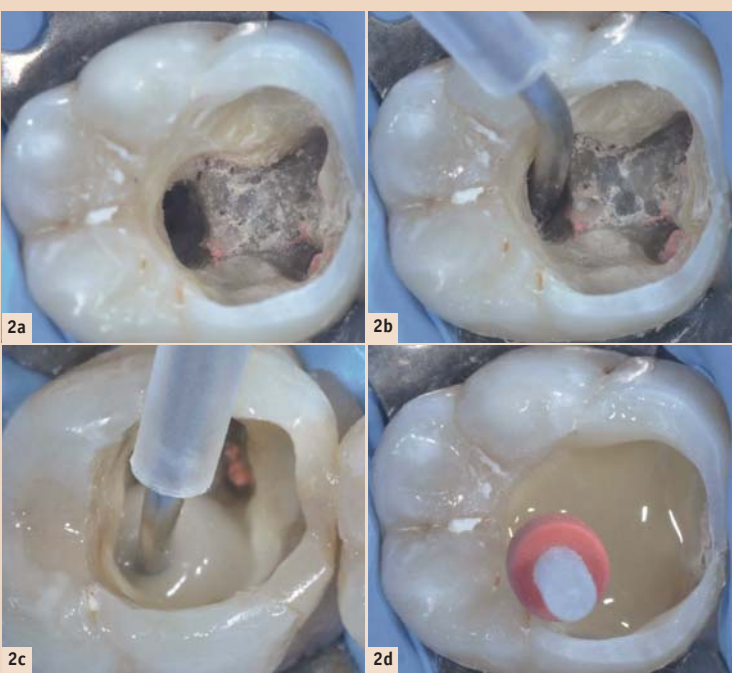


Abb. 2a–d: Colibri im posterioren Bereich mit Stiftaufbau: Präparation der Wurzelkanalanatomie mit Largo-Bohrer (2a); Passung der Colibri-Mischkanüle nach Präparation des Wurzelkanals prüfen (2b); Dispensieren des Kompositmaterials in die Wurzel zur Zementierung des Wurzelstiftes (2c); Platzierung des Stiftes (2d).

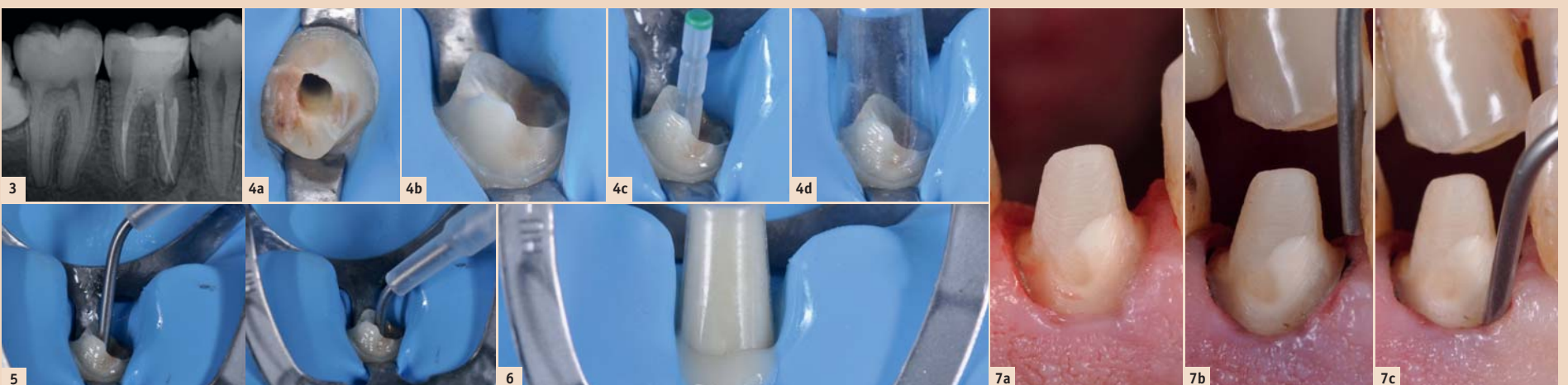
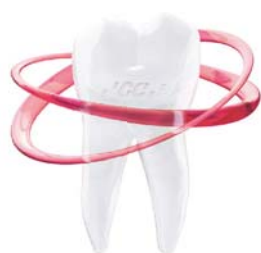

Abb. 3: Röntgenaufnahme, die die Präzision und Homogenität durch die Applikation mit der Colibri-Mischkanüle belegt. – Abb. 4a–d: Kontrolle der einwandfreien Isolierung vor dem Bonding-Verfahren (4a, 4b); Prüfung der Bewegungsfreiheit des Glasfaserstiftes (4c); Prüfung der transparenten Kunststoff-Matrize, mit deren Hilfe der Stiftaufbau erfolgt (4d). – Abb. 5: Passung der Colibri-Mischkanüle im Wurzelkanal. – Abb. 6: Der gesamte Vorgang erfolgt in einem einzigen Schritt; das Kompositmaterial wird in den Wurzelkanal injiziert und anschließend der Glasfaserstift platziert. Gleichzeitig wird die Kunststoff-Matrize mit dem gleichen Material gefüllt, um eine perfekte Homogenität zu erzielen. – Abb. 7: Nach der Aushärtung des Kompositmaterials ist die Präparation der Krone erfolgt (7a); ein Retraktionsfaden ist im Sulkusbereich gelegt (7b); die Metallkanüle des Colibri-Mischers kann individuell angepasst werden (Ausrichtung) und das Ende der Kanüle lässt sich im Sulkusbereich platzieren, sodass eine präzise Abformung erreicht werden kann (7c).



Das **innovative** Glas-Hybrid-Restorationssystem von **GC**

EQUIA FORTE



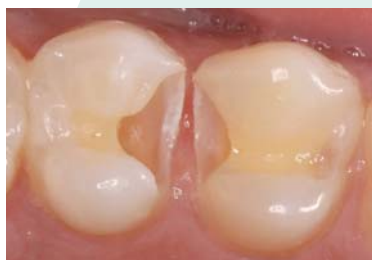NEU!



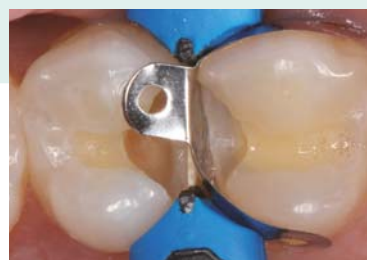EQUIA Forte führt den bewährten Ansatz von EQUIA auf die nächste Ebene

- **Optimal für Bulk-Fill-Restaurationen:** schnell und einfach anzuwenden
- **Erhöhung der Oberflächenhärte** um knapp 35% und der **Verschleißfestigkeit** um mehr als 40% im Vergleich von EQUIA Coat zu EQUIA Forte Coat
- **Sehr gute Adhäsion** an allen Oberflächen
- Mit der **neuen Glashybrid-Technologie** wird die Empfehlung zur Verwendung von EQUIA® Forte auf den Einsatz in Kavitäten der Klasse II (ohne Höcker) ausgeweitet*

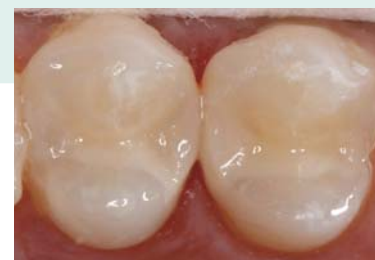* Daten auf Anfrage



Nach Kavitätenpräparation



Nach Matrizenvorbereitung



Finale Restauration mit EQUIA Forte

GC Germany GmbH
Seifgrundstrasse 2
61348 Bad Homburg
Tel. +49.61.72.99.59.60
Fax. +49.61.72.99.59.66.6
info@gcgermany.de
<http://www.gcgermany.de>

GC

Wenn ein Stift eingesetzt werden muss, ist es effizienter, im selben Termin die Rekonstruktion des Glasfaserstiftes und die Präparation der Krone vorzunehmen, was unmittelbar nach der Aushärtungszeit des Kompositmaterials erfolgen sollte (Abb. 7). Die Abformung des Sulkusbereiches ist für die Präzision des Modells und für die endgültige Krone sehr wichtig (Abb. 8).

Das spezifische Mikroinstrumentarium, das für die Herstellung dieser Art von Restauration erforderlich ist, ist gleichzeitig der Schlüssel zum Erfolg: Die Colibri-Mischkanüle weist den Vorteil auf, dass sie für alle Arten von Kanälen gleichermaßen geeignet ist. Sie verbessert die Dauer und Qualität der Applikation erheblich.

Zementierte koronale radikuläre Rekonstruktionen bieten zahlreiche Vorteile:

- Sie gewährleisten eine bessere Übereinstimmung mit dem Wurzelkollimum, da das Gewebe geschont wird. Außerdem ist die Versagensrate geringer, da die angewendeten Kräfte heterogen verteilt werden.
- Das Risiko von Frakturen und die Auswirkungen von Korrosion werden reduziert.
- Die natürliche Zahnfarbe des Stumpfes ermöglicht die Verwendung transluzenter keramischer Materialien für die prothetische Versorgung.

Colibri im posterioren Bereich mit Stiftaufbau

Nach Präparation der Wurzelkanalanatomie und der Passprüfung der Colibri-Mischkanüle erfolgt die Dispensierung des Kompositmaterials in die Wurzel und die Platzierung des Stiftes.

Colibri im anterioren Bereich mit Zementierung und Stiftaufbau

Die Verwendung des individuell an die anatomische Form der Wurzel angepassten Mikroinstrumentariums stellt einen weiteren Erfolgsfaktor dar.

Colibri für indirekte Technik: Abformung der Wurzelkanalanatomie und Zementierung des Stiftes

Wenn die Zerstörung des koronalen Bereiches zu weit fortgeschritten ist (weniger als zwei Wände, tiefe Kavität, Rand im subgingivalen Bereich), ist die Verwendung eines Glasfaserstiftes nicht zu empfehlen. Gründe sind hier die Probleme mit der Adhäsivtechnik und Platzierung des Kofferdams. In diesem Fall ist der Einsatz der indirekten Technik mittels eines Stiftaufbaus wesentlich effizienter. Dies bedeutet für den Zahnarzt, dass er eine einwandfreie Abformung der Wurzelkanalanatomie vornehmen muss. Auf Basis dieser Abformung kann ein genaues Modell erstellt werden, in dem dann wiederum der Stiftaufbau erfolgt.

Anstelle von dualhärtenden Kompositmaterialien kommen nun Abformsilikone zum Einsatz. Auch für diese Anwendung wird eine spezielle Colibri-Mischkanüle eingesetzt. In einem ersten Arbeitsschritt erfolgt die Vorbereitung des Wurzelkanals für den Stifteinsatz. Dabei wird der Kanal mit einem Largo-Bohrer der Größe 3 oder 4 präpariert und die bestehende Wurzelkanalfüllung entfernt. Anschließend

wird die Metallkanüle der Colibri-Mischkanüle in den Wurzelkanal eingeführt, bis dieser Kontakt mit der Guttapercha hat. Das Injizieren des Silikons erfolgt von der Tiefe bis zum koronalen Bereich, um eine gute Homogenität zu erzielen. Bei Verwendung der Colibri-Mischkanüle erübrigt sich der Einsatz eines

vor der Herausforderung, den selbstadhäsiven Zement in die Wurzel einzubringen, bevor der Stiftaufbau platziert wird (Abb. 9, 10).

Zwei wichtige klinische Schritte können mit der Colibri-Mischkanüle vereinfacht werden: die Abformung der Wurzelkanalanatomie und die Zementierung des Stiftaufbaus.

direkten und direkten Technik zum Stiftaufbau als auch bei der Abformung der Wurzelkanalanatomie und Zementierung des Stiftes zum Einsatz gebracht.

Bei diesem Produkt handelt es sich um eine Kombination aus der bekannten MIXPAC™ Mischkanüle mit einer integrierten medizini-

gung der Nadel erfolgt ganz einfach per Hand. Dank gleichbleibendem Innendurchmesser ist ein gleichmäßiger Durchfluss des Verbrauchsmaterials gewährleistet. Die Metallnadel ist in unterschiedlichen Durchmessern von 0,9 bis 1,4 mm verfügbar. Somit können verschiedene Materialviskositäten verarbeitet werden. Der Auslass der Nadel ist abgerundet, lässt sich während der Anwendung einfach und sanft führen und mindert die Verletzungsgefahr für den Patienten. Aufgrund der bereits integrierten Edelstahlnadel wird zudem die Prozesszeit verkürzt, da keine zusätzlichen Applikationsspitzen an der Mischkanüle aufgesetzt werden müssen (Abb. 11, 12). Diese Vielseitigkeit kommt den Wünschen der Zahnmediziner entgegen und erleichtert deren tägliche Arbeit in der Praxis – ganz gleich, welche Technik zum Einsatz kommt.

Das Produkt wird in der Schweiz unter Reinraumbedingungen gemäß ISO 9 hergestellt. Die verwendeten Rohstoffe entsprechen den FDA-Vorschriften. Daher erfüllt die Colibri-Mischkanüle im Hinblick auf Sauberkeit und Hygiene die hohen Standards.

Der MIXPAC™ Colibri ist ein Produkt der Sulzer Mixpac AG, die bei der Fertigung von Ein- und Mehrkomponenten-Materialien für die Dentalindustrie eine führende Stellung einnimmt. Die Produkte sind mit den verschiedenen Systemen für Abformungs- und Füllmaterialien kompatibel.

Schlussfolgerung

Die Colibri-Mischkanüle stellt eine neue Option für die vereinfachte Rekonstruktion devitaler Zähne dar, unabhängig von der gewählten Technik:

- Direkte Technik: kann für die Restauration mit Stiftaufbauten verwendet werden.
- Indirekte Technik: kann zur Abformung des Stiftaufbaus (Präparation) und zur Zementierung eingesetzt werden.

Weitere klinische Anwendungen sind ebenfalls möglich. Beispielsweise die Zementierung des Stiftes mit selbstadhäsivem Zement oder die traditionelle Abformung des zervikalen Randes, da die biegbare Metallnadel die erforderliche Genauigkeit mit sich bringt. Der MIXPAC™ Colibri kombiniert eine hervorragende Mischqualität mit einer bisher unerreichten Flexibilität, was in der alltäglichen Praxisarbeit bei zahlreichen Anwendungen nützlich ist. [D](#)


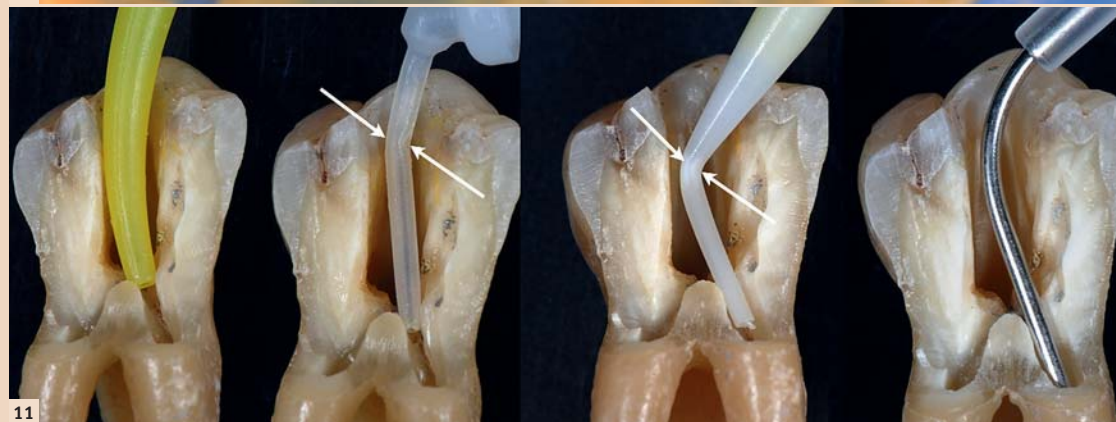
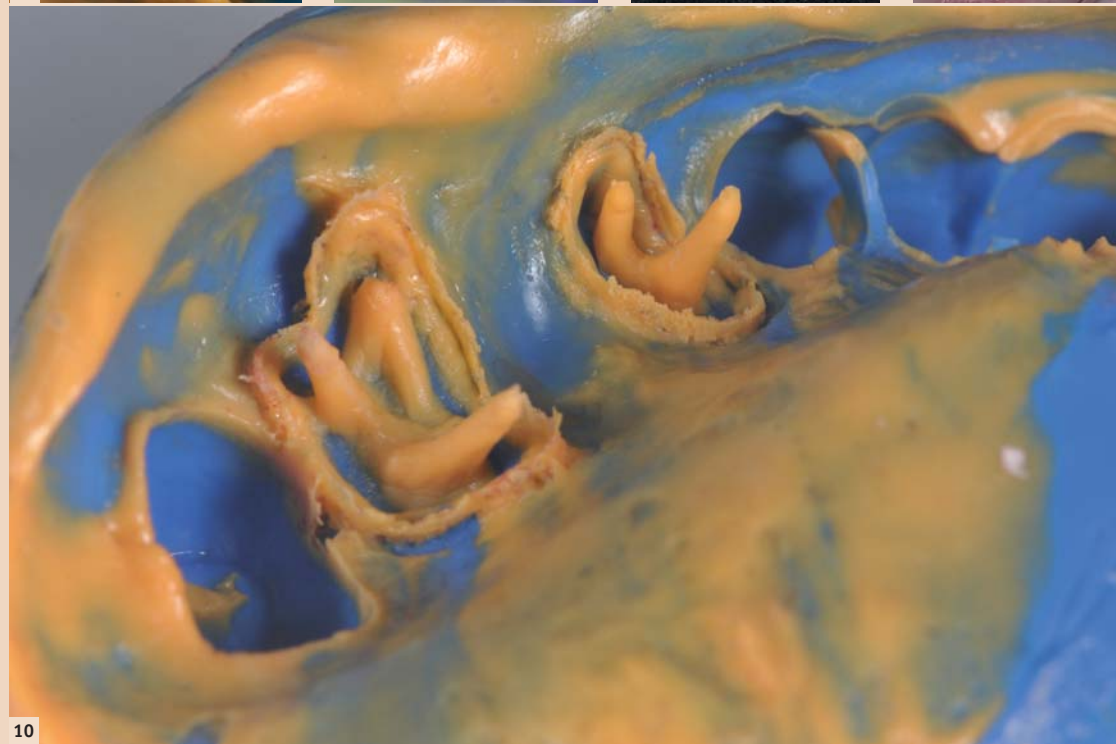
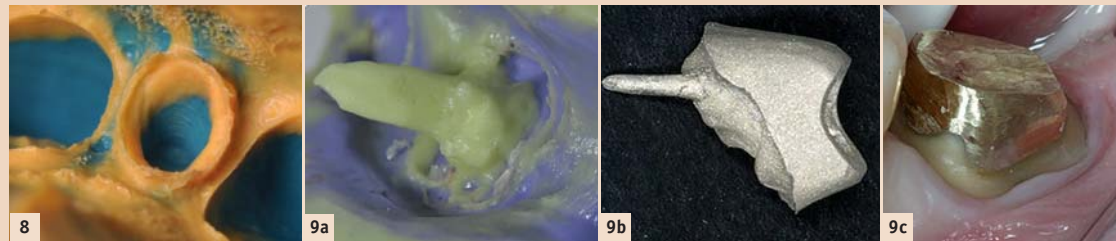


Abb. 8: Präzise Abformung mithilfe der Colibri-Mischkanüle. – Abb. 9a–c Colibri im anterioren Bereich mit Zementierung und Stiftaufbau: Mit einer Colibri-Mischkanüle erfolgt die Silikonabformung der Wurzelkanalanatomie (9a) und die Zementierung des Stiftaufbaus mit selbstadhäsivem Zement (9b, 9c). – Abb. 10: Die Präzision der Wurzelkanalanatomie-Abformung ist gut zu erkennen: eine luftblasenfreie, einwandfreie Homogenität. – Abb. 11: Unterschiede zwischen klassischer Endo-Kunststoffkanüle und der Colibri-Metallkanüle im gebogenen Zustand. Bei der Kunststoffkanüle verringert sich der Innendurchmesser, wodurch der Durchfluss bei der Injektion reduziert wird. Bei der Colibri-Mischkanüle wird dieser Nachteil vermieden. – Abb. 12: Vergleich der erhältlichen Kunststoffkanülen (integriert oder aufsteckbar) und deren Fähigkeiten beim Biegen. Die Colibri-Mischkanüle ermöglicht sogar eine 90°-Biegung ohne Änderung der Fließfähigkeit.

Lentulos, mit dem gewöhnlich die Wurzelfüllung mit Silikon einrotiert wird.

Gleichzeitig verringern sich die Dauer des klinischen Schrittes sowie die Applikationszeit während der Abformung. Wird der Stiftaufbau im Labor angefertigt, steht der Arzt

Die Vorteile des Colibri auf einen Blick

Mit der Mischkanüle unter der Marke MIXPAC™ Colibri wurde ein Produkt auf den Markt gebracht, das sich in allen zuvor genannten Anwendungen als starker Helfer herausstellt. Sie wird sowohl bei der in-

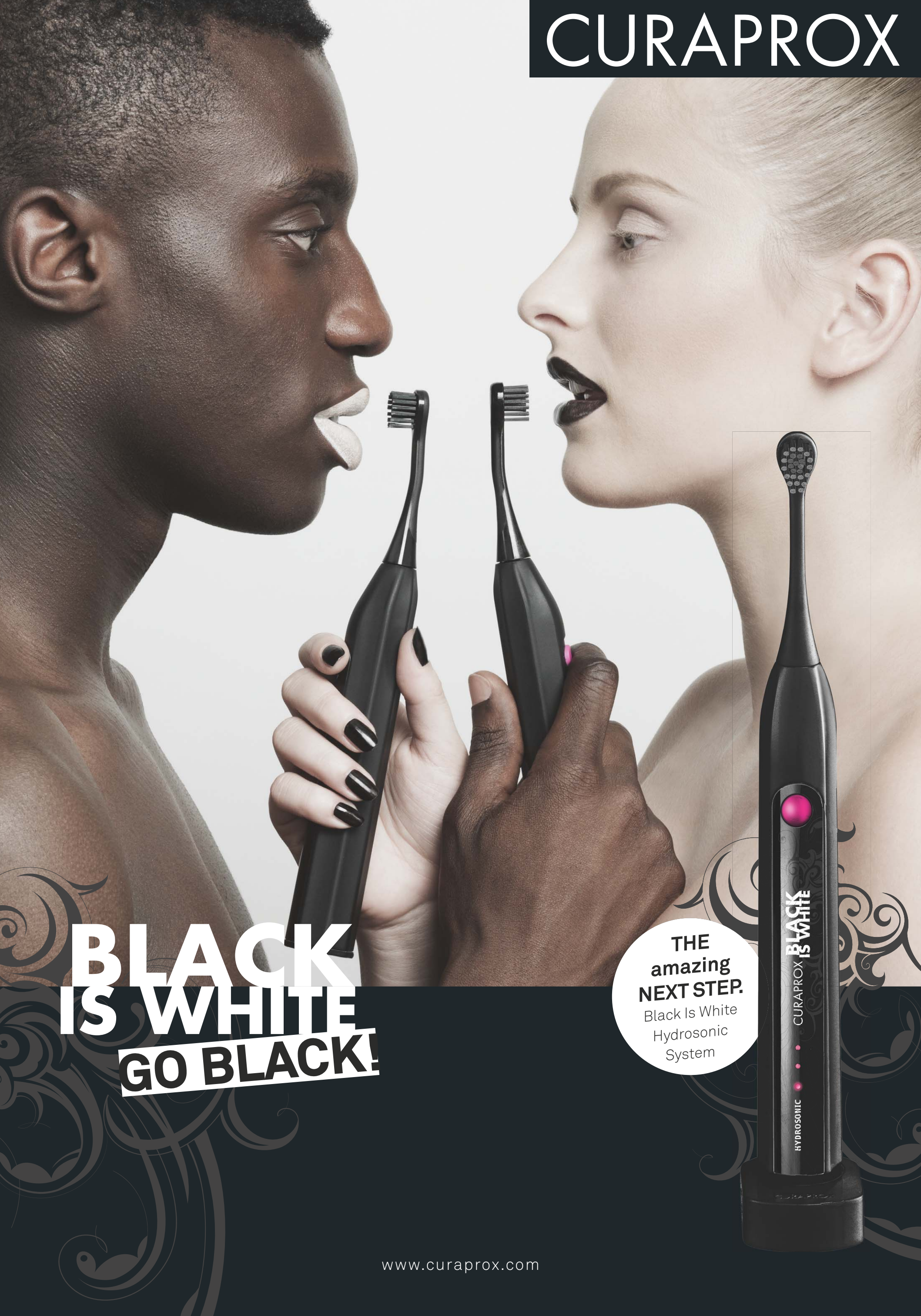schon Edelstahlnadel. Diese integrierte zylindrische Nadel ist biegsam und um 360° drehbar. Sie lässt sich ganz leicht der klinischen Situation (z. B. dem Verlauf des Wurzelkanals) anpassen. Besonders im posterioren Bereich oder in schwer zugänglichen Stellen ist dies von Vorteil. Die Bie-



Dr. Stefen Koubi, DDS, PhD

51 bis Rue Saint Sebastien
13006 Marseille, Frankreich
Tel.: +33 491 547575
koubi-dent@wanadoo.fr

CURAPROX



**BLACK
IS WHITE
GO BLACK!**

THE
amazing
NEXT STEP.
Black Is White
Hydrosonic
System



www.curaprox.com