

ENDO TRIBUNE

— The World's Endodontic Newspaper · Swiss Edition —

No. 11/2015 · 12. Jahrgang · 4. November 2015




Stressfreie Polymerisation

Dank seines breiten Indikationsspektrums können Behandler und letztlich auch Patienten in einer Vielzahl von Fällen von den materialtechnischen Eigenschaften von SDR profitieren. ▶ Seite 28



Hochwertige Endodontie

In einer ländlich gelegenen, allgemein-zahnärztlich ausgerichteten Praxis liegt die Prämisse in der Zahnerhaltung. Von Lotte Eisenkolb, M.Sc., Dürrröhrsdorf-Dittersbach. ▶ Seite 30



Massgeschneiderte Lupenbrillen

Für eine erstklassige Optik: Die revolutionären Prismenlupen von ExamVision bieten eine kristallklare Vergrößerung bei gleichzeitig geringem Gewicht und einer ausgewogenen Form. ▶ Seite 31

Wurzelkanalspülung neu gedacht

Nicht das Einbringen der Spüllösung in den Wurzelkanal ist entscheidend, sondern deren Aktivierung vor Ort. Mit einer Spülspitze für den Aircaler gelingt das problemlos. Eine Idee aus der Praxis. Von Dr. Winfried Zeppenfeld, Flensburg, Deutschland.

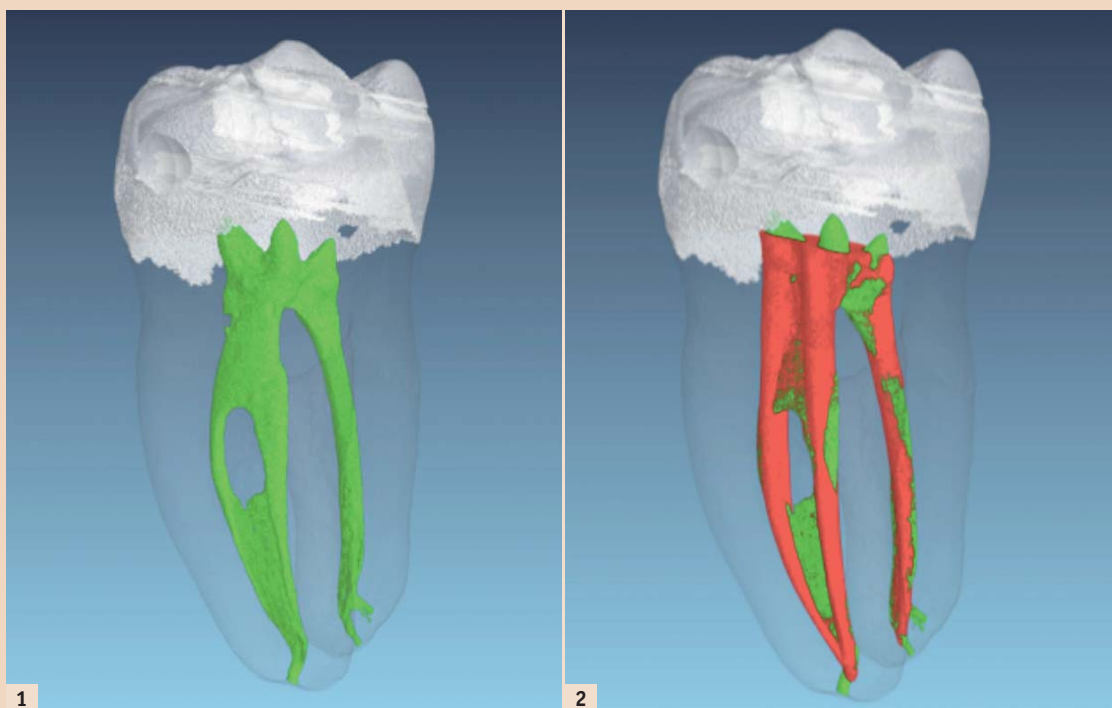


Abb. 1: Darstellung der Pulpa 37 nach Mikro-CT-Daten vor Aufbereitung. – Abb. 2: Darstellung der Pulpa 37 nach Aufbereitung: Die roten Stellen zeigen Substanzabtrag durch die Aufbereitung. Der Isthmus ist nach wie vor vorhanden und nicht mit Debris gefüllt.

Um Dentinspäne, Bakterien und Gewebereste zu entfernen, werden Wurzelkanäle in den meisten Praxen nach wie vor mit einer mit Natriumhypochlorit gefüllten Kanüle gespült. Zwar wurde bereits um die Jahrtausendwende darüber diskutiert, ob sich die Wirkung von Spüllösungen nicht verbessern liesse, etwa durch Ultraschallaktivierung, doch es haperte an der Umsetzung. Mangels geeigneter Instrumente hiess es: improvisieren! Meine ersten Versuche, Ultraschall-

instrumente oder Aircaler zur Zahnsteinentfernung an Wurzelkanalinstrumente im Kanal zu halten, um sie dadurch in Schwingung zu versetzen, stellten sich zwar als zu kompliziert heraus, zeigten aber, dass die Kanäle deutlich sauberer wurden als durch konventionelles Spülen. Die ersten wirklich effektiven Instrumente waren Eigenbauten – Nickel-Titan-Spreader wurden in Aircaler- oder Ultraschallansätze geklebt. Sie versetzten Spüllösungen in heftige


Schwingungen und hinterliessen unter dem Mikroskop ansprechend saubere Kanäle. Allerdings kam es zur Stufenbildung in gekrümmten Kanälen, wenn das Instrument nicht permanent im Kanal bewegt wurde. Und es kam gelegentlich zu Instrumentenfrakturen, die frakturierte Spitze war aber in der Regel leicht zu entfernen.

Einen ersten Durchbruch erzielte ich mit Endofeilen aus Plastik, feinen Kunststoffspitzen mit einem Durch-

Fortsetzung auf Seite 26 →

Erkennen Sie sich wieder?

Statement von Dr. Andreas Aebi*



Es ist Dienstag, kurz nach zwei Uhr, die Nachmittagssprechstunde läuft. Die Dentalassistentin kommt ins Behandlungszimmer: Frau XY ist am Telefon, sie hat seit drei Tagen starke Zahnschmerzen. Die letzten zwei Nächte hat sie nicht schlafen können und die eingenommenen Schmerzmittel helfen, wenn überhaupt, dann nur für wenige Minuten. Frau XY ist langjährige Patientin bei Ihnen, immer freundlich, auch die gesamte Familie ist bei Ihnen seit langer Zeit als gute Patientinnen und Patienten im Recall. Sie sind mehr als ausgebucht an diesem Dienstagmorgen und haben eigentlich überhaupt keine Zeit – aber natürlich kürzen Sie den übernächsten Konsultationstermin und die anstehende Kronenpräparation zugunsten der leidenden Patientin.

Und dann der GAU: Röntgen Fehlanzeige, Kälte-Wärme-Test Fehlanzeige, Perkussion auch nix. Na prima, inzwischen ist die eingeplante Notfallzeit längst verstrichen und der nächste Patient sitzt bereits im Wartezimmer. Also nochmals einen Blick in die Krankengeschichte werfen – da war doch vor ein paar Jahren was mit einer Überkappung. Treffer! Die Erinnerung war richtig. Das muss es sein. Also nochmals die Röntgenaufnahmen etwas genauer anschauen, da ist doch was apikal zu sehen?

Die Behandlung kann beginnen. Also eröffnen, alles richtig entschieden. Damit sich der unangenehme

Gangrän-Geruch verflüchtigt, jetzt lieber erst einmal kurz die Fenster öffnen. Und jetzt, wie weiterverfahren?

Inzwischen ist auch der übernächste Patient in der Praxis eingetroffen und die Dentalassistentin erkundigt sich bei mir nach dem Stand der Dinge. Den Kofferdam legen, die Länge messen, aufbereiten und so weiter. Die Zeit wird knapp und der Stresspegel steigt.

Guidelines A+ versus Praxisrealität, welche Entscheidung treffe ich in dieser Situation? Dank moderner Instrumente und neuer Behandlungskonzepte fällt es uns Zahnärzten immer leichter, Prioritäten zu setzen und Behandlungszeiten zu optimieren. Der Entscheid fällt heute einfacher aus.

Ihre Wurzelbehandlung bei der Patientin XY wird sicher den Erfolg bringen, den Sie sich erhofft haben. Bauen Sie Stress ab, verwenden Sie die Techniken, die Ihnen neu geboten werden. Die Schweizerische Gesellschaft für Endodontologie (SSE) hilft Ihnen dabei! Sie erfahren alle Neuigkeiten an den Jahreskongressen, zum Beispiel Anfang des kommenden Jahres in Lausanne: Vom 22. bis 23. Januar 2016 findet hier der 24. Jahreskongress der Schweizer Endodontologen unter dem Motto „Practical endo it!“ statt. Wir freuen uns auf Sie.

*Sekretär SSE



Infos zum Autor

ANZEIGE

Spezialisten-Newsletter

Fachwissen auf den Punkt gebracht



Anmeldeformular Newsletter
www.zwp-online.info/newsletter

www.zwp-online.ch

FINDEN STATT SUCHEN

ZWP online



JETZT ANMELDEN

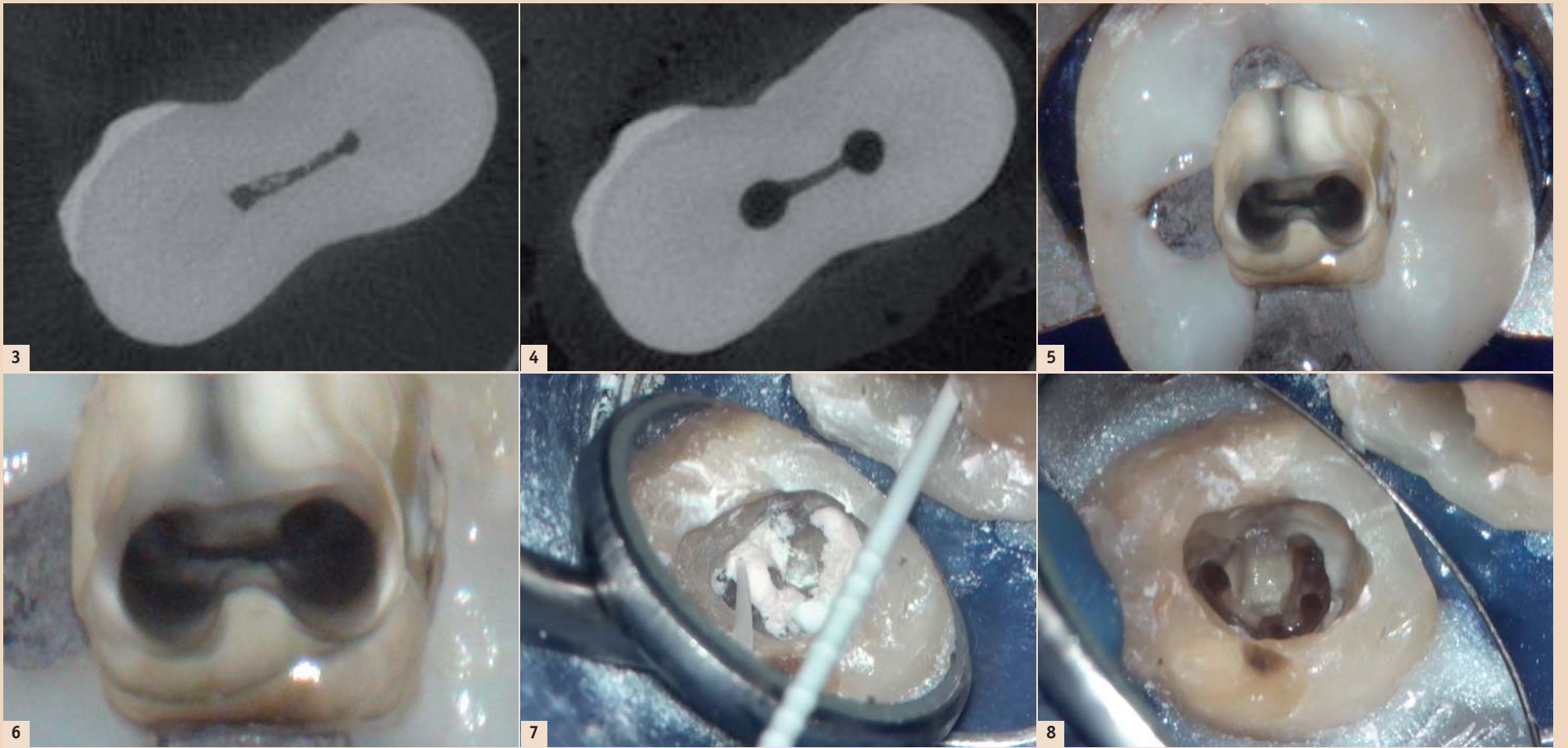


Abb. 3: Gewebereste im Isthmus in der Mitte der mesialen Wurzel vor der Aufbereitung. – Abb. 4: Sauberer Isthmus in der mesialen Wurzel nach der Aufbereitung. – Abb. 5: Sauberer Isthmus am Wurzelkanaleingang unter dem Mikroskop. – Abb. 6: Detail. – Abb. 7: Kalziumhydroxid in einem c-förmigen Kanalsystem. – Abb. 8: Kein sichtbares Kalziumhydroxid mehr in den Wurzelkanälen nach Spülung mit EDDY.

messer von ISO 20 an der Spitze und einem Winkelstück, die 2008 auf den Markt kamen. Nach Abtrennen des Winkelstückes liessen sich die Spitzen in Aircaler- oder Ultraschallansätze einkleben. Angesichts der Probleme, die metallische Spitzen bei der Aktivierung verursachen, lag es natürlich nahe, Kunststoffspitzen für diesen Zweck zu verwenden: Sie sind flexibler und tragen keine Zahnschubstanz ab. Es zeigte sich jedoch schnell, dass sich Kunststoffspitzen für den Einsatz in Ultraschallgeräten nicht eignen. Denn die Dämpfung ist in dem weichen Kunststoffmaterial bei der hohen Schwingungszahl so gross, dass kaum Energie an der Spitze ankommt. Ultraschallspitzen schwingen üblicherweise mit 30 kHz, Aircaler dagegen lediglich mit 6.000 Hz. Es bot sich deshalb an, die geringere Frequenz des Aircalers zu nutzen. Hält man die Spitze eines Aircalers in Natriumhypochlorit, wird es so stark in Bewegung gesetzt, dass es förmlich aufzukochen scheint. Experimente mit meinen Eigenbauten an extrahierten Zähnen und transparenten Plastikblöcken mit artifiziellen Wurzelkanälen zeigten das enorme Potenzial. Kurz: Aircalerspitzen besitzen die Vorteile der Nickel-Titan-Spitzen, nicht aber deren Nachteile. Diese Polymidspitzen erreichen problemlos das Ende eines jeden Wurzelkanals, selbst wenn dieser extrem gebogen ist. Weil das Material anders als Nickel-Titan-Spitzen weicher ist als Dentin, kommt es zu keiner Stufenbildung. Weiterer Vorteil: An fast jedem Behandlungsstuhl in Deutschland ist ein Aircaler verfügbar.

Begeistert von den faszinierenden Eigenschaften, stellte ich „meine“ Aircalerspitze beim Südtiroler Endodontie-Oktober vor – einer von Dr. Hans-Willi Herrmann initiierten und mit Unterstützung von VDW durchgeführten Fortbildung für Endo-Interessierte. Herrmann beschrieb das Instrument später in seinem Blog „Wurzelspitze“, nannte es Zeppinator und bezeichnete es als potenzielle Top-Innovation des Jahres 2009 –

wenn es denn erhältlich wäre. (<https://wurzelspitze.wordpress.com/2010/01/12/top-2009-4-der-zeppinator/>)

Das nahm ich zum Anlass, meine Idee VDW vorzustellen. Sie wurde mit Interesse aufgenommen und startete unter dem Projektnamen „EDDY“, englisch: Wirbel, Strudel. Der Name beschreibt das Instrument so gut, dass er als Produktname übernommen wurde.

Die Zusammenarbeit mit der Forschungs- und Entwicklungsabteilung (F&E) funktionierte ausgezeichnet. Statt Kunststoffspitzen in einen Metallansatz für Aircaler einzuschrauben wie bei meinen Prototypen, schlug der Leiter F&E (M. Borgschulte) vor, die kompletten Spitzen aus einem Stück zu fertigen und dann als steriles Einmalinstrument in Blisterpackungen auf den Markt zu bringen. Diesem Vorschlag entsprechend wurden Prototypen aus verschiedenen Materialien hergestellt und bei VDW sowie in meiner Praxis an extrahierten Zähnen und Plastikblöcken getestet. Im Fokus stand, das Handling, die Sicherheit und die Effektivität zu optimieren.

Ich hatte als Praktiker durchaus damit gerechnet, dass das eine Menge Arbeit mit sich bringen würde, hatte aber den Aufwand und die Kosten für die Dokumentation und die Erfüllung rechtlicher Bestimmungen komplett unterschätzt.

No bugs, no Problems

Wenn es gelingt, die Bakterien aus dem Wurzelkanalsystem vollständig zu eliminieren und anschliessend keine neuen Bakterien hineinzulassen, wird die Wurzelbehandlung erfolgreich sein. In den letzten Jahren sind zwar viele neue Instrumente eingeführt worden, die die Aufbereitung von Wurzelkanälen erleichtern. Doch die Aufbereitung der Kanäle allein reicht für den Erfolg einer Endodontiebehandlung nicht aus. Mikro-CTs von Wurzelkanalsystemen zeigen, dass es völlig unmöglich ist, Bakterien aus einem solch komplexen System durch mechanisches Reinigen vollständig zu

entfernen. Der Schlüssel zum Erfolg liegt vielmehr in der chemischen Beiseitigung der Infektion.

Natriumhypochlorit ist das am häufigsten eingesetzte chemische Desinfektionsmittel. Es tötet Bakterien bei Kontakt sofort ab und löst abgestorbenes, infiziertes organisches Material auf. Die Schwierigkeit: Einerseits muss es sämtliches abgestorbenes Gewebe und den Biofilm erreichen und auflösen, andererseits aber das angrenzende, gesunde Gewebe schonen. Das einfache Spülen des Wurzelkanalsystems mit einer Spülkanüle funktioniert dafür nur begrenzt. Es hat zudem zwei gravierende Nachteile:

– Erstens findet in einem geschlossenen Wurzelkanalsystem vor der Spülkanüle kaum Flüssigkeitsaustausch statt (Vapor lock-Phänomen), sodass das Natriumhypochlorit die Bakterien im entscheidenden apikalen Bereich gar nicht erreicht. Höchstwahrscheinlich ist die Spülung des apikalsten Teils des Wurzelkanals eine der am meisten vernachlässigten Massnahmen bei der Reinigung des Wurzelkanals (Park E. et al. 2012).

– Zweitens besteht die Gefahr, mit einer Spülkanüle Natriumhypochlorit in das Gewebe jenseits des Apex zu überpressen, was zu massiven Schmerzen, Nekrosen und allgemeinen Komplikationen führen kann (Natriumhypochloritunfälle).

PUI versus „EDDY“

Als Goldstandard bei der Spülung mit Natriumhypochlorit gilt derzeit die Ultraschallaktivierung (PUI: passive ultrasonic irrigation). Dabei wird das Natriumhypochlorit durch eine Ultraschallspitze im Wurzelkanalsystem in Schwingungen versetzt und das Natriumhypochlorit gelangt durch die daraus resultierenden hohen Strömungsgeschwindigkeiten und Kavitationseffekte in Bereiche, die einer mechanischen Reinigung nicht zugänglich sind und tötet die Bakterien dort ab. Nachteil: Die metallische Ultraschallspitze kann in gebogenen Kanälen nicht frei schwingen, weil sie an

gegenüberliegenden Kanalwänden anliegt und ausserdem in gebogenen Kanälen Stufen verursachen kann. Neben dem relativ hohen Preis sind es wohl diese technischen Schwierigkeiten, die verhindert haben, dass die Ultraschallaktivierung nahezu ausschliesslich von Spezialisten eingesetzt wird.

Unter dem Mikroskop kann man direkt beobachten, dass sich die mit Aircaler aktivierten EDDY-Spitzen hervorragend eignen, um Dentin-späne, Kalziumhydroxid und nekrotisches Gewebe aus Wurzelkanälen zu entfernen. Bei der Aufbereitung komplexer Wurzelkanalsysteme kommt es automatisch zum Einpressen von Debris in Isthmen, aus denen sich das Material nur sehr schwer wieder entfernen lässt (Paqué et al. 2012). Die Ultraschallaktivierung bringt eine deutliche Verbesserung gegenüber der Spülung, aber auch damit gelang es nicht, die Reste vollständig zu entfernen (Feire et al. 2015). Ich habe deshalb Dr. Frank Paqué gebeten, von einem extrahierten Molaren vor der Aufbereitung ein Mikro-CT anzufertigen und nach der Aufbereitung und Spülung/Beschallung mit EDDY ein weiteres Mikro-CT zu machen, um zu sehen, inwieweit es gelingt, den Isthmus mit EDDY zu säubern. Erfreulicherweise zeigte sich ein komplett sauberer Isthmus. Auch wenn es nur ein einziger Zahn ist, so ist das Ergebnis doch besser als die bisher publizierten Ergebnisse.

In der Praxis setzen wir EDDY bei Wurzelkanälen mit geschlossenem Apex (Feile ISO 20 geht nicht über den Apex hinaus) bis auf Arbeitslänge ein, bei Zähnen mit offenem Apex aus Sicherheitsgründen 1 mm kürzer. In diesen Fällen markieren wir zusätzlich zur vorhandenen Markierung am Instrument die Arbeitslänge mit einem wasserfesten Filzstift, um apikale Blutungen zu vermeiden.


Kalziumhydroxid: Problem gelöst?

Die Entfernung von Kalziumhydroxid aus Wurzelkanälen ist ein ernsthaftes Problem, wie auch Prof.

Dr. Michael Hülsmann kürzlich dargestellt hat. In c-förmigen Wurzelkanälen liesse sich auch bei Ultraschallaktivierung etwa ein Drittel des Materials nicht entfernen, so Hülsmann. In einem Video (www.dentalmagazin.de), das einen c-förmigen Wurzelkanal zeigt, sind nach Spülung und Beschallung mit EDDY keine Reste von Kalziumhydroxid mehr erkennbar. Wissenschaftliche Untersuchungen dazu stehen allerdings noch aus. Die besten Ergebnisse mit EDDY erreichen wir, wenn bei der Beschallung kontinuierlich Natriumhypochlorit in das Pulpenkavum eingeträufelt und neben dem Zahn wieder abgesaugt wird.

Eine weitere Anwendung ist die gleichmässige Verteilung von Sealer auf der Kanaloberfläche mit EDDY. Wird die Spitze von EDDY mit etwas Sealer beschickt und im Kanal aktiviert, so erhält man eine hauchdünne gleichmässige Sealerschicht auf der Oberfläche der Kanalwand. Insgesamt ist EDDY ein sehr vielseitig einsetzbares Instrument in der Endodontie, das die Arbeit erleichtert und die Arbeitsergebnisse verbessert. **[1]**

Erstveröffentlichung: DENTAL MAGAZIN (vom 15. Oktober 2015)



Dr. Winfried Zeppenfeld
Zahnärzte in Partnerschaft
Rathausstr. 11–13
24937 Flensburg
Deutschland
Tel.: +49 461 28323
praxis@zahngiz.de
www.zahngiz.de



Endo Einfach Erfolgreich®

Die faszinierende Interaktion von Kraft und Leichtigkeit

Die schallaktivierbare oszillierende Endo-Spülspitze für die hocheffiziente Reinigung des Wurzelkanalsystems. Kraftvoller Antrieb über Airscaler mit bis zu 6000 Hz. Dentin schonende Polyamid-Spitze für eine Fehler verzeihende, einfache Anwendung.

www.vdw-dental.com



EDDY™

Sonic Powered Endo Irrigation