

# Hochwertige Endodontie – in den Praxisalltag integriert

In einer ländlich gelegenen, allgemeinärztlich ausgerichteten Praxis liegt die Prämisse in der Zahnerhaltung.  
Von Lotte Eisenkolb M.Sc., Dürrröhrsdorf-Dittersbach, Deutschland.

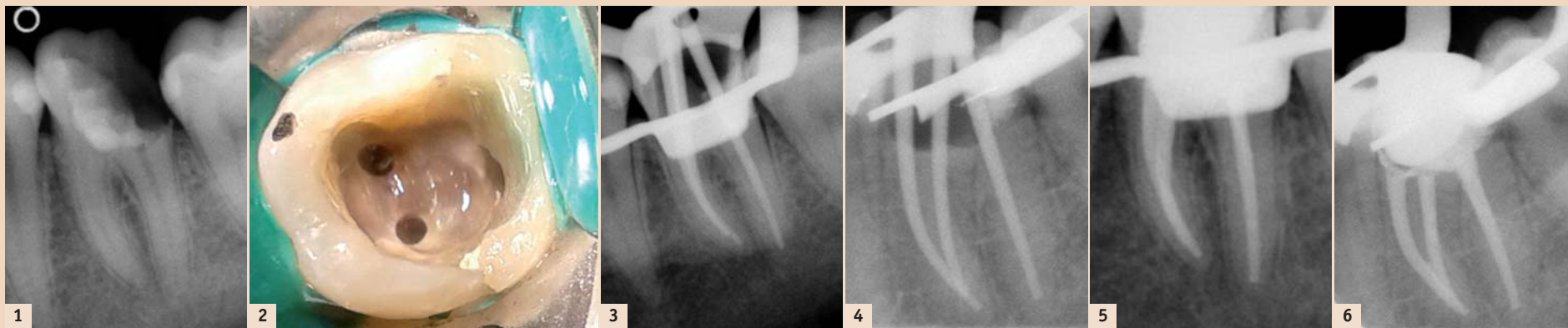


Abb. 1–6: Zahn 36. – Abb. 1: Ausgangsaufnahme. Ausgedehnte insuffiziente Glasionomerfüllung, keine sensible Reaktion auf thermische oder elektrische Reizung, keine apikale Aufhellung. – Abb. 2: Kavität. Verlauf des natürlichen Pulpenkammerbodens iatrogen verändert, plane Fläche. – Abb. 3 und 4: Masterpointaufnahmen mit formkongruenten Masterpoints von Komet. – Abb. 5: Kontrollaufnahme nach Wurzelkanalfüllung mit den angepassten Masterpoints, AH Plus-Sealer und mittels lateraler Kondensation. – Abb. 6: Kontrollaufnahme nach Wurzelkanalfüllung distoexzentrisch.

Der Erhalt eigener Zahnhartsubstanz ist für meine Patienten und mich von grosser Bedeutung. Auch wenn durch ein regelmässiges Konsil eines Implantologen in unserer Praxis das volle Spektrum der implantatgetragenen Prothetik möglich ist, liegt die Prämisse in der Zahnerhaltung.

Die interessante Vielfältigkeit endodontologischer Therapieoptionen

und mein Bestreben nach bestmöglicher, langfristiger Versorgung körpereigener dentaler Strukturen waren mein Beweggrund, mich auf diesem Gebiet der Zahnmedizin intensiv fortzubilden. Bei der Umstellung von rein manueller auf die maschinelle Wurzelkanalaufbereitung vor einigen Jahren entschieden wir uns in der Gemeinschaftspraxis Dr. Karin und Peter

Boden für das vollrotierende Zwei-Feilen-System F360 (Komet).

## Fallbericht

Die inadäquate Ästhetik sowie ein taktiles Missempfinden, verursacht durch scharfe Kanten an der vorhandenen Füllung des Zahnes 36, führte eine 28-jährige Patientin zur zahnärztlichen Konsultation in meine Sprech-

stunde. Allgemeinamnestisch war sie unauffällig und unterstand keiner Medikation. Die eingehende Untersuchung ergab einen retinierten Zahn 28, eine Sekundärkaries an 22 sowie eine ausgedehnte insuffiziente Glasionomerfüllung an 36. Im angefertigten Orthopantomogramm und Zahnfilm war ersichtlich, dass diese den gesamten Raum des Pulpenkavums einnahm und an den Zustand nach Pulpotomie erinnerte. Der Zahn reagierte weder auf thermische noch auf elektrische Reizung sensibel. Eine apikale Aufhellung war nicht sichtbar (Abb. 1).

Aufgrund der Pulpanekrose musste der Zahn endodontisch therapiert werden. Nach Entfernung der Füllung wurde 36 mittels eines All-in-One-Adhäsivsystems und eines gebräuchlichen Kompositmaterials für die Aufnahme eines Kofferdams wieder aufgebaut. Unter Kofferdamisolierung wurde die Zugangskavität präpariert. Drei Kanäleingänge (mb, ml, d) konnten gefunden und mithilfe von Gates-Glidden-Bohrern erweitert werden. Der Verlauf des natürlichen Pulpenkammerbodens war bereits iatrogen verändert worden und stellte sich als plane Fläche dar (Abb. 2). In dieser ersten Sitzung wurden die Wurzelkanäle lediglich manuell bis ISO 25 unter Natriumhypochloridspülung (5,25%) instrumentiert und eine medizinische Einlage auf Calciumhydroxidbasis appliziert. Cavit diente als temporärer Verschluss. Die finale Aufbereitung und Wurzelkanalfüllung erfolgte eine Woche später ebenfalls unter Kofferdam.

Nach Wiedereröffnung der Zugangskavität und initialer Spülung der Kanäle ergab die Endometrie Werte von 19 mm für den distalen und 21,5 mm für die beiden mesialen Kanäle. Auf diese Arbeitslängen fand nun die maschinelle Aufbereitung mit den vollrotierenden F360-Feilen (Komet) statt. Ich ging in zwei Schritten über ISO 35 zur Finalfeile der Grösse ISO 55 vor. Mit formkongruenten Masterpoints desselben Herstellers fertigte ich anschliessend zwei Masterpointaufnahmen an (Abb. 3 und 4), da aufgrund der röntgenologischen Überlagerung der mesialen Guttaperchaspitzen eine weitere Aufnahme von distoexzentrisch notwendig war. Die Entfernung des Smearlayers erreichte ich mit 17%iger EDTA-Spülung über mehrere Minuten. Dem angewendeten Spülprotokoll im Rahmen einer Primärbehandlung folgend wurde die abschliessende Spülung mit NaOCl durchgeführt und die Wurzelkanäle


anschliessend getrocknet. Die Wurzelkanalfüllung erfolgte mit den angepassten Masterpoints, AH Plus-Sealer und mittels lateraler Kondensation (Abb. 5). Die Kavität wurde adhäsiv verschlossen und es folgte die röntgenologische Kontrolle, wobei ebenfalls ein exzentrischer Strahlenverlauf zur optimalen Beurteilung derselben notwendig war (Abb. 6).

## Diskussion

Im vorliegenden Fall muss angemerkt werden, dass aufgrund äusserer Einflüsse eine Multivisitendodontie unumgänglich war. Des Weiteren muss die erhöhte Strahlenbelastung für die junge Patientin kritisch angemerkt werden. Der bereits vorliegende Zustand des eingeebneten Pulpenkammerbodens geht mit einer Reduzierung der Gesamtstabilität des Zahnes einher. Auf die röntgenologische Follow-up-Kontrolle wurde bisher aufgrund von Schwangerschaft vier Monate nach Therapieabschluss und anschliessender Stillzeit verzichtet. Diese wird aber zeitnah erfolgen. Insgesamt verlief die endodontische Massnahme komplikationslos und erfolgreich, sodass Zahn 36 vier Wochen postendodontisch mit einer vollkeramischen Krone versorgt werden konnte.

## Fazit

Die einfache Handhabung des vollrotierenden Systems und das übersichtliche Feilenrepertoire machten den Übergang von der rein manuellen hin zur maschinellen Wurzelkanalaufbereitung für mich einfach und nachvollziehbar. Eine saubere Aufbereitung und Glättung der Kanalinnenwände ist mit wenig Übung möglich, und auch die Anwendung bei komplizierten Wurzelkanalverläufen ist durch den flexiblen Einsatz des F360-Systems zu bewerkstelligen. <sup>[1]</sup>



Lotte Eisenkolb M.Sc.

Zahnärztliche Gemeinschaftspraxis Dr. Karin & Peter Boden  
Kastanienweg 5  
01833 Dürrröhrsdorf-Dittersbach  
Deutschland  
info@za-Boden.de  
www.za-Boden.de

ANZEIGE

## Werden Sie Mitglied im größten Online-Portal für zahnärztliche Fortbildung!



www.DTStudyClub.de

- Fortbildung überall und jederzeit
- über 150 archivierte Kurse
- interaktive Live-Vorträge
- kostenlose Mitgliedschaft
- keine teuren Reise- und Hotelkosten
- keine Praxisausfallzeiten
- Austausch mit internationalen Kollegen und Experten
- stetig wachsende Datenbank mit wissenschaftlichen Studien, Fachartikeln und Anwenderberichten

**JETZT**  
kostenlos  
anmelden!

ADA CERP® Continuing Education Recognition Program  
ADA CERP is a service of the American Dental Association to assist dental professionals in identifying quality providers of continuing dental education. ADA CERP does not approve or endorse individual courses or instructors, nor does it imply acceptance of credit hours by boards of dentistry.

fdi

dti Dental Tribune International