

# Management des supraimplantären Emergenzprofils im Zeitalter der digitalen Zahnmedizin

Implantatgetragene Rekonstruktionen sind auch heute noch eine anspruchsvolle und diffizile Aufgabe für den Behandler und das beteiligte Team.  
Von Dr. med. dent. Tim Joda, Bern, Schweiz.

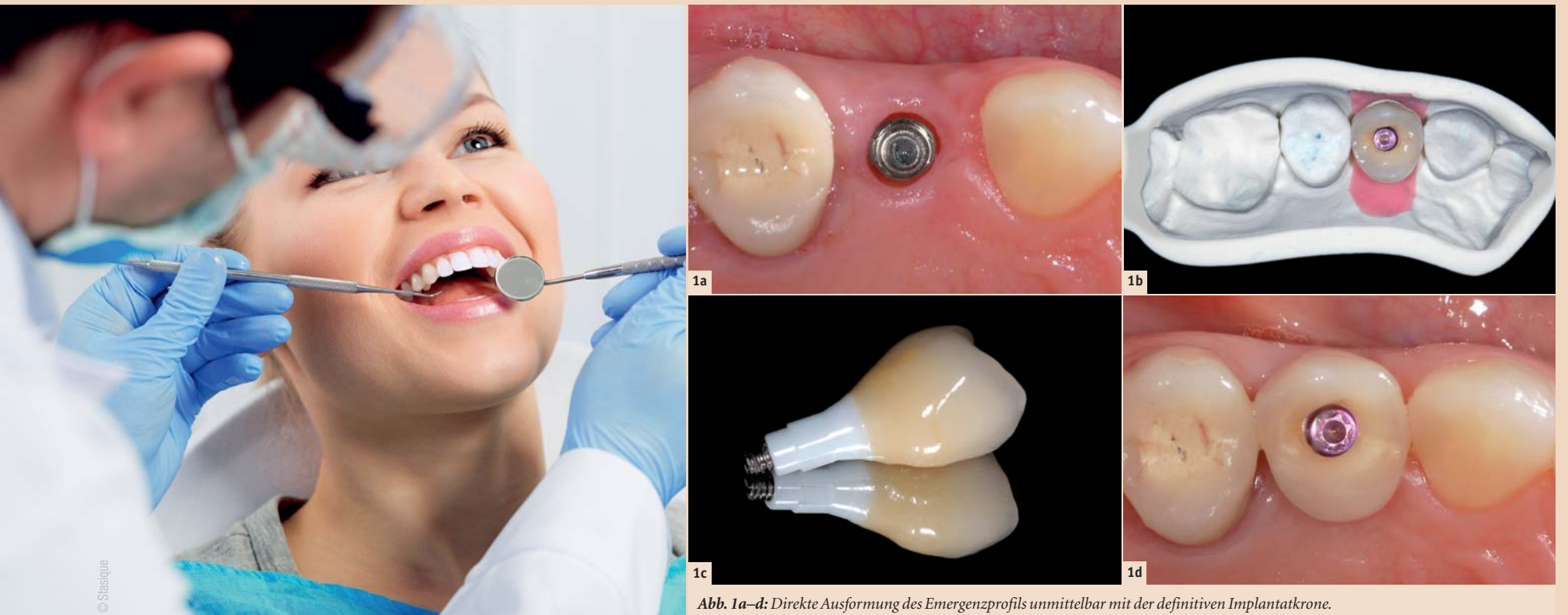


Abb. 1a–d: Direkte Ausformung des Emergenzprofils unmittelbar mit der definitiven Implantatkrone.

Die Imitation einer funktional integrierten wie gleichwohl natürlichen Erscheinung von implantatgetragenen Rekonstruktionen stellt nach wie vor eine große Herausforderung in der festsitzenden Prothetik dar.<sup>1</sup>

Die weiße und rosa Ästhetik der Implantatkrone mitsamt Mukosaarchitektur muss den zuvor verlorenen Strukturen entsprechen und sich zudem in die vorhandene Dentition harmonisch einfügen.<sup>2,3</sup> Für ein voraussagbares und langzeitstabiles Behandlungsergebnis ist ein backward-driven Therapiekonzept unter prothetisch orientierten Gesichtspunkten unerlässlich.<sup>4</sup>

In der ästhetischen Zone sind sogenannte „Bone-Level-Implantate“ weitverbreitet. Eine subkrestale Positionierung ist hierbei von Vorteil, da

ein erhöhtes Volumen an supraimplantärem Weichgewebe vorhanden ist. Der Prothetiker hat die Möglichkeit, den Zenit und das Durchtrittsprofil (Emergenzprofil) der zukünftigen Implantatrekonstruktion zu definieren.<sup>5</sup> Das Management des supraimplantären Emergenzprofils kann in zwei Arbeitsschritten unterteilt werden:

- die Ausformung des Weichgewebes selber<sup>6</sup>
- der Transfer der oralen Patientensituation zur Herstellung der Implantatkrone.<sup>7</sup>

Darüber hinaus haben digitale Technologien den Klinikalltag unlängst beeinflusst und eröffnen neue Therapiestrategien in der Implantologie: DVT-Röntgen, virtuelle Implantatplanung, optische Scannersys-

teme und CAD/CAM-basierte Fertigungsprozesse. Die zusätzlich zur Verfügung stehenden Applikationen können den gesamten Arbeitsablauf einschließlich der Fabrikation von patientenspezifischen Healing Abutments bis hin zur finalen prothetischen Rekonstruktion verschlan- ken.<sup>8,9</sup>

## Direkte Ausformung des Emergenzprofils

Die schnellste Methode ist die Ausformung des Emergenzprofils unmittelbar mit der definitiven Implantatkrone. Die Übertragung der 3-D-Implantatposition kann entweder konventionell mit plastischen Abformmaterialien wie Silikon oder mit intraoralem optischen Scan erfolgen. Nach der 3-D-Erfassung der Implan-

tation wird dann in der Regel vom Zahntechniker das Durchtrittsprofil am Modell frei festgelegt. Hilfreich ist hierbei eine individualisierte Mukosamaske am Meistermodell. Es bleibt jedoch ungewiss, wie stark der Druck durch die nur abgeschätzte Kontur der implantatgetragenen Krone auf die fragile Mukosa ausgeübt wird. Eine mögliche Rezession mit der Folge eines asymmetrischen Mukosa- respektive Gingivaverlaufs bleibt bestehen (Abb. 1a–d).

## Step-by-Step-Modulation der supraimplantären Mukosaarchitektur

Die Entwicklung des supraimplantären Weichgewebes kann schrittweise mit einer implantatgetragenen provisorischen Krone erzielt werden. Sequenziertes Antragen mit Kompositan einem verschraubten Implantatprovisorium ist, bis das gewünschte Emergenzprofil ausgeformt ist, notwendig. Diese Technik erlaubt einen kontrollierten Druck auf die supraimplantären Weichgewebe, erfordert dadurch aber auch mehrere Behandlungssitzungen, bei denen konsekutiv immer wieder das Provisorium heraus- und eingeschraubt werden muss.<sup>10</sup> Die Übertragung des patientenspezifischen Durchtrittsprofils kann in einem zweiten Schritt konventionell mit klassischer Abformtechnik und Transferpfosten<sup>6</sup> oder auf digitalem Weg mit intraoralem optischen Scan und spezifischen Scankörpern erfolgen.<sup>11</sup> Damit ein Kollaps der mukosalen Architektur während des Abformvorgangs ausgeschlossen wird – gleichwohl ob konventionell oder digital – muss der Transferpfosten respektive der Scankörper analog zur Kontur des Implantatprovisoriums am Behandlungsstuhl individualisiert werden. Insgesamt ist das Konzept techniksensitiv und zeitaufwendig, da zwei Abformungen sowie zwei Implantatrekonstruktionen erforderlich sind (Abb. 2a–d).

## Digitale Berechnungen

Digitale Technologien ermöglichen die Konversion von realen Objekten in eine virtuelle Situation.<sup>12, 13</sup> Im Falle einer geplanten Extraktion eines nicht erhaltungswürdigen Zahnes kann mit der optischen Scantechnologie ein Oberflächenmodell von der Kontur des Zahnes als STL-Datei generiert werden. Zusätzlich ist ein intraoraler Scan von der Patientensituation einschließlich der 3-D-Lageposition des Implantates notwendig. Der digitalisierte Zahn wird in eine zahntechnische CAD-Software implementiert und mit der STL-Datei der Mundsituation abgestimmt. Anhand der Kopie der natürlichen Zahnmorphologie kann schließlich ein individuelles Healing Abutment, eine provisorische oder die endgültige Implantatkrone hergestellt werden.

Diese Technik erleichtert eine vorhersagbare Formation der supraimplantären Mukosa-Architektur in der ästhetischen Zone. Der gesamte Workflow kann in einem rein digitalen Prozess ohne physikalische Modelle ausgeführt werden. Nur ein einziger Behandlungsschritt ist notwendig, um das Emergenzprofil analog zum extrahierten Zahn nachzuahmen (Abb. 3a–d).

Ein alternativer Ansatz basiert auf der virtuellen Segmentierung von 3-D-Röntgen- und CT-Scandaten des gespiegelten kontralateralen Zahnes.<sup>14</sup> Bereits in der Planungsphase kann dadurch präoperativ das Emergenzprofil entsprechend der natürlichen Kontur der patientenspezifischen Zahnmorphologie imitiert werden. Mit einer implantologischen Planungssoftware wird die DICOM-Datei segmentiert und in einem zweiten Schritt der freigestellte kontralaterale Zahn als STL-Datei in die zahntechnische CAD-Software implementiert. Analog zur Oberflächenkontur können daraufhin wiederum ein individuelles He-

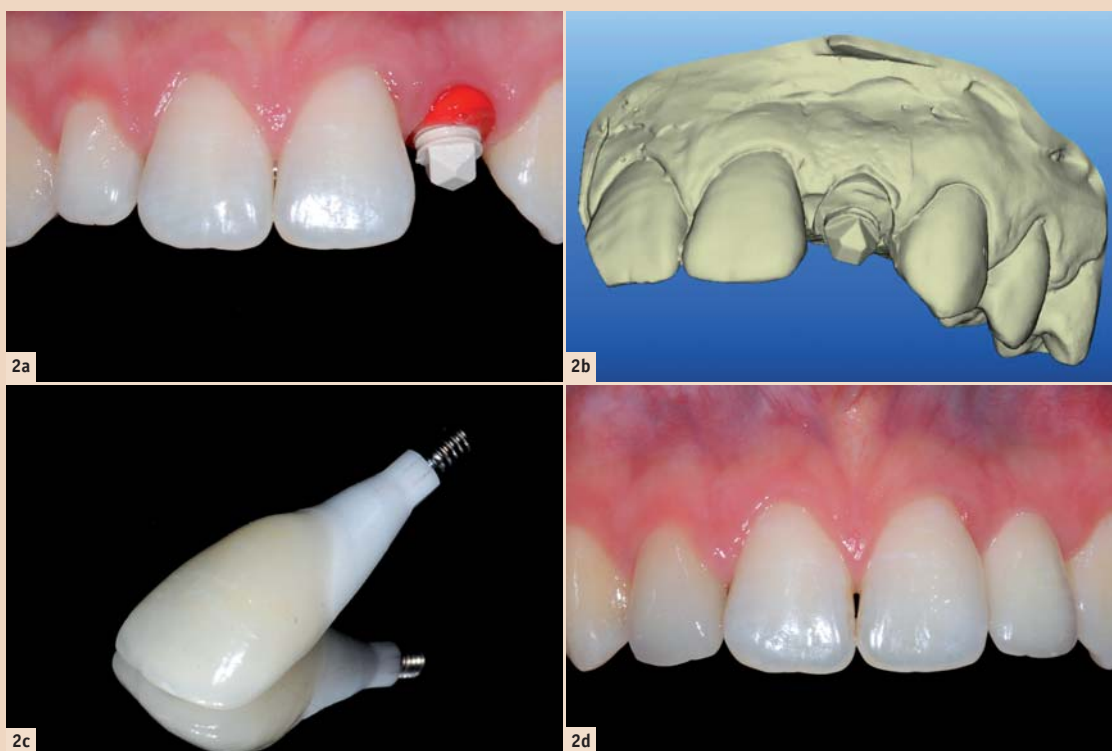


Abb. 2a–d: Nach Step-by-Step-Modulation der supraimplantären Mukosaarchitektur mit einem Implantatprovisorium erfolgt sekundär ein intraoraler Scan mit einem individualisierten Scankörper.

**Early Registration until 29 February 2016:**

<http://isdh2016.dentalhygienists.ch>



**International  
Symposium**  
on Dental Hygiene  
2016

**New Challenges**

**20th International Symposium on Dental Hygiene  
23rd to 25th June 2016 + Basel + Switzerland**



INTERNATIONAL FEDERATION  
OF DENTAL HYGIENISTS

**Swiss** Dental Hygienists

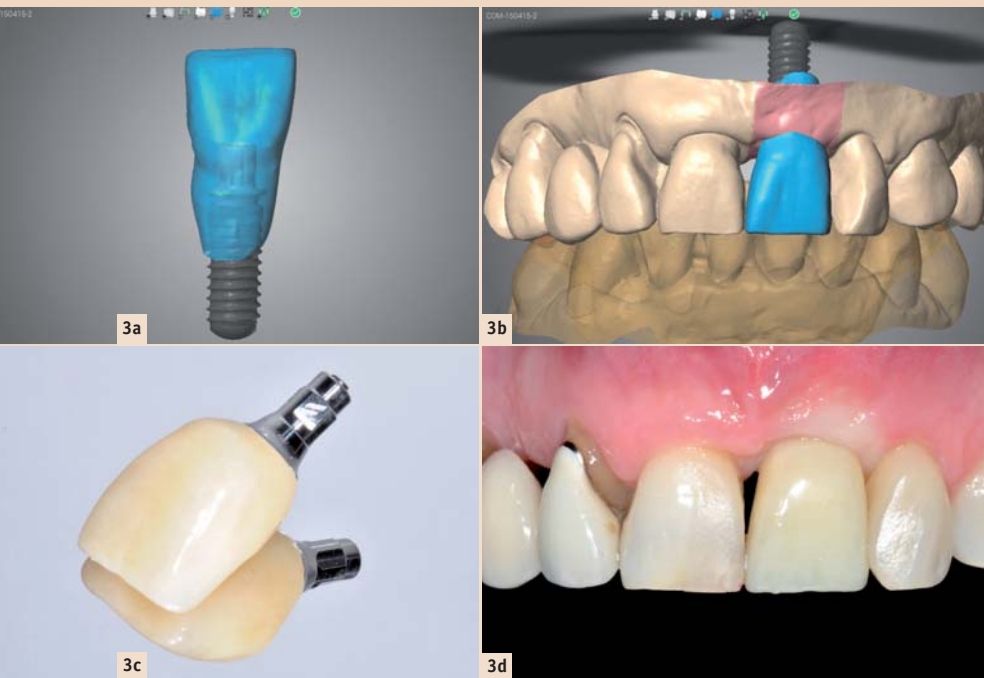


Abb. 3a–d: Virtuelle Berechnung des implantären Emergenzprofils zur Herstellung einer provisorischen CAD/CAM-Implantatkronen mit analoger Kontur des extrahierten Zahnes.

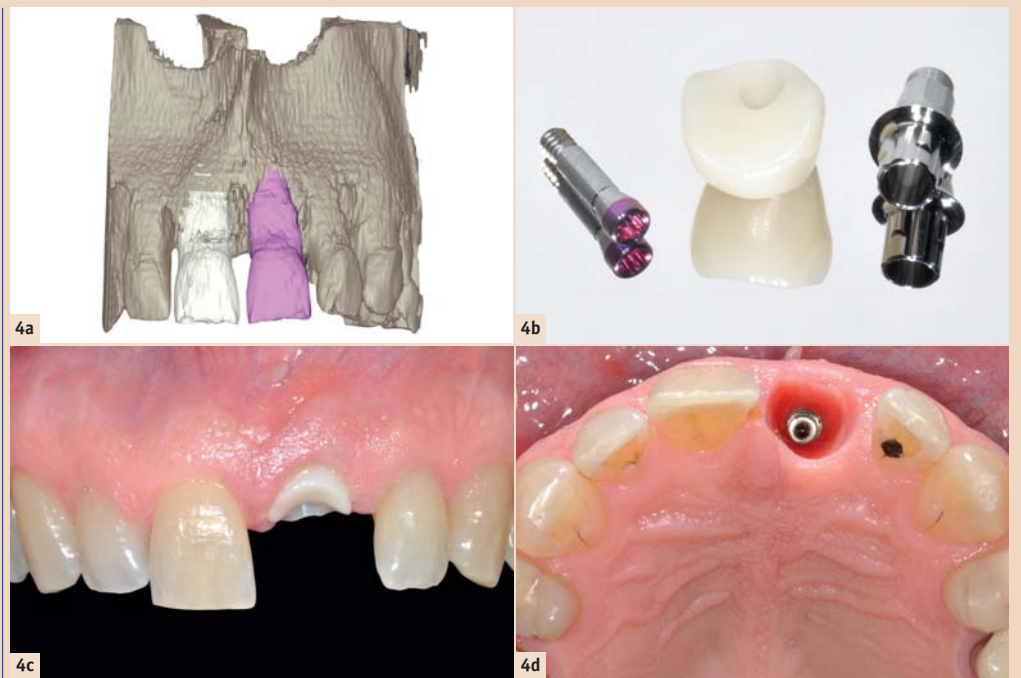


Abb. 4a–d: DICOM-Segmentierung und Spiegelung des kontralateralen Zahnes zur Imitation des Emergenzprofils mit einem CAD/CAM-hergestellten individuellen Healing Abutment.

ling Abutment oder direkt eine Implantatkronen hergestellt werden (Abb. 4a–4d).

**Zusammenfassung**

Wann, wie und für welches Therapiekonzept sollten sich Zahnärzte und

Zahn techniker in der interdisziplinären Planung entscheiden? Auf der einen Seite zeichnet sich die sofortige Eingliederung der definitiven Implantatkronen durch ihre Einfachheit und Schnelligkeit aus, birgt aber auch ästhetische und funktionale Risiken

durch unkontrollierte Druckanwendung des nur vage am Modell definierten Emergenzprofils.

Auf der anderen Seite ist der sequenzielle Ansatz mit vorheriger Modulation der Mukosaarchitektur sehr vorhersehbar, jedoch werden zu-

sätzliche zeitraubende Termine zur Modifikation der provisorischen Krone erforderlich und es kann ein mögliches biologisches Trauma der supraimplantären Weichgewebe aufgrund wiederholter Änderungen am Provisorium auftreten.

Die Wahl zum geeignetsten Vorgehen ist in erster Linie abhängig von den anatomischen Voraussetzungen, den Patientenwünschen und -erwartungen an die Behandlung, aber auch an das therapeutische Resultat, die Quantität und Qualität des Angebots an supraimplantärer Mukosa sowie der Zugang zu digitalen Technologien einschließlich des technischen Wissens zur korrekten Anwendung im ganzen Behandlungsteam.

Generell kann ein patientenspezifisches Emergenzprofil vorhersagbar mittels sequentieller Modifikation eines verschraubten Implantatprovisoriums erreicht werden. Eine Zweitabformung mit individualisierter Transfermethode ist dann erforderlich. Dieses Vorgehen ist aufgrund der Mehrschrittigkeit zeit- und kostenintensiv.

Daneben kann die supraimplantäre Schleimhautarchitektur in einem Ein-Schritt-Verfahren entsprechend der digitalen Kontur des extrahierten Zahnes zur unmittelbaren Modulation des Emergenzprofils verwendet werden.

Digitale Technologien sind als zusätzliche Tools zu sehen, die in ausgewählten Indikationen hilfreich eingesetzt werden können, um vorhersagbare, zeit- und kosteneffiziente Ergebnisse zu realisieren. **DTI**

sites. Int J Oral Maxillofac Implants 2009; 24 Suppl:186–217.

- Alani A, Corson M. Soft tissue manipulation for single implant restorations. British dental journal 2011; 211:411–416.
- Priest G. Developing optimal tissue profiles implant-level provisional restorations. Dent Today 2005; 24:96, 98, 100.
- Buskin R, Salinas T.J. Transferring emergence profile created from the provisional to the definitive restoration. Pract Periodontics Aesthet Dent 1998; 10:1171–1179; quiz 1180.
- Joda T, Bragger U. Complete digital workflow for the production of implant-supported single-unit monolithic crowns. Clin Oral Implants Res 2014; 25:1304–1306.
- Joda T, Bragger U. Digital vs. conventional implant prosthetic workflows: a cost/time analysis. Clin Oral Implants Res 2014.
- Neale D, Chee WW. Development of implant soft tissue emergence profile: a technique. J Prosthet Dent 1994; 71:364–368.
- Joda T, Wittneben JG, Bragger U. Digital implant impressions with the "Individualized Scanbody Technique" for emergence profile support. Clin Oral Implants Res 2014; 25:395–397.
- Patel N. Integrating three-dimensional digital technologies for comprehensive implant dentistry. J Am Dent Assoc 2010; 141 Suppl 2:20S–24S.
- van Noort R. The future of dental devices is digital. Dental materials: official publication of the Academy of Dental Materials 2012; 28:3–12.
- Joda T, Bragger U. A complete digital approach for one-step formation of the supra-implant emergence profile: 'The Mirrored-Salami-Technique'. ÖGI – DGI – SGI Vienna 2015.

ANZEIGE

# Werden Sie Mitglied im größten Online-Portal für zahnärztliche Fortbildung!



[www.DTStudyClub.de](http://www.DTStudyClub.de)

- Fortbildung überall und jederzeit
- über 150 archivierte Kurse
- interaktive Live-Vorträge
- kostenlose Mitgliedschaft
- keine teuren Reise- und Hotelkosten
- keine Praxisausfallzeiten
- Austausch mit internationalen Kollegen und Experten
- stetig wachsende Datenbank mit wissenschaftlichen Studien, Fachartikeln und Anwenderberichten

**JETZT kostenlos anmelden!**

ADA CERP® Continuing Education Recognition Program



**Literatur**

- Cooper LF. Objective criteria: guiding and evaluating dental implant esthetics. J Esthet Restor Dent 2008; 20:195–205.
- Belser UC, Grutter L, Vailati F, Bornstein MM, Weber HP, Buser D. Outcome evaluation of early placed maxillary anterior single-tooth implants using objective esthetic criteria: a cross-sectional, retrospective study in 45 patients with a 2- to 4-year follow-up using pink and white esthetic scores. J Periodontol 2009; 80:140–151.
- Furhauser R, Florescu D, Benesch T, Haas R, Mailath G, Watzek G. Evaluation of soft tissue around single-tooth implant crowns: the pink esthetic score. Clin Oral Implants Res 2005; 16:639–644.
- Chen ST, Buser D. Clinical and esthetic outcomes of implants placed in postextraction

**Kontakt**

Infos zum Autor

**Dr. med. dent. Tim Joda, MSc**

Leitung, Station für Digitale Rekonstruktive Technologie + Implantologie [DiRekT + I] Klinik für Rekonstruktive Zahnmedizin & Abteilung für Gerodontologie zmk bern  
 Freiburgstr. 7  
 3010 Bern, Schweiz  
 Tel.: +41 31 632-0910  
 tim.joda@zmk.unibe.ch