

Ästhetische und endodontische Rehabilitation eines oberen ersten Inzisiven

Anamnese, Befunderhebung, Diagnose, Behandlungsplan und -ablauf. Von Dr. Simon Ramseyer, Bern, Schweiz.

Der Wunsch der Patienten nach einer zahnfarbenen, dauerhaften Restauration mit optimaler Biokompatibilität der Werkstoffe bestimmen zunehmend die zahnärztlichen Behandlungskonzepte. Ebenso wird eine substanzschonende Präparation erwartet. Heute können daher sogenannte Veneer-Kronen aus Glaskeramik in vielen Fällen eine konventionelle Keramikkrone ersetzen. Dabei kann ein Grossteil der Zahnhartsubstanz erhalten werden.

Einleitung

Was empfinden wir als schön? Es ist dies die Kombination aus messbaren Dimensionen und künstlerischem Gespür. Bei den geometrischen Aspekten spielen Proportio-

nen und Symmetrien eine entscheidende Rolle, ob wir etwas als schön empfinden oder nicht. Stehen diese im Gleichgewicht, betrachten wir dies als Harmonie. Hingegen wird der künstlerische Aspekt von Individuum zu Individuum stark unterschiedlich beurteilt.

praktisch exakt wiederhergestellt werden. Auf diese Weise können ganze Fronten ästhetisch restauriert werden. Einzelrestaurationen gestalten sich aus den oben genannten Gründen als wesentlich schwieriger, um eine exakte biomimetische Restauration herzustellen. Kommt zusätzlich eine Korrektur der Form, Farbe oder sogar der Fehlstellung hinzu, stellt dies die grösste Herausforderung für das Team Zahnarzt und Zahntechniker dar. Die exakte Fallplanung im Team ist im Vorfeld unabdingbar. So werden vor Behandlungsbeginn Modelle mit einem Wax-up oder in vielen Fällen zusätzlich mit einem Try-in für die exakte Planung und Besprechung am Patienten eingeleitet.

Wurzelfüllung in dieser Region schwierig.

Der folgende Patientenfall zeigt die Komplexität einer Einzelzahnrestauration von der endodontischen Behandlung bis zur ästhetischen Rehabilitation auf.

Anamnese

Die zum damaligen Zeitpunkt der Erstuntersuchung 24-jährige Patientin stellte sich mit dem Wunsch der ästhetischen Verbesserung des Zahnes 21 vor. Sie beauftragte sowohl die dunkle Verfärbung der Krone als auch die Überlappung des Zahnes. Die restliche Frontsituation war für die Patientin adäquat. Eine Korrektur mittels Kieferorthopädie stellte die Patientin ausser Frage.

wies er sich jedoch suffizient. Am Nachbarzahn (Zahn 11) war an der klinischen Krone eine im Schmelz verlaufende Frakturlinie des mesialen Inzisalkantenbereichs ersichtlich (**Abb. 1**). Der Endostatus dieses Zahnes zeigte einen positiven Vitalitätstest. Hingegen war Zahn 21 CO₂-negativ im Vitalitätstest. Der Status nach Pulpaextirpation alio loco konnte durch die radiologische Befunderhebung bestätigt werden. Das radiologische Bild zeigte eine geringe periapikale Aufhellung an Zahn 21 mit grossem Kanallumen apikal. Ebenso war ein radioopakes Material lateral im mittleren Wurzelbereich ersichtlich (**Abb. 2a**). Der Perkussionstest von inzisal und lateral fiel negativ aus. Die parodontale

Diagnose

1. Diskolorierte klinische Krone an Zahn 21
2. Parodontitis apicalis Regio 21
3. Geringer Platzmangel Oberkiefer-Frontbereich

Behandlungsplan und -ablauf

1. Fertigstellung der Wurzelbehandlung an Zahn 21

In der ersten Sitzung wurde der Zahn 21 unter Kofferdam gelegt und unter Hilfe eines Operationsmikroskops (Leica) ein Re-entry durchgeführt. Durch die apikale Inflammation trat eine grössere Menge an entzündlichem Exsudat in das Kanallumen. Der Wurzelkanal wurde mit 3%igem Natriumhypochlorit (NaOCl) und EDTA (17 Prozent) ge-

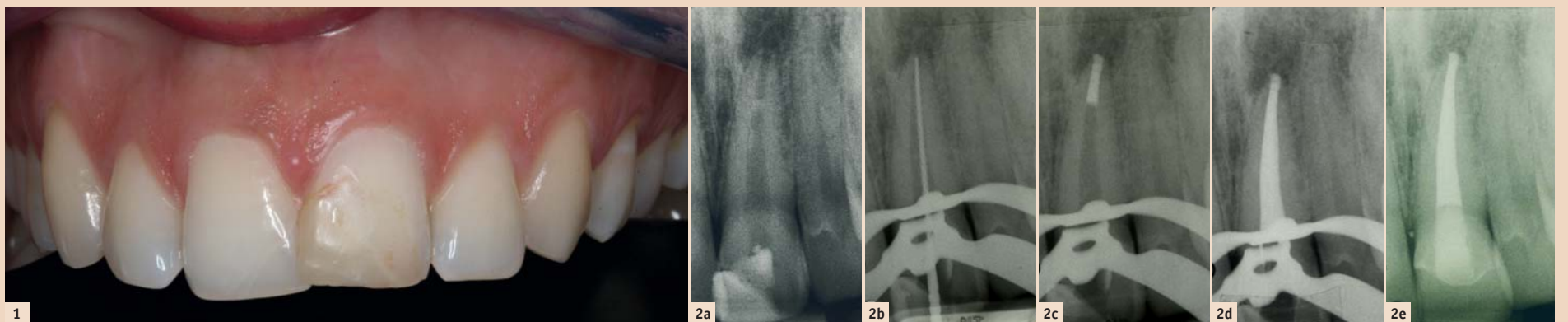


Abb. 1: Ausgangssituation. – Abb. 2a: Ausgangslage. – Abb. 2b: Längenmessung. – Abb. 2c: MTA Plug. – Abb. 2d: Nach Obturation. – Abb. 2e: Schlussbild nach Zementation der Veneer-Krone.

Für Restaurationen mit einem hohen Anspruch an Ästhetik und solider Langzeitprognose sind Veneers immer noch das Mittel der Wahl.¹

Jede ästhetische Restauration kann aber nur so gut im Langzeiterfolg sein, wie die endodontische Situation stabil ist. So ist neben dem Einhalten des aseptischen Konzepts (Kofferdam, potentes Spülmittel, dichtes Provisorium) die dichte Wurzelkanalfüllung für eine Verhinderung der Reinfektion des Kanalsystems von zentraler Bedeutung. Bei Zähnen ohne natürliche apikale Konstriktion ist eine Kontrolle der

Anamnestisch berichtete sie über ein Trauma und eine Therapie, welche in Brasilien vor einigen Jahren stattfand. Seit kürzerer Zeit verspürte sie transiente Schmerzen von diesem Zahn aus.

Befund

Die Inspektion der intraoralen Situation zeigte eine koronale bräunliche Verfärbung des Zahnes 21. Der Kompositaufbau der Inzisalkanten wies klinisch deutlich sichtbare Überschüsse im Randbereich auf und war durch exogene Einlagerung verfärbt. Klinisch er-

Situation erwies sich als stabil. Es wurden bei der parodontalen Grunduntersuchung Sondierungswerte bis 3mm gemessen.

Generell präsentierte sich die Frontsituation im Oberkiefer mit einem geringen Platzmangel. Dies zeigte der leicht labial stehende Zahn 21, welcher leicht überlappend im mesialen Bereich zum Zahn 11 stand. Ebenso erschien die Zahnachse leicht nach mesial geneigt. Die lateralen Inzisiven zeigten sich leicht in der Zahnachse nach labial (Zahn 12) bzw. palatinal (Zahn 22) rotiert (**Abb. 1**).

spült. Nach dem Trocknen des Kanals mittels Papierspitzen konnte die apikale Situation inspiziert werden. Diese zeigte ein relativ grosses unförmiges Kanallumen am Apex. Nach Trocknen des Kanals mit Papierspitzen wurde eine medikamentöse Einlage mit Ca(OH)₂ mittels einer Förderspirale eingebracht und der Zugang provisorisch verschlossen.

In der Folgesitzung wurde der Zahn erneut unter Kofferdam gelegt. Der Zahn zeigte sich symptomlos und war periapikal trocken. Aufgrund der apikalen Konfiguration (master apical file der ISO Grösse 60

und resorbierter Apex) wurde die Obturation mit Mineral Oxide Aggregat (ProRoot MTA, DENTSPLY Tulsa Dental) durchgeführt. Zur Längenbestimmung der Wurzel wurde ein Messröntgenbild mit einer K-File der ISO Grösse 40 erstellt (Abb. 2b). Nach erneuter Kanalspülung mit NaOCl und EDTA unter Ultraschallaktivierung wurde der Wurzelkanal mit Papierspitzen getrocknet, um anschliessend das MTA mit einem Carrier (MAP-System, DENTSPLY Tulsa Dental) nach apikal zu bringen und einem Plugger auf die Länge zu kondensieren. Nach Erreichen der gewünschten vertikalen Länge des MTA-Plugs wurde ein Kontrollröntgenbild angefertigt (Abb. 2c). Die anschliessende Obturation des oberen Kanallumens wurde mit Guttapercha und Sealer (AH Plus, DENTSPLY DeTrey) mittels vertikaler Kondensation vervollständigt und provisorisch versorgt (Abb. 2d). Der Zahn war nun bereit für das interne Bleichen.

2. Internes Bleichen Zahn 21

Wie in der Einleitung erwähnt, wird die Farbe der Restauration durch diverse Parameter beeinflusst. So sind sowohl die Farbe der Restauration als auch die des Stumpfes und der verwendete Zement Einflussfaktoren. Damit der Zahn für die nachfolgende Restauration von innen heraus die Zielfarbe transportieren konnte, musste die Zahnkrone nach der Fertigstellung der Wurzelkanalbehandlung durch ein internes Bleichen optisch aufgehellt werden. Dabei galt es, die Zielfarbe von VITA A1 aus der Ausgangssituation von einer Farbe A3 zu erreichen (Abb. 3a). Der Zahn wurde erneut unter Kofferdam gelegt und mit einem Bleichmittel (Natriumperborat) und mit einem provisorischen Verschluss (IRM; DENTSPLY DeTrey) versehen. Nach einem zweimaligen Wechsel des Bleichmittels in einem Abstand von

drei Wochen konnte die Zielfarbe VITA A1 erreicht werden (Abb. 3b).

3. Achsenkorrektur mit Veneer-Krone Zahn 21

Im letzten Schritt zur restaurativen Rehabilitation des Zahnes 21 wurde der alte Kompositaufbau entfernt. Die vorhandene Restsubstanz erlaubte eine minimalinvasive Präparation für die Herstellung einer adhäsiv befestigten Veneer-Krone. Dabei wurde defektorientiert labial und palatinal lediglich 0,2 bis 0,3 mm Zahnhartsubstanz abgetragen. Der Zugang zum Wurzelkanal wurde mit einem Kompositmaterial (CeramX, DENTSPLY) verschlossen. Damit die Achsenkorrektur korrekt durchgeführt werden konnte, wurde im Vorfeld ein Wax-up erstellt. Von diesem Wax-up wurde ein Schleifschlüssel aus Putty gefertigt, damit die Restzahnschubstanz minimalinvasiv an der gewünschten, zu korrigierenden Position abgetragen werden konnte. Nach der Präparation wurde diese mittels individuellem Löffel und einem Polyethermaterial (Impregum, 3M ESPE) abgeformt. Der Zahn wurde im Anschluss provisorisch (Protemp 3 Garant, 3M ESPE) versorgt. Das Wax-up und der Putty-Schlüssel konnten zur Anfertigung des Provisoriums ebenso benutzt werden.

In der Folgesitzung erfolgte in Anwesenheit des Zahntechnikers die Rohbrandeinprobe. Da sich keine grossen Änderungen der Veneer-Krone zeigten, konnte die Restauration nach der Fertigstellung eingesetzt werden (Abb. 4). Die Zementation der Veneer-Krone aus Lithiumdisilikat-Keramik (IPS e.max, Ivoclar) erfolgte unter Kofferdam und dem Syntac Classic/Variolink System (Ivoclar). Nach der Insertion erfolgte die Politur und das Kontrollröntgenbild der Zahnes (Abb. 2e).

Diskussion

Vollkeramische Veneers weisen heutzutage einen sehr hohen Quali-

tätsstandard auf und sind für die moderne konservierende Zahnheilkunde zu einem unverzichtbaren therapeutischen Instrument geworden. Ebenso überzeugen sie durch eine ausgezeichnete Ästhetik³ (lichtdynamische Eigenschaften) und ein im Vergleich zu Vollkronen zumeist deutlich geringerem Zahnhartsubstanz-Abtrag. Wird zusätzlich, wie in diesem Patientenfall, palatinal eine Restauration nötig, so kann mit der heutigen Adhäsivtechnik und Keramiken (Glaskeramik) das Prinzip einer Veneer-Krone angewandt werden. Im Gegensatz zu konventionellen Vollkeramikrestaurationen mit einer Schulter von 0,8 bis 1 mm wird bei der Veneer-Krone labial und palatinal lediglich 0,2 bis 0,3 mm Zahnhartsubstanz abgetragen. Da der Schmelz beim natürlichen Zahn von inzisal nach zervikal dünner wird, ist die Wahrscheinlichkeit hoch, dass bei einer Schulterpräparation für eine herkömmliche Krone im zervikalen Bereich die Präparationsgrenze im Dentin liegt. Der adhäsive Verbund im Schmelz ist wesentlich stärker als im Dentin.⁴ Je mehr Schmelz also bei der Präparation erhalten werden kann, desto besser ist die langfristige Erfolgswahrscheinlichkeit der Restauration. Ebenso wirken sich supragingival verlaufende Präparationsränder auf das marginale Parodontium günstig aus.

All diese Bemühungen für das Einhalten einer minimalinvasiven Rehabilitation mit einem guten Langzeiterfolg basieren letztlich auf der korrekt durchgeführten Wurzelbehandlung nach der Vorlage des aseptischen Konzepts, d.h. Kofferdam, potentes Spülmittel, dichtes Provisorium. Das Ziel der endodontischen Behandlung ist daher die möglichst vollständige Eliminierung aller lebensfähigen Mikroorganismen aus dem Wurzelkanalsystem. Es wird dazu eine chemo-mechanische Kanalaufbereitung in Kombination mit einer potenten antibakteriellen Spüllösung, NaOCl 3% und einer medikamentö-

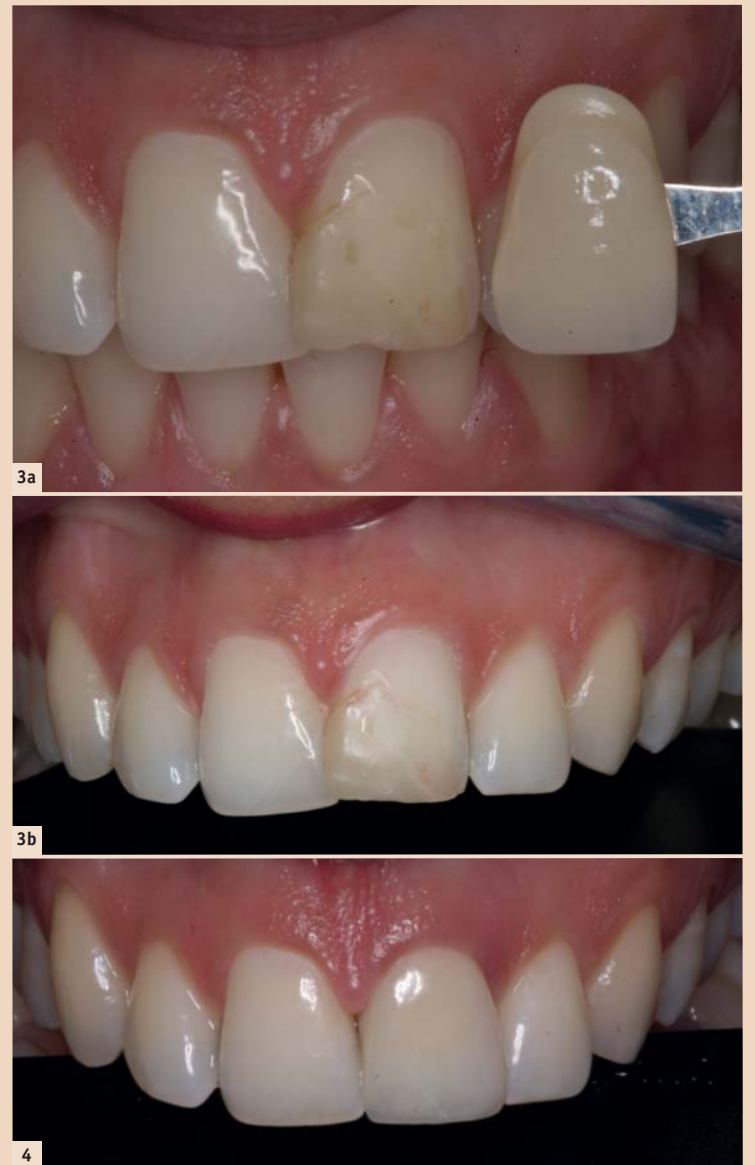

Abb. 3a: Zahn 21 vor dem internen Bleichen. – Abb. 3b: Schlussbild nach dem internen Bleichen. – Abb. 4: Schlussbild nach der Zementation der Veneer-Krone.

sen Einlage Ca(OH)₂ angewendet. Damit das Wurzelkanalsystem nicht reinfiziert werden kann, ist eine dichte Kanalfüllung von zentraler Bedeutung. Dabei spielt der Erhalt der apikalen Konstriktion für die Verhinderung einer Überfüllung des Wurzelfüllmaterials eine entscheidende Rolle. Wie in diesem Patientenfall gezeigt, ist diese Kontrolle bei Zähnen ohne natürliche apikale Konstriktion in dieser Region schwierig. Aus diesem Grund wurde im apikalen Bereich ein Verschluss (Plug von 3–5 mm) mit einem bioverträglichem Material (MTA) angestrebt⁵, welcher als künstliche Barriere für die anschliessende Obturation mit Sealer und Guttaperche mittels vertikaler Kondensationstechnik diente.

All diese manuellen Fertigkeiten in der Zahnmedizin, und insbesondere in der Endodontie, können nur so gut durchgeführt werden als das Auge sieht. Deshalb muss es heute als Standard gelten, dass Wurzelbehandlungen unter einem Operationsmikroskop durchgeführt werden. Diverse Studien haben gezeigt, dass Vergrösserungshilfen und das Alter der Zahnärzte einen signifikanten Einfluss auf die Sehschärfe unter klinischen Bedingungen haben.^{2,6}

Fazit

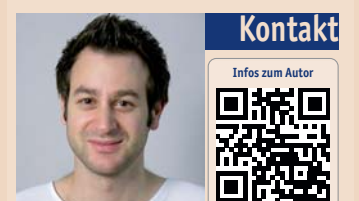
Der gezeigte Patientenfall verdeutlicht, dass durch die uns heute zur Verfügung stehenden Techniken, Materialien und Geräte, sowohl in der Endodontie als auch in der restaurativen Zahnheilkunde, Zähne ästhetisch bzw. biomimetisch und v.a. minimalinvasiv restauriert werden können. Somit kann dem Wunsch der Patienten nach einer zahnfarbenen, dauerhaften Restauration mit biokompatiblen Werkstoffen entsprochen werden.

Der gezeigte Patientenfall weist eine nach allen ästhetischen Regeln schöne und harmonische Restauration auf und basiert auf einer soliden endodontischen Basis (Abb. 5). **DT**

- 1 Beier Us, Kapferer I, Burtscher D, Dumfahrt H: Clinical performance of porcelain laminate veneers for up to 20 years. Int J Prosthodont 25:79–85 (2012).
- 2 Eichenberger M, Perrin P, Ramseyer ST, Lussi A: Visual Acuity and Experience with Magnification Devices in Swiss Dental Practices. Oper Dent 40(4):E142–9 (2015).
- 3 Friedman MJ: Current state-of-the-art porcelain veneers. Curr Opin Cosmet Dent 28–33 (1993).
- 4 Mehl A, Kunzelmann KH, Folwaczny M, Hinkel R: Stabilization effects of CAD/CAM ceramic restorations in extended MOD cavities. J Adhesive Dent 6:239–45 (2004).
- 5 Pace R, Giuliani V, Nieri M, Di Nasso L, Pagavino G: Mineral trioxide aggregate as apical plug in teeth with necrotic pulp and immature apices: a 10-year case series. J Endod 40(8):1250–4 (2014).
- 6 Perrin P, Ramseyer ST, Eichenberger M, Lussi A: Visual acuity of dentists in their respective clinical conditions. Clin Oral Invest 18(9):2055–8 (2014).

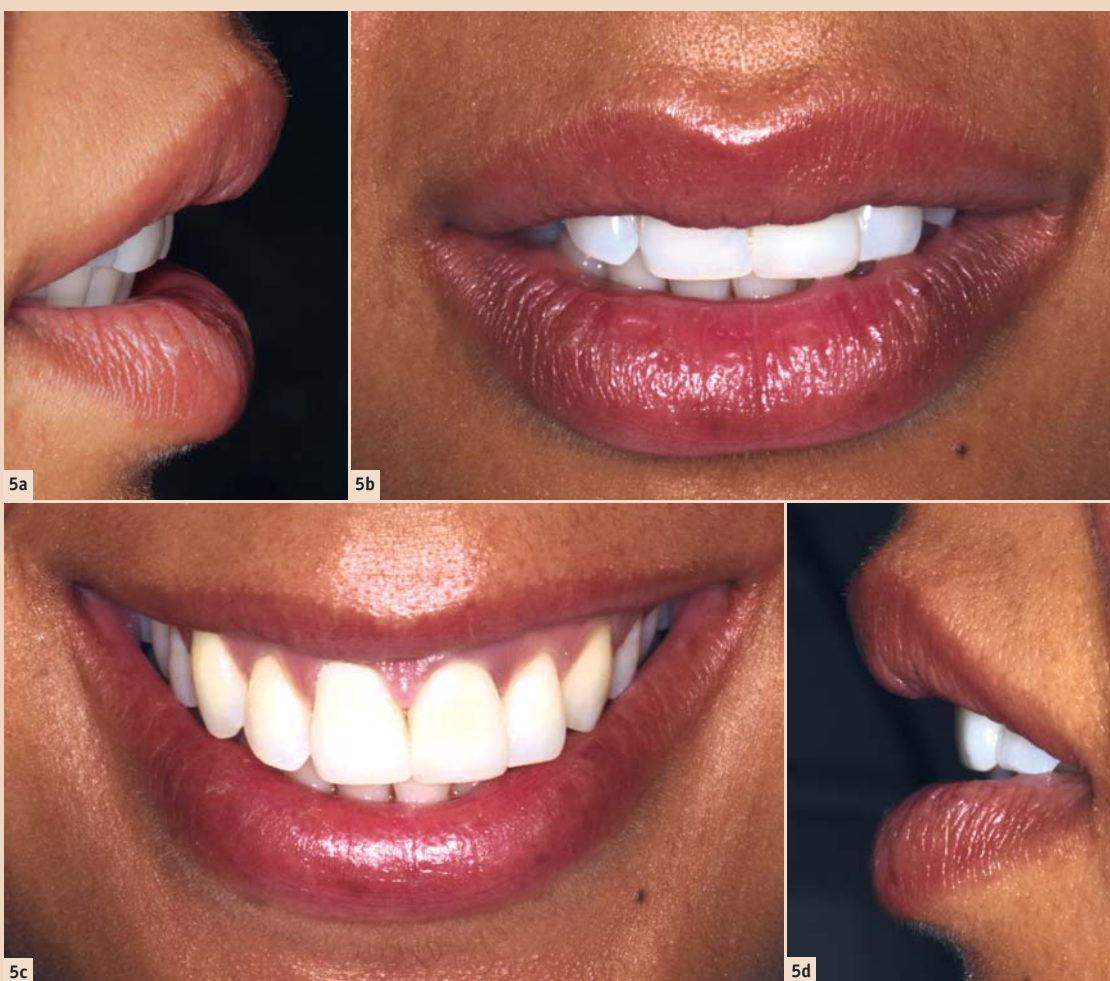

Abb. 5a–d: Klinische Situation in der Ästhetikkontrolle. Die Veneer-Krone an Zahn 21 weist nach der Achsenkorrektur sowohl in der dynamischen, als auch in der statischen Situation eine harmonische Integration.



Dr. med. dent. & ZT
Simon Ramseyer, MAS

Privatpraxis Dr. M. Frei
Werkgasse 2
3018 Bern, Schweiz
Tel.: +41 31 9920333
simon.ramseyer@ihr-zahnarzt.ch
www.ihr-zahnarzt.ch