

IMPLANTOLOGIE

Journal

12 2015

Fachbeitrag | Chirurgie

Sofortversorgung einer schmalen
Schaltlücke nach Exzision

Seite 8

CME | DGZI Peer-reviewed

Die Bedeutung des Kieferknochenerhalts
beim Einsatz von Kurzimplantaten

Seite 36

DGZI intern

DGZI will mit neuem Gütesiegel
Maßstäbe für Zahntechniker setzen

Seite 46

Markt | Firmenporträt

30 Jahre Bicon –
die Kleinen groß rausgebracht


Seite 66



Implantologie – eine Männerdomäne?

„Nicht mit Champions –
sanfte Implantologie für meine Patienten!“

Dr. Anne-Marie Beckord, Berlin



MIMI®-Flapless

Die minimal-invasive
Methode (r)evolutioniert
die Implantologie:

In nur einer Sitzung erfolgt die sanfte, für den Patienten „unblutige“ Implantation, Ausformung der Gingiva und Abformung. Bereits in der Folgesitzung erfolgt i. d. R. das Eingliedern der Restauration.

Kliniken und Zahnpraxen in über 40
Ländern haben bereits die vielen Vorteile
des MIMI®-Flapless-Verfahrens erkannt.

- Keine Mukoperiost-Lappen-Bildung
- Keine Freilegung des Implantats
- Unkompliziertes chirurgisch/prothetisches Prozedere
- Krestale Entlastung der harten Kortikalis
- Schmerzarm, patientenfreundlich und bezahlbar



„Immer mehr Zahnärztinnen
entdecken die Implantologie als
Tätigkeitsschwerpunkt. Ich bin stolz
darauf, dass Champions
daran beteiligt ist.“

Priv.-Doz. Dr. med. dent. Armin Nedjat
Zahnarzt, Implantologe
Champions-Implants GmbH | CEO | Geschäftsführer
Entwickler des MIMI®-Flapless-Verfahrens
ICOI Diplomate

www.champions-implants.com

Wir sind Champions

Mehr als 4.000 Kliniken, Zahnärzte und MKG-Chirurgen vertrauen auf

champions  implants



Dr. Ernst Fuchs-Schaller,
Bäch (CH)



Dr. Jens Sachau, Wiesentheid



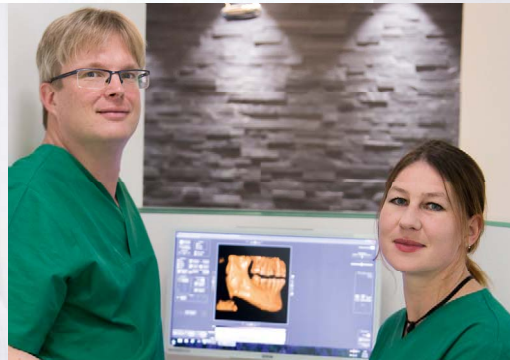ZÄ Ilka Partschefeld, Frankfurt



ZA Henning Tschirge, Gera



Dr. Petra Döhring, München



Dr. Dr. Dr. Oliver Seitz und Nicole Chambron, Hanau



Dr. Uwe Knauf, Siegen



Dr. Mariusz Musiol, Alsdorf



Dr. Bernd Kessler, Dättwil (CH)



Dr. Jens M. Plaul, Weimar



Dr. Timo Zenker, Seelow



Dr. Thomas Löffler, Kronach



ZA Stephen Andreas, Frankfurt



Implantologe Frank Schrader, Zerbst



Dr. Jorge Jensen, Vaihingen

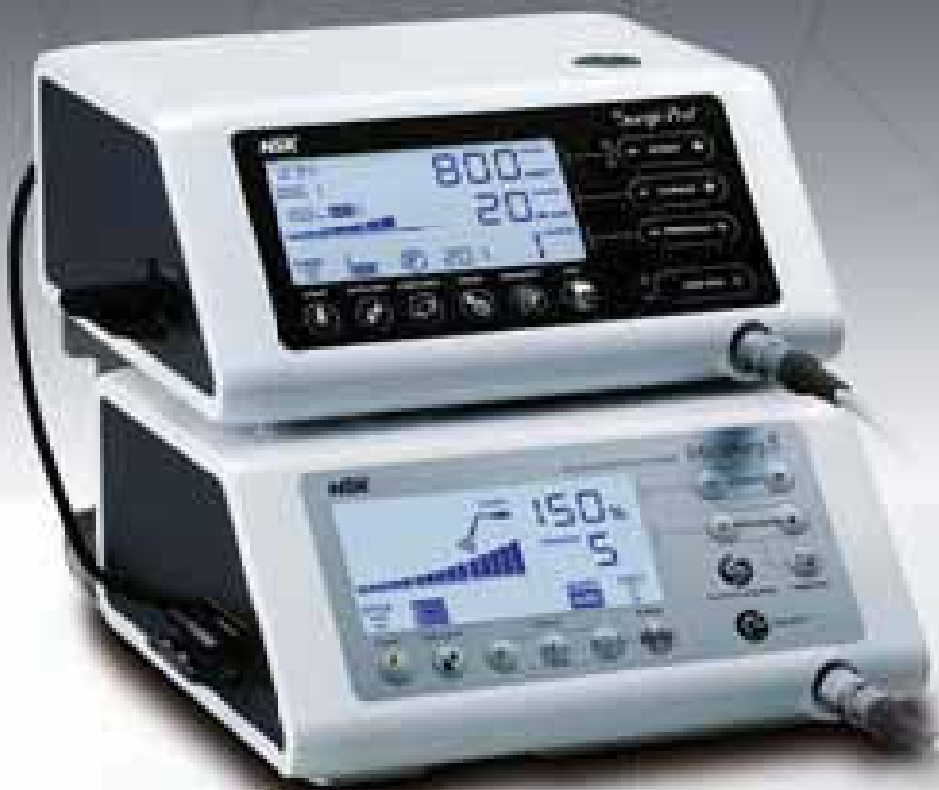champions-implants.com

NSK

CREATE IT.

SYNERGIE

für die IMPLANTOLOGIE



Surgic Pro

Chirurgisches Mikromotoren-System



VarioSurg 3


Ultraschall-Chirurgiesystem

AKTIONSPREISE

vom 01. September bis 30. Dezember 2015, z. B.

SPARPAKET S5

- Surgic Pro+D
- + Lichthandstück X-SG65L
- + sterilisierbarer Kühlmittelschlauch
- + VarioSurg 3 non FT
- + iCart Duo inkl. Link Kabel



8.999 €*
~~11.598 €*~~

Sparen Sie
2.599€



NSK Europe GmbH

TEL.: +49 (0)6196 77606-0 FAX: +49 (0)6196 77606-29
E-MAIL: info@nsk-europe.de WEB: www.nsk-europe.de

* Preis zzgl. ges. MwSt. Angebot gültig bis 31. Dezember 2015. Änderungen vorbehalten.



Sehr geehrte Leserinnen und Leser,

das Implantologie-Jahr 2015 neigt sich dem Ende entgegen. Im Jahresrückblick belegen die vielfältigen Aktivitäten der Deutschen Gesellschaft für Zahnärztliche Implantologie e.V. (DGZI) im In- und Ausland, dass unsere Fachgesellschaft sowohl die Kooperationspartner, die Ressourcen als auch die Ideen besitzt, um weiterhin das implantologische Fortbildungsgeschehen in Deutschland maßgeblich zu prägen. Zum einen sind die zahlreichen und schon frühzeitig in diesem Jahr ausgebuchten DGZI-Curricula als auch der abermals erfolgreiche internationale DGZI-Jahreskongress in seiner 45. Auflage (sic!) ein Beispiel dafür. Zum anderen zeugen sowohl der verjüngte und erweiterte DGZI-Vorstand, die Initiativen der DGZI-Studiengruppe New Generation of Oral Implantology als auch das völlig neu ausgerichtete Implantologie Journal (OEMUS MEDIA AG) vom permanenten Erfindungsreichtum und von der Veränderungsbereitschaft unserer Partner und der DGZI selbst.

DGZI – Jahresrückblick und Vorschau

Ein besonderes Anliegen war es in diesem Jahr einmal mehr, die Bedeutung der Zahntechnik für eine erfolgreiche Implantattherapie hervorzuheben. Der diesjährige 45. Jahreskongress der DGZI widmete sich denn auch thematisch der Schnittstelle Zahntechnik/Implantologie. Auch in diesem Jahr ist es uns erfreulicherweise gelungen, praxisnahe Erfolgskonzepte vorzustellen und Zukunftsprojekte zu analysieren und im Auditorium ergebnisoffen zu diskutieren. Erstmals fand die Prüfungen des „Tätigkeitsschwerpunktes Implantatprothetik – DGZI“ statt. Dieser durch die DGZI zertifizierte Tätigkeitsschwerpunkt ermöglicht es den Zahntechnikern, auf ihre ausgewiesenen implantatprothetischen Fähigkeiten mit einem Qualitäts- und Gütesiegel einer international anerkannten Fachgesellschaft hinzuweisen. Die seitens der Zahntechniker geforderte Möglichkeit der Außendarstellung gegenüber Zahnärzten und Patienten für eine qualitativ hochwertige Implantatprothetik konnte dadurch erfolgreich seitens der DGZI umgesetzt werden.

2016

Für das kommende Jahr freuen wir uns bereits auf die Teilnehmer unserer Fortbildungsreihen und unseres internationalen Jahreskongresses. Letzterer findet am 30. September/1. Oktober 2016 in München statt – es wird ein Oktoberfestkongress am letzten Wiesn-Wochenende. Die aktuellen Termine der DGZI-

Curricula erfahren Sie direkt auf unserer Homepage (www.dgzi.de) oder über unseren neueingerichteten Newsletter, den Sie ebenfalls über die Homepage abonnieren können.

Gleichzeitig möchte ich mich bei Ihnen für die zahlreich eingereichten Fachartikel in diesem Jahr bedanken und Sie bitten, auch 2016 für dieses inzwischen mit einer monatlichen Auflage von 15.000 Exemplaren frequenz- und auflagenstärkste implantologische Fachmedium in Deutschland einzureichen. Alle Artikel werden durch den wissenschaftlichen Beirat geprüft. Gleichsam zeichnet sich das Implantologie Journal dadurch aus, dass auch umstrittene Themen bei uns Gehör finden. Die lebendige und auch kontroverse Diskussion über bestimmte Sachthemen ist ein Bestandteil unseres Bemühens um die besten Therapieansätze in der implantologischen Praxis. Der Vorstand der DGZI wünscht Ihnen viel Freude bei der Lektüre des aktuellen Heftes, eine besinnliche Weihnachtszeit und einen guten Start in das neue Jahr.

[Infos zum Autor]



Ihr Prof. (CAI) Dr. Roland Hille
Vizepräsident der DGZI e.V.

Editorial

- 5 DGZI – Jahresrückblick und Vorschau
Prof. (CAI) Dr. Roland Hille

Fachbeitrag | Chirurgie

- 8 Sofortversorgung einer schmalen Schalltücke nach Extraktion
Dr. Stefan Hümmeke, Dr. Maren Kahle

Fachbeitrag | Parodontologie

- 14 Alveoläre Knochenneubildung nach geschlossener Taschentherapie
Prof. Dr. Peter Cichon

Fachbeitrag | Prothetik

- 22 Teleskopversorgungen – Individuelle Titanabutments als Primärkronen
Dr. Patric Renner

Fachbeitrag | Technologie

- 30 Das volldigitale Sofortprovisorium
Ulf Neveling

CME | DGZI Peer-reviewed



- 36 Die Bedeutung des Kieferknochenhalts beim Einsatz von Kurzimplantaten
Prof. Dr. Mauro Marincola, Paulo Coelho, DDS, PHD, Vincent J. Morgan, DMD, Prof. Andrea Cicconetti

Anwenderbericht | Chirurgie

- 42 Alveolenmanagement und Socket Preservation ohne KEM
Dr. med. dent. Kai R. Fischer

DGZI intern

- 46 DGZI will mit neuem Gütesiegel Maßstäbe für Zahntechniker setzen

- 48 DGZI-Fortbildungshighlight 2016 in München
Dr. Georg Bach

- 50 Studiengruppen & Geburtstage

Markt | Produktinformationen

- 60 Teamwork, Informationstransfer und digitale Zusammenarbeit
Ric Donaca, ZTM Christoph Bösing

Markt | Firmenporträt

- 66 30 Jahre Bicon – die Kleinen groß rausgebracht

Markt | Interview

- 70 Hygiene – Neues Kursformat tourt ab 2016 durch Deutschland
Carla Senf

- 74 University meets Practice

80 Übersicht | CME-Fachartikel

82 Übersicht | Webinare

Events

- 86 Live-OPs und Hands-on-Kurse mit europaweitem Publikum
- 87 IMCC 2015 – eine Superlative
- 88 Tausendundeine Überraschung bei der 9. Implantologie-Tagung
- 89 Implantologieforum Berlin 2015
- 90 Vorschau

CME | Live-Webinar



- 93 Webinar

52 Markt | Produktinformationen

76 News

94 Tipps

98 Termine/Impressum



Titelbild: Bicon Europe Ltd.



Das Implantologie Journal ist die offizielle Zeitschrift der Deutschen Gesellschaft für Zahnärztliche Implantologie e.V.

**CONELOG®
IMPLANTAT**

INKL. VERSCHLUSSSCHRAUBE

€ 154,- (ZZGL. MWST.)

PREISGARANTIE BIS 31.12.2017.
VERGLEICHEN LOHNT SICH.



BESSER CONELOG.

DAS BESTE KONISCHE IMPLANTATSYSTEM VON CAMLOG.

CONELOG® Implantate verfügen über einen selbsthemmenden Konus, die CAMLOG Indexierung mit drei Nuten im Implantat sowie korrespondierende Nocken am Abutment – zum Einbringen der Sekundärteile ohne Übertragungsschlüssel. CONELOG überzeugt durch Anwenderfreundlichkeit und erleichtert es, präzise und stabile Resultate zu erzielen. **Steigen Sie jetzt auf das beste konische Implantatsystem von CAMLOG um.**

Wir bieten Ihnen eine Partnerschaft auf Augenhöhe, volle Unterstützung und unser langjähriges Know-how, von dem Sie in der Praxis profitieren. Für weitere Informationen oder eine **kostenlose Test-OP** wenden Sie sich gerne an den CAMLOG Kunden-Service unter Telefon 07044 9445-100.



Birgit Schurz
Vertriebsmanagerin

Mike Reinhardt
Produktmanager Technischer
Service Implantologie

Die Sofortimplantation mit Sofortversorgung stellt für den Patienten eine ebenso attraktive wie für den Behandler herausfordernde therapeutische Option dar. Die Erzielung einer suffizienten primären Stabilität des Implantates ist hierzu unabdingbare Voraussetzung. Neben dem adaptierten chirurgischen Vorgehen spielt auch das Makrodesign des verwendeten Implantates eine entscheidende erfolgsrelevante Rolle. Im Falle schmaler Schaltlücken ist zur Wahrung der Mindestabstände zudem die Verwendung durchmesserreduzierter Implantate erforderlich.

Dr. Stefan Hümmeke
[Infos zum Autor]



Dr. Maren Kahle
[Infos zur Autorin]



Sofortversorgung einer schmalen Schaltlücke nach Extraktion

Dr. Stefan Hümmeke, Dr. Maren Kahle

Kasuistik

Bei der 26-jährigen Patientin ist der persistierende Milchzahn 63 nicht mehr er-

haltungsfähig (Abb. 1). Die angestrebte Sofortimplantation mit Sofortversorgung vermeidet sowohl Remodelationsvorgänge, die zu einer ästhetischen Kom-

promittierung der vorliegenden ästhetischen Gingivasituation führen würden, als auch die mit einer herausnehmbaren Interimsversorgung verbundene Komforteinschränkung.

Die dreidimensional bildgebende DVT-Diagnostik erlaubt eine genaue Analyse der lokalen anatomischen Situation sowohl in Bezug auf das vorhandene Knochenangebot, Breite der Lücke und etwaig konvergierende Nachbarzahnwurzeln und ermöglicht so die Durchführung des Eingriffs mit höchstmöglicher Sicherheit und Vorhersagbarkeit. Aufgrund der schmalen Lückenbreite ist die Verwendung eines Implantates (NobelActive 3.0, Nobel Biocare) mit 3 mm Durchmesser vorgesehen. Seine Makrogeometrie mit konischem Kern und weit auslandenden Gewindeflanken führt bei adäquatem operativen Vorgehen auch bei diesem dünnen Durchmesser mit hoher Sicherheit zu der für die angestrebte Sofortversorgung notwendigen primären Stabilität.

Implantatauswahl

Um die gewünschten Anforderungen zu erfüllen, ist das oben genannte Implantat das System unserer Wahl. Dieses durchmesserreduzierte Implantat in der

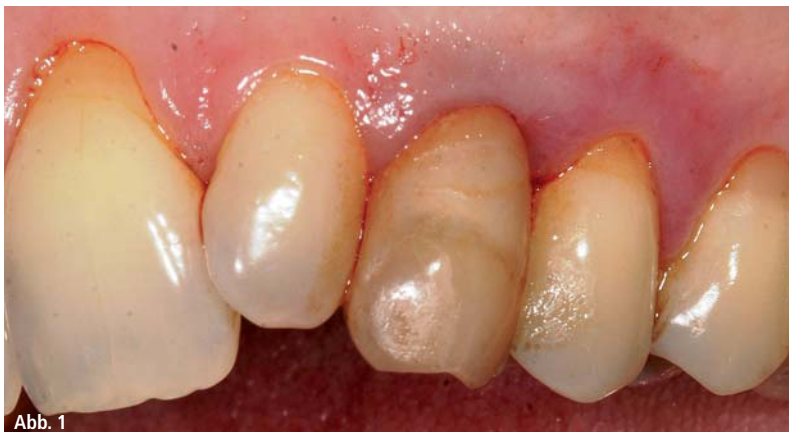

Abb. 1

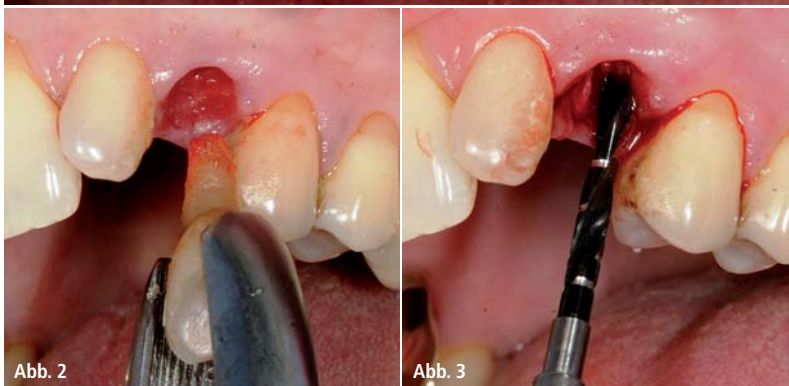


Abb. 2

Abb. 3

Abb. 1: Nicht erhaltungsfähiger 63 nach Injektion mit lokal insuffizienter Mundhygiene. – **Abb. 2:** Schonende Extraktion des partiell resorbierten Zahnes 63. – **Abb. 3:** Initiale Implantatbettauflbereitung in ganzer Länge mit dem 2,2-mm-Pilotbohrer.

Mehr als Primärstabilität. Der neue konische Standard.



Die perfekte Symbiose von Design, Material und Oberfläche –
das Straumann® Bone Level Tapered Implantat:

- Roxolid® Material – Reduziert die Invasivität mit kleineren Implantaten
- SLActive® Oberfläche – Entwickelt für maximalen Behandlungserfolg und Vorhersagbarkeit
- Apikal konisch – Exzellente Primärstabilität selbst bei beeinträchtigten Knochenverhältnissen
- CrossFit® Verbindung – Vereinfachte Handhabung, bekannt vom Bone Level System

www.straumann.de
Telefon: 0761/4501 333

In Kombination mit:



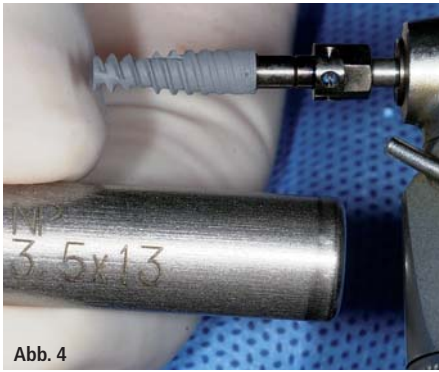

Abb. 4

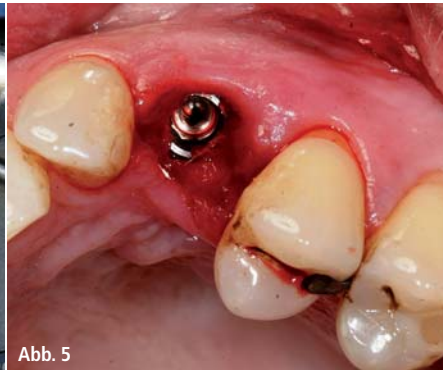


Abb. 5

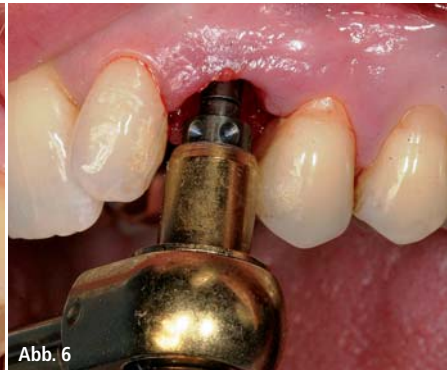

Abb. 6

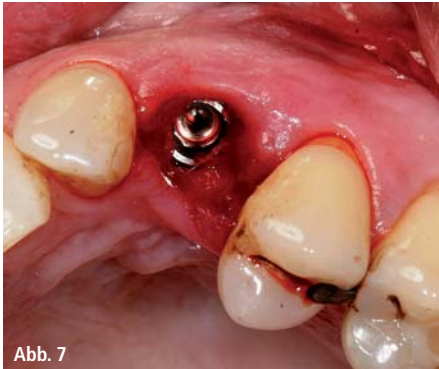

Abb. 7

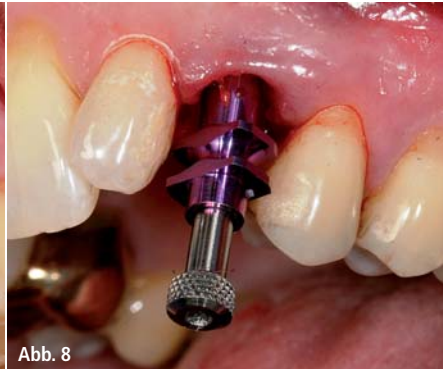

Abb. 8

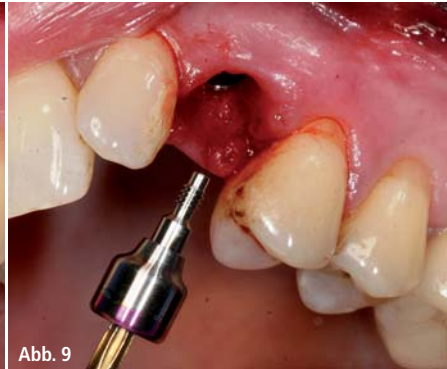


Abb. 9

Abb. 4: NobelActive Implantat (NP 3,5x13 mm) mit spezifischem Gewindedesign zur sicheren Erzielung suffizienter Primärstabilität. – **Abb. 5:** Maschinelle Insertion zur präzisen Führung des NobelActive Implantates. – **Abb. 6:** Finale Implantatpositionierung und Drehmomentkontrolle mit der Handratsche. – **Abb. 7:** Implantatpositionierung 3 mm unterhalb des Gingivasaums zur Ermöglichung eines harmonischen Emergenzprofils. – **Abb. 8:** Abdruckpfosten zur Pick-up-Technik in situ. – **Abb. 9:** Gingivaformer (5x5 mm) zum Verschluss bis zur Eingliederung der Interimskrone.

Größe 3,5 x 13,0 mm weist im enossalen Teil einen konischen Kern mit weit ausladenden Gewindeflanken auf. Als klinisch relevante Konsequenz resultiert

hieraus ein Osteotomeffekt, der eine unterdimensionierte Implantatlageraufbereitung und eine sicher zu erzielende sehr hohe primäre Stabilität von >45 Ncm ermöglicht. Der umgedreht konische Kopf bietet insbesondere in kleinen Schaltlücken Platz für die Weichgewebskonfiguration um die prothetische Rekonstruktion.

fischen zweiten Stufenbohrer mit einem Durchmesser von 2,4/2,8 mm aufbereitet. Für die gesamte Implantatlageraufbereitung werden also lediglich zwei Bohrer benötigt, was ein sehr zügiges und somit wenig belastendes atraumatisches Vorgehen bedeutet.

Die Insertion des für seine sicher zu erzielende hohe Primärstabilität bekannten NobelActive Implantates (Abb. 4) erfolgt aufgrund der besonders präzisen Führung zunächst maschinell (Abb. 5). Die finale Positionierung wird dann aber mit der bis 70 Ncm drehmomentkalibrierten Handratsche durchgeführt, da so eine noch genauere Fixierung der Insertionstiefe möglich ist (Abb. 6).

Dank der unterdimensionierten Aufbereitung und des spezifischen zu einem Osteotomeffekt führenden Makrodesigns der Implantate kann eine suffiziente Primärstabilität mit einem Insertionsdrehmoment von ca. 45 Ncm sicher erzielt werden. Zur Ermöglichung eines harmonischen Emergenzprofils wird bei der Insertionstiefe darauf geachtet, dass die Implantatschulter 3 mm unterhalb des Gingivasaums zu liegen kommt (Abb. 7).

Chirurgisches Vorgehen

Die Extraktion des im Bereich der Wurzel bereits deutlich resorbierten Zahnes 63 erfolgt nach Lösung des parodontalen Ligaments durch schonende Luxationsbewegungen mithilfe einer Zange (Abb. 2). Die sorgfältige Sondierung der Extraktionsalveole stellt eine circumferente Knochenwandung sicher, sodass auf eine weitere Lappenbildung mit Exposition des Alveolarfortsatzes und störender Narbenbildung verzichtet werden kann. Die Aufbereitung des Implantatlagers erfolgt mit dem 2,0 mm-Spiralbohrer in ganzer Länge leicht palatinal exzentrisch in der Extraktionsalveole (Abb. 3). Nur im oberen Drittel wird nachfolgend mit dem systemspezi-

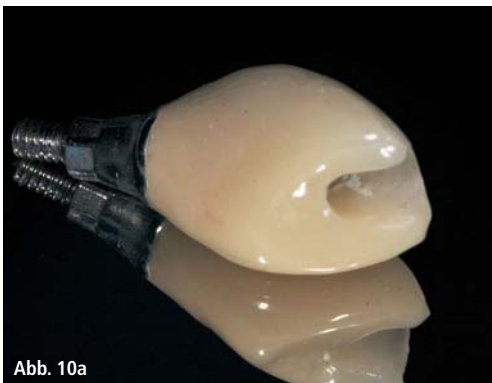


Abb. 10a

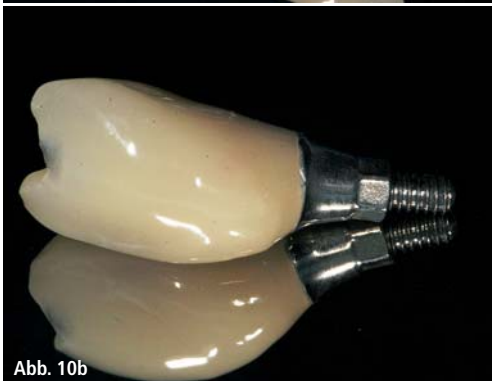

Abb. 10b

Abb. 10a und b: Direkt okklusal verschraubte Sofortkronen.



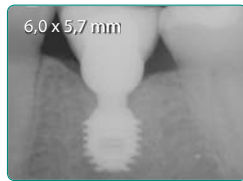
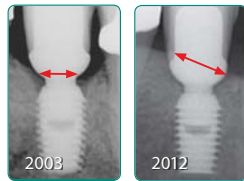
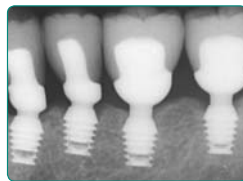
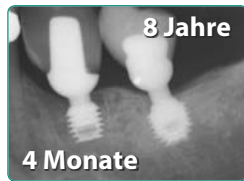
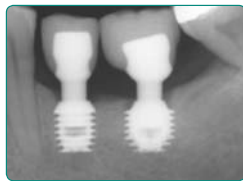
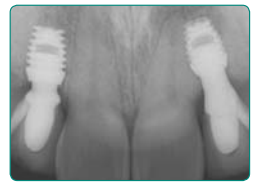
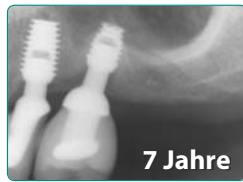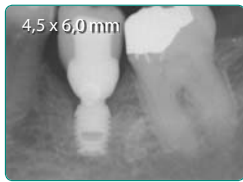
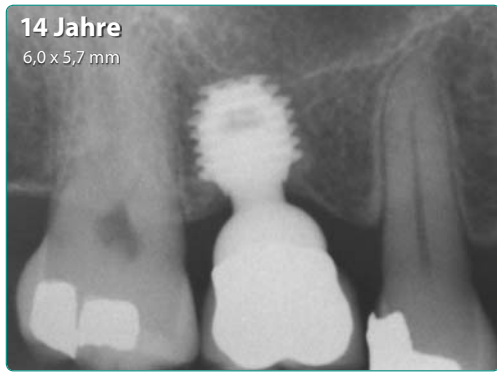
bicon®

DENTAL IMPLANTS

Seit 1985 » Einfach. Berechenbar. Wirtschaftlich.



SHORT™ IMPLANTS



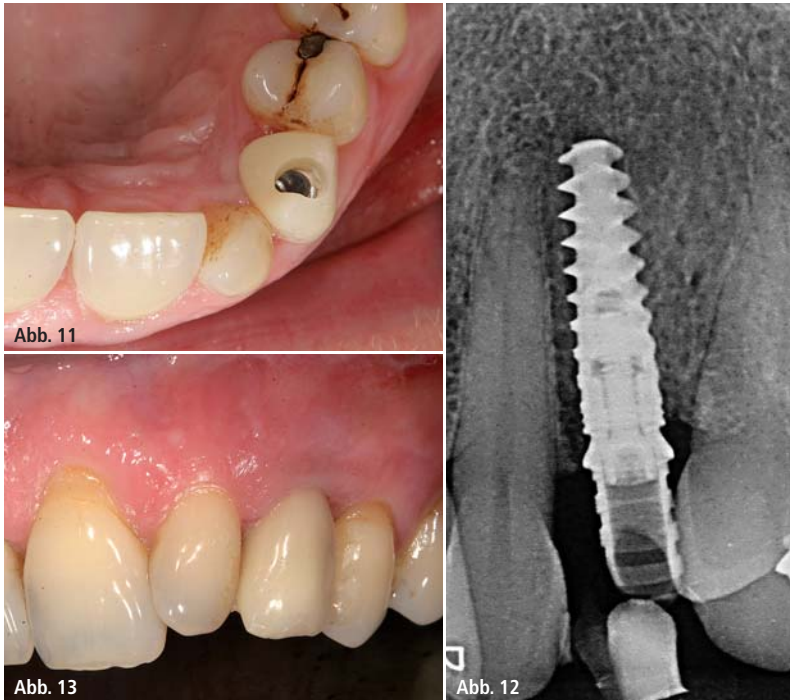


Abb. 11: Sofortkrone Ansicht von okklusal vor Verschluss mit Komposit. – **Abb. 12:** Radiologische Kontrolle der Implantatpositionierung und Passung der Sofortkrone nach Verschluss mit Komposit. – **Abb. 13:** Harmonische Rehabilitation der Zahnreihe durch provisorische Sofortkrone.

Für die intraoperative Abdrucknahme wird anschließend der „Open Tray“ Abformpfosten mit seinen kräftigen Retentionselementen eingesetzt (Abb. 8). Mit einem konfektionierten, individuell perforierten Kunststofflöffel wird dann nach der Pick-up-Technik die Abformung (Impregum™, 3M ESPE) für die provisorische Sofortversorgung durchgeführt.

Bis zur Eingliederung der Interimskrone wird das Implantat mit einem Gingivaformer der Dimension 5x5mm verschlossen (Abb. 9).

Provisorische Sofortversorgung

Innerhalb von 24 Stunden fertigt das Labor eine auf Implantatniveau direkt okklusal verschraubte provisorische Krone an (Abb. 10a und b). Die direkte Verschraubung bietet Vorteile in mehrerer Hinsicht. So ist die Eingliederung extrem rationell möglich. Zementkomplikationen, wie sie gerade bei Sofortversorgung im frischen Operationsareal mit nur locker anliegendem Weichgewebe resultieren können, sind ausgeschlossen (Abb. 11). Die Krone lässt sich jederzeit kontrolliert wieder entfernen, ohne eine spontane Lockerung, wie sie bei provi-

sorisch zementierten Kronen häufig resultiert, zu riskieren. Zu beachten ist, dass sämtliche hier eingesetzten Prothetikschrauben mit einem Drehmoment von maximal 15 Ncm angezogen werden dürfen. Der Verschluss der okklusalen Zugangskavität erfolgt nach Anzug der Prothetikschraube mit 20 Ncm mit Komposit.

Die radiologische Kontrolle zeigt die zentrale Positionierung des Implantates und den exakten Sitz der provisorischen Krone auf dem Implantat (Abb. 12). Klinisch fügt sich die provisorische Sofortkrone harmonisch in die Zahnreihe ein und führt zu einer Stützung und Prävention der Weichgewebe speziell im Bereich der Papillen (Abb. 13).

Ausblick: Definitive prothetische Versorgung

Die definitive Versorgung ist nach einer Konsolidierungsphase von ca. drei bis vier Monaten vorgesehen. Bis dahin wird die provisorische Krone nicht abgenommen. Zum Zeitpunkt der definitiven Versorgung bestehen dann sicher konsolidierte und konstante Verhältnisse im Bereich des Weichgewebes, an die sich dann eine ebenso direkt ver-

schraubte, nach Procera CAD/CAM-Technologie hergestellte, individuell verblendete Zirkonkrone in optimaler Weise anpassen lässt.

Zusammenfassung

Der nachvollziehbare Wunsch der Sofortversorgung stellt besondere Ansprüche an Planung, operative Technik und das verwendete Implantatsystem, besonders bei einem geringen Platzangebot. Die dreidimensional, präoperativ bildgebende Diagnostik erlaubt eine optimale Nutzung des lokal vorhandenen Knochenangebotes unter Vermeidung accidenteller Beschädigung von ggf. konvergierenden Nachbarzahnwurzeln.

Bei der Erzielung der zur Sofortversorgung notwendigen primären Stabilität spielt neben der knochenadaptierten operativen Technik auch das Makrodesign des verwendeten Implantates eine erfolgsrelevante Rolle. Das hier benutzte Implantat erlaubt auch im reduzierten Durchmesser von 3,0 mm aufgrund seines spezifischen Gewindedesigns und seines immanenten Osteotomeffektes diese hohe Primärstabilität mit hoher Vorhersagbarkeit. Aufgrund des deutlich vereinfachten Handlings der verfahrensbedingt geringeren Komplikationsmöglichkeiten stellen direkt okklusal verschraubte Kronen eine optimale Sofortversorgungsmöglichkeit mit hoher Patientenakzeptanz dar.

Kontakt

Dr. Stefan Hümmeke
Dr. Maren Kahle
 OCOS – Oralchirurgisches
 Centrum Osnabrück
 Fachzahnärzte für Oralchirurgie
 Hans-Wunderlich-Straße 5
 49078 Osnabrück
 info@ocosnet.de
 www.ocosnet.de



Folgen Sie der natürlichen Form

OsseoSpeed™ Profile EV – Einzigartiges Implantat für den schräg atrophierten Kieferkamm

Das OsseoSpeed Profile EV ist so geformt, dass beim schräg atrophierten Kieferkamm der vorhandene Knochen effizient genutzt werden kann.

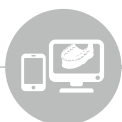- Ermöglicht einen 360°-Knochenerhalt
- Hervorragende Weichgewebsästhetik
- Kann eine Augmentation vermeiden
- One-position-only: Alle ATLANTIS- und indexierten Komponenten lassen sich in nur einer Position einsetzen

Das OsseoSpeed Profile EV-Implantat ist ein essenzieller Bestandteil des neuen ASTRA TECH Implant System™ EV und wird durch den einzigartigen ASTRA TECH Implant System BioManagement Complex unterstützt.

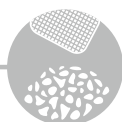
Weitere Informationen finden Sie unter
www.jointheev.de



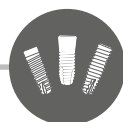STEPPS™



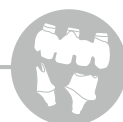SIMPLANT™



SYMBIOS™



ANKYLOS™




ATLANTIS™

**ASTRA TECH
IMPLANT SYSTEM**

XiVE

Das ideale Ziel der Parodontitistherapie ist die Ausheilung der Defekte mit einem Gewebe, das sowohl morphologisch als auch funktionell den verloren gegangenen Strukturen entspricht.



Alveoläre Knochenneubildung nach geschlossener Taschentherapie

Prof. Dr. Peter Cichon

Durch verschiedene regenerative Verfahren (zellokklusive Barrieremembranen, Verwendung von Knochenersatzmaterialien oder biologische Schmelz-Matrix-Proteine) ist eine Rekonstruktion von periodontalem Ligament, Zement und Alveolarknochen möglich. Diese Verfahren sind mit mehr oder weniger aufwendigen chirurgischen Eingriffen verbunden.

Es soll in diesem Beitrag anhand von Fallbeispielen gezeigt werden, welche Heilungsergebnisse nach einer geschlossenen Taschentherapie erreicht werden können und ob diese zur Erhaltung eines dauerhaften parodontalen Gesundheitszustandes ausreichend sind.

Behandlung entzündlicher Parodontalerkrankungen

Die marginale Parodontitis ist eine Entzündung des Zahnhalteapparats mit einem Verlust von zahntragenden Strukturen (AAP, 2000a). Sie ist das Ergebnis

eines gestörten Gleichgewichtes potenzieller pathogener Mikroorganismen und der lokalen sowie systemischen Abwehrmechanismen (Offenbacher, 1996; Page & Kornman, 1997). Die Behandlung der chronischen Parodontitis besteht in einer Reduktion der pathogenen Mikroflora mit dem sofortigen Ziel, die Progression der Erkrankungen aufzuhalten und ein Wiederaufflammen der chronischen Entzündung zu verhindern. Eine erfolgreiche Parodontalbehandlung ist verbunden mit einer deutlichen Reduzierung der Erkrankungsaktivität und einer Stabilisierung oder dem Gewinn von klinischem Attachment.

Behandlungsabläufe

Die Therapie von Parodontitiden gliedert sich in drei eng miteinander verbundene Abschnitte: die antiinfektiöse Therapie (Hygienephase und subgingivales Debridement), die unterstützende Parodontistherapie (UPT) und, falls notwendig,

die weiterführende Parodontalchirurgie (AAP, 2000a).

Die antiinfektiöse Therapie

Die Initialtherapie oder Hygienephase der chronischen Parodontitis umfasst die Entfernung der supragingivalen Hart- und Weichablagerungen (inklusive der Instruktion zu einer adäquaten Mundhygiene sowie der Beseitigung kariöser Defekte und iatrogener Plaqueretentionsstellen). Danach schließt sich die geschlossene (konservative) PAR-Therapie (Taschentherapie) an, die aus einer instrumentellen Reinigung und Glättung der Wurzeloberflächen besteht (Deep Scaling und Root Planing).

Bei bestimmten Patientengruppen (Patienten mit einem reduzierten Allgemeinbefund oder Abwehrsystem, Rauchern) (Landi et al., 1997; Slots & Rams, 1991), bei aggressiven Formen der Erkrankung (Schenkein & Van Dyke, 1994) oder bei einer persistierenden subgingivalen Keimflora (Renvert et al., 1990)

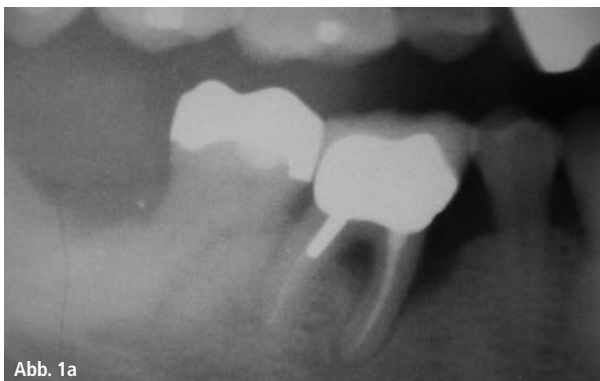


Abb. 1a

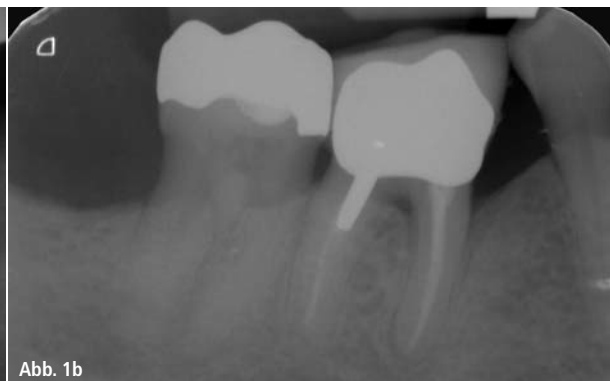

Abb. 1b

Abb. 1a und b: Furkation Klasse II und zweiwandige Knochentasche mesial Zahn 46 bei einem 59-jährigen Patienten mit Diabetes Typ II vor und zwei Jahre nach geschlossener Taschentherapie und adjuvanter systemischer Antibiotikatherapie (Amoxicillin und Metronidazol).

This is




Ihr Leistungsplus: iSy® All-in-Sets

- + Implantat
- + Einpatienten-Formbohrer
- + Implantatbasis
- + Verschlusskappe
- + Gingivaformer
- + Multifunktionskappen
- + Preisgarantie bis 31.12.2017
- + Exzellenter Service

99,- €

zzgl. gesetzlicher MwSt.
beim Kauf eines 4er-All-in-Sets



Warum 99 Euro günstiger sind als 59 Euro.

iSy ist das preiswerte Qualitätssystem von CAMLOG. Es ist schlank, flexibel und überzeugt in der Praxis mit einfacher Handhabung, effizientem Workflow und einem unschlagbaren Preis-/Leistungsverhältnis. Die iSy All-in-Sets sind ein echtes Leistungsplus und enthalten viele Teile, die Sie sonst zukaufen müssten. **Bei iSy ist mehr für Sie drin. Mehr Qualität. Mehr Service. Mehr Leistung.** Entdecken Sie iSy und erfahren Sie, warum 99 Euro günstiger sind als 59 Euro.

Telefon 07044 9445-100, www.isy-implant.de.

DEDICAM®
PROSTHETICS

CAD/CAM ready

kann die mechanische Therapie durch eine systemische oder lokale antimikrobielle Therapie unterstützt werden (AAP, 2000c; AAP, 2004; Haffajee, 2003; Eickholz, 2008).

Eine gute persönliche Belagskontrolle und eine regelmäßig durchgeführte Nachsorgetherapie sind essenziell für den dauerhaften Erfolg parodontaler Behandlungen (Nyman et al., 1975; Dahlen et al., 1992). Nach Abschluss der Taschentherapie wird in bestimmten Recallintervallen die Erhaltungstherapie oder unterstützende Parodontistherapie (UPT) durchgeführt (Lang et al., 2005). Durch regelmäßig durchgeführte Nachsorgesitzungen kann so der erreichte Sanierungsgrad möglichst langfristig stabilisiert werden. Die Frequenz der Recallsitzungen ergibt sich aus dem individuell ermittelten Risikoprofil (Lang & Tonetti, 2003).

Weiterführende Parodontalchirurgie

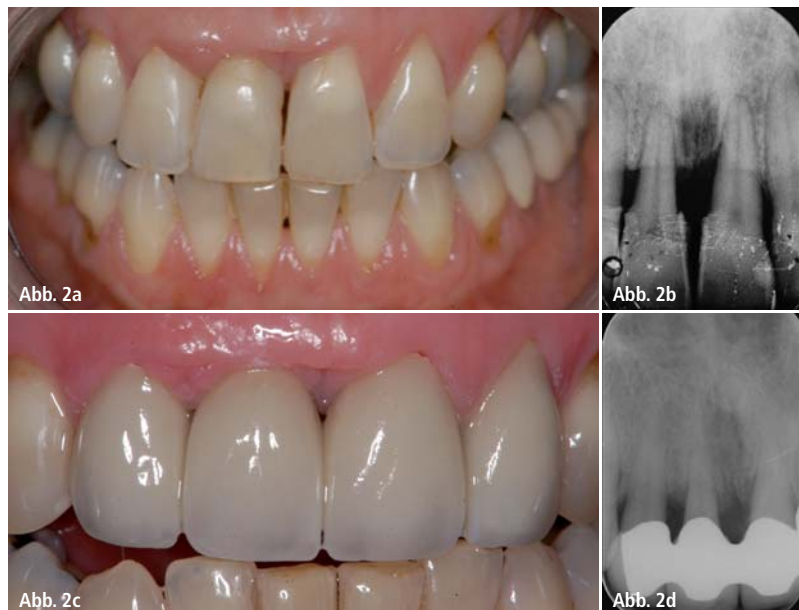
Ist es nicht möglich, durch die antiinfektiöse Therapie den parodontalen Gesundheitszustand nachhaltig zu stabilisieren, kann ein weiterführendes chirurgisches Vorgehen mit resektiven oder regenerativen Behandlungsmethoden indiziert sein, um die Erkrankungsprogression aufzuhalten und/oder die anatomischen Defekte zu verbessern (AAP, 2000b).

Heilungsmechanismen

Die parodontale Wundheilung ist ein komplexer Prozess mit koordinierten Interaktionen verschiedener immunologischer und rekonstruktiver Prozesse, bei der grundsätzlich drei Phasen unterschieden werden können:

- die Exudations- oder Inflamationsphase,
- die Proliferations- oder Granulationsphase und
- die Reparations- oder Reifungsphase (Johnstone et al., 2005; Lloyd-Jones, 2007).

Unmittelbar nach mechanischen parodontaltherapeutischen Maßnahmen kommt es durch die Verletzung der Blutgefäße zu Einblutungen und Bildung eines Blutpfropfes, welcher den trauma-



Behandlungsfall 1 (Abb. 2a–d): Fortgeschrittene Form einer generalisierten chronischen Parodontitis bei einer 35-jährigen Patientin mit hohem Zigarettenkonsum (> 20 p. d.). Klinischer und röntgenologischer Zustand im OK-Frontzahnbereich vor und 13 Jahre nach geschlossener Taschentherapie mit adjuvanter systemischer Antibiotikatherapie (Amoxicillin und Metronidazol) und prothetischer Versorgung der OK-Frontzähne mit verblockten Kronen.

tisierten Bereich schützt und die provisorische Matrix für weiter einwachsende Zellen bildet (Clark, 1996). Das entstandene Koagulum enthält außer den Erythrozyten, Thrombozyten, weißen Blutzellen und Wachstumsfaktoren Fibronectin und Fibrin, welches für den Zusammenhalt des Koagulums und für die Anheftung an die Wurzeloberfläche verantwortlich ist (Melcher, 1976). In dieser frühen Phase der Entzündung wird die Wunde gereinigt von Bakterien, Fremdkörpern und nekrotischen Gewebsanteilen durch neutrophile Granulozyten und Makrophagen. Diese Phase dauert normalerweise etwa zwei bis drei Tage.

Unter dem Einfluss von Wachstumsfaktoren (FGFs, TGFs- β und VEGFs) kommt es am Ende der Reinigungsphase zu einem Einstrom und zu einer Proliferation von Fibroblasten, Keratinozyten und Gefäßendothelzellen sowie zur Bildung einer amorphen Grundsubstanz, bestehend aus Fibrin, Fibronectin und Glykosaminoglykanen.

In der nachfolgenden Proliferations-/Granulationsphase (2. bis 12. Tag) wird durch die Synthese von extrazellulären Matrixproteinen und neuen Gefäßen die provisorische Matrix ersetzt durch ein Granulationsgewebe mit Glykosaminoglykanen, Proteoglykanen und struktu-

iertem Kollagen. Die in diesem Stadium der Wundheilung auftretenden Myofibroblasten (modifizierte Fibroblasten) enthalten kontraktile Fasern und sind verantwortlich für Kontraktion und Verkleinerung der Wundfläche.

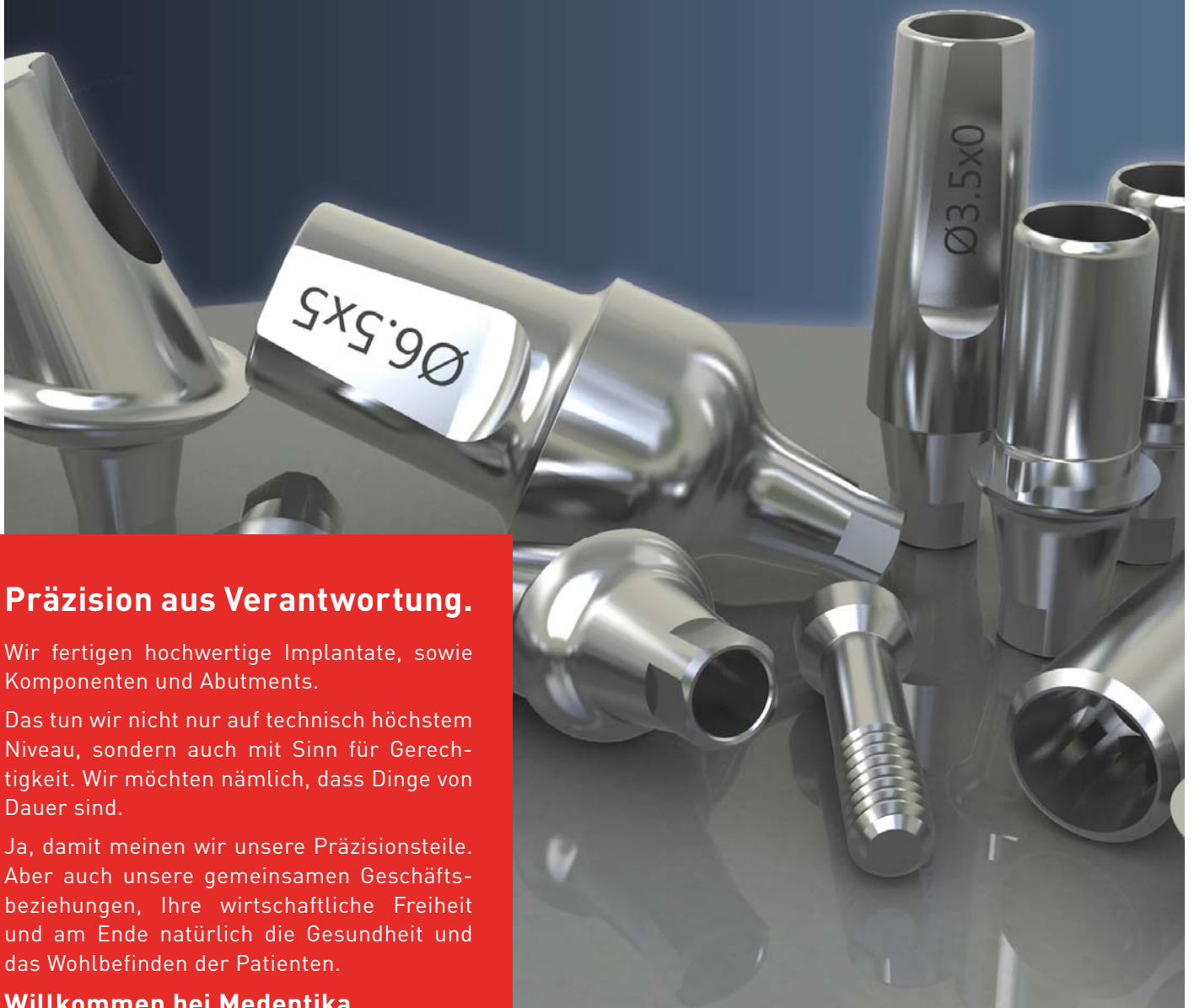In der abschließenden Reparationsphase der Wundheilung (4. bis 20. Tag) kommt es zu einer Reifung und Umbildung des neu gebildeten Granulationsgewebes mit einer Abnahme der Gefäßdichte und Myofibrillen und einer Epithelisierung der Wundoberfläche.

Nach einer (chirurgischen) Parodontitisbehandlung entsteht entweder ein Narbengewebe (Repair) oder es können verloren gegangene parodontale Strukturen mithilfe verschiedener Therapieverfahren wiederhergestellt (Regeneration) werden.

Repair

Wegen der hohen Umsatzraten des Saumepithels und des gingivalen Bindegewebes entsteht nach mechanischen Eingriffen an der Wurzeloberfläche (Deep Scaling und Root Planing) zunächst ein langes Saumepithel, das die gesamte bearbeitete Wurzeloberfläche bedeckt (Taylor & Campbell, 1972; Narayanan & Page, 1983). Gleichzeitig bildet sich ein neues Bindegewebe mit

»» Alles aus einer Hand –
Präzisionsprothetik für
alle gängigen
Implantatsysteme ««



Präzision aus Verantwortung.

Wir fertigen hochwertige Implantate, sowie Komponenten und Abutments.

Das tun wir nicht nur auf technisch höchstem Niveau, sondern auch mit Sinn für Gerechtigkeit. Wir möchten nämlich, dass Dinge von Dauer sind.

Ja, damit meinen wir unsere Präzisionsteile. Aber auch unsere gemeinsamen Geschäftsbeziehungen, Ihre wirtschaftliche Freiheit und am Ende natürlich die Gesundheit und das Wohlbefinden der Patienten.

Willkommen bei Medentika.

 **MEDENTIKA®**

parallel zur Wurzeloberfläche verlaufenden Fasern (Stahl et al., 1972; Nyman et al., 1980; Cole et al., 1980). Bei einem ungestörten Heilungsverlauf kann sich nach einigen Monaten das Saumepithel proliferativ bis zum verbleibenden Restdesmodont ausdehnen, oder es legt sich auf einen Teil der gereinigten Wurzeloberfläche eine Bindegewebsschicht, die allerdings nicht mit dem Zement verwächst. In beiden Fällen kann sich im apikalen Teil der Wunde teilweise neuer Alveolarknochen mit Fasereinbau bilden (Schröder, 1996).

Parodontale Regeneration

Das ideale Ziel parodontal(-chirurgischer) Maßnahmen ist die vollständige Wiederherstellung verloren gegangener parodontaler Strukturen mit der Neubildung eines morphologisch und funktionell identischen Gewebes (neues Zement, neues periodontales Ligament und neuer Alveolarknochen) (Polimeni 2006). Zu den gängigen und bewährten Therapieverfahren zur parodontalen Regeneration zählen die gesteuerte Geweberegeneration (Guided Tissue Regeneration/GTR) mithilfe zelloklusiver Membranen (ggf. mit der Stabilisierung durch Knochersatzmaterialien) und die Applikation biologisch aktiver Substanzen wie die Schmelz-Matrix-Proteine (Emdogain®). Beide Verfahren sind verbunden mit mehr oder weniger aufwendigen chirurgischen Eingriffen (Lappen-OP) und – besonders bei fortgeschrittenen Defekten – nicht immer vorhersagbar.

Heilungsvorgänge nach konventioneller (geschlossener) Taschentherapie

In der Regel gelingt es, durch eine geschlossene Taschentherapie (ggf. in Verbindung mit einer adjuvanten systemischen oder lokalen antimikrobiellen Medikation) die akuten Entzündungserscheinungen zu beseitigen und eine weitere Erkrankungsprogression aufzuhalten. Nach konventioneller nichtchirurgischer Parodontaltherapie entsteht immer ein neues Attachment, bestehend aus einem langen Saumepithel und kollagenreichem Bindegewebe (Listgarten & Rosenberg, 1979), und ent-

spricht per definitionem einem Repair (Caton & Nyman, 1980; Caton et al., 1980). Eine parodontale Regeneration (mit der Bildung eines neuen Zementes, Desmodonts und Alveolarknochens) ist gar nicht oder nur als Teilregeneration des Restdesmodonts möglich (Schröder, 1996).

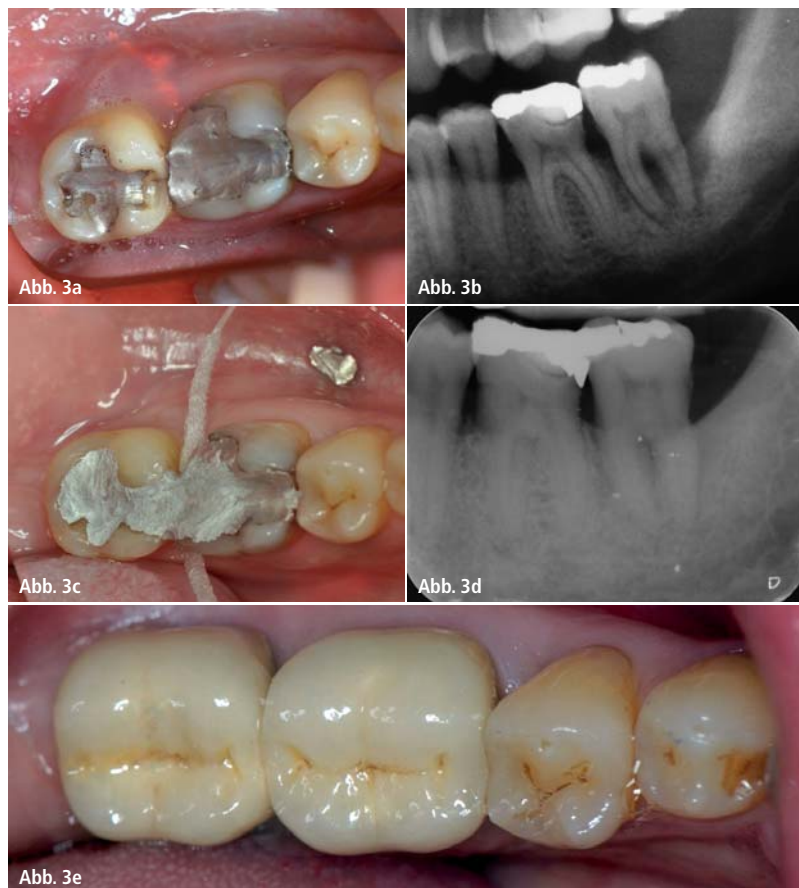In einigen Fällen können jedoch auch nach einer nichtchirurgischen Taschentherapie Defektauffüllungen röntgenologisch nachgewiesen werden (Abb. 1a und b). Anhand von Behandlungsfällen sollen die Neubildungen des Alveolarknochens gezeigt und diskutiert werden.

Defektauffüllungen nach geschlossener Taschentherapie

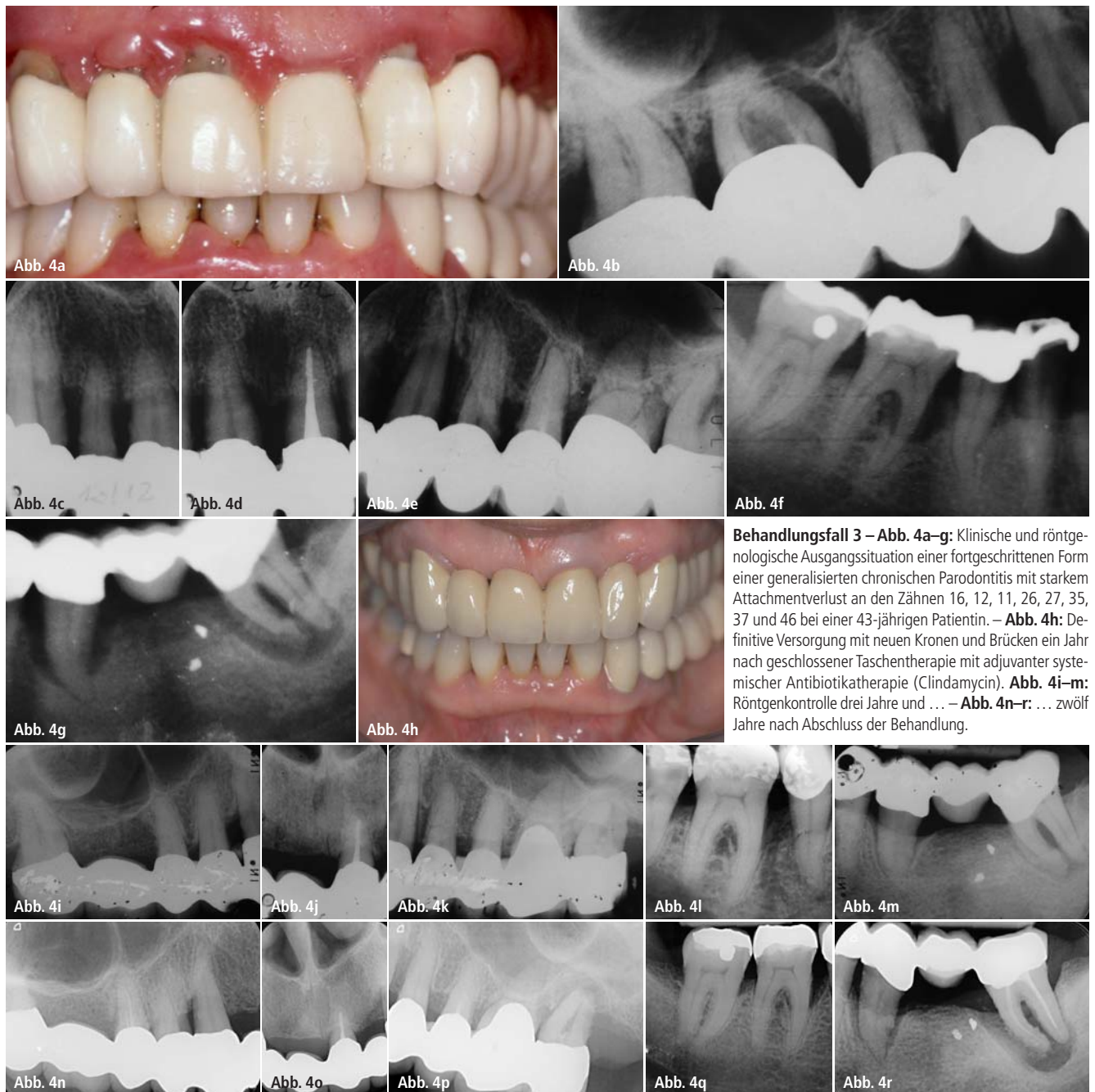In den vier Behandlungsfällen konnten entsprechend der Defektmorphologie

mehr oder weniger stark ausgeprägte Knochenneubildungen nachgewiesen werden. Bis auf drei Zähne (Zahn 27, 37 und 35 im 3. Behandlungsfall) konnten die gewonnenen Knochenformationen über einen Beobachtungszeitraum von 5 Jahren (Behandlungsfall 2), 9 Jahren (Behandlungsfall 4), 12 Jahren (Behandlungsfall 3) und 13 Jahren (Behandlungsfall 1) erhalten werden.

Sie sind das Produkt von Osteoblasten, die sich unter dem Einfluss von Wachstumsfaktoren (PDGFs, BMPs) (Lynch et al., 1987; Boyan et al., 1994) aus Progenitorzellen des periodontalen Ligamentes (periodontal ligament-derived stem cells) (McCulloch & Melcher, 1983; Bartold & Narayanan, 1998; Isaka et al., 2001; Chen et al., 2006) und mesenchymalen Stammzellen des Knochenmarks (bone marrow stromal stem cells) ent-



Behandlungsfall 2 (Abb. 3a–e): Taschenabszess, starker Attachmentverlust sowie Lockerung und Elongation Zahn 37. – **Abb. 3a und b:** Klinische und röntgenologische Ausgangssituation Zahn 37 mit akuten Entzündungserscheinungen (bukkal) und starkem Attachmentverlust (Furkation Klasse II) bei einem 40-jährigen Patienten. – **Abb. 3c:** Präoperative okklusale Adjustierung und Schienung des stark gelockerten Zahnes 37 (Grad III) durch einen Verbund mit Zahn 36 mithilfe eines individuell gegossenen Metallbarrens und AgAm-Füllungen. – **Abb. 3d:** Röntgenkontrollaufnahme zwölf Monate nach geschlossener Taschentherapie und lokaler Antibiotikatherapie mit einer Chlortetracyclin HCl-haltigen Paste (Aureomycin®). – **Abb. 3e:** Zustand fünf Jahre nach der geschlossenen Taschentherapie und prothetischer Versorgung der Zähne 36 und 37 mit Kronen.



Behandlungsfall 3 – Abb. 4a–g: Klinische und röntgenologische Ausgangssituation einer fortgeschrittenen Form einer generalisierten chronischen Parodontitis mit starkem Attachmentverlust an den Zähnen 16, 12, 11, 26, 27, 35, 37 und 46 bei einer 43-jährigen Patientin. – **Abb. 4h:** Definitive Versorgung mit neuen Kronen und Brücken ein Jahr nach geschlossener Taschentherapie mit adjuvanter systemischer Antibiotikatherapie (Clindamycin). **Abb. 4i–m:** Röntgenkontrolle drei Jahre und ... – **Abb. 4n–r:** ... zwölf Jahre nach Abschluss der Behandlung.

wickelt haben (Hasegawa et al., 2006; Hynes et al., 2012).

Der günstige Heilungsverlauf bei den beschriebenen Behandlungsfällen lässt sich durch:

1. eine erfolgreich durchgeführte anti-infektiöse Therapie,
2. eine gute Plaquekontrolle,
3. eine ungestörte Wundheilung und
4. günstige Heilungsvoraussetzungen erklären.

Ad 1

Das supra- und subgingivale Debridement wurde sowohl mit Handinstru-

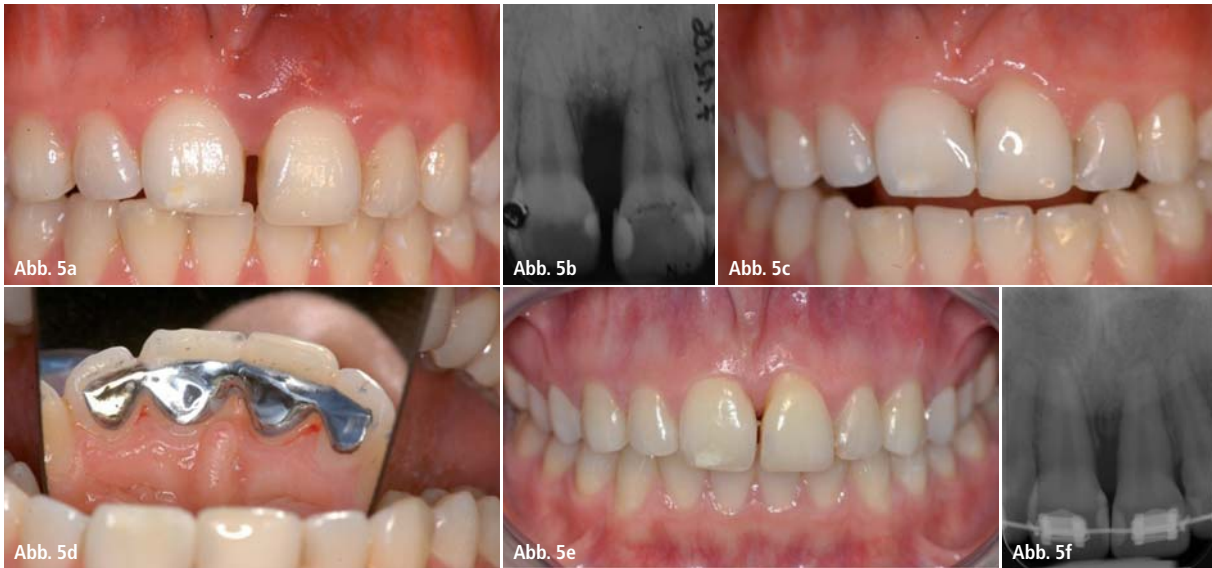menten (Gracey-Küretten) als auch mit Ultraschall-Scalern durchgeführt. Bei einer ungünstigen Morphologie der Defekte (tiefe Taschen, Furkationsbefall) erwies sich der Einsatz der graziilen Ultraschallansätze dem von Handinstrumenten als überlegen (Dragoo, 1992; Takacs et al., 1993). Bei allen vier Behandlungsfällen wurden adjuvant Antibiotika systemisch oder lokal verabreicht.

Ad 2

Alle Patienten haben eine gute Zahnpflege und erscheinen regelmäßig zu den Kontrollterminen.

Ad 3

Eine wichtige Voraussetzung für die os-säre Regeneration war eine ungestörte Wundheilung. Elongationen und/oder okklusale Interferenzen wurden (nach Modellanalyse) beseitigt, gelockerte Zähne mithilfe von individuell gegossenen Schienen an die Nachbarzähne adhäsiv fixiert. So konnte die fibrinöse Adhäsion des Koagulums an der Wurzeloberfläche in der frühen Phase der Wundheilung erhalten und eine apikale Migration von gingivalen Epithelzellen (?) und eine Reinfektion der Wunde verhindert werden (Linghorne & O'Connell,



Behandlungsfall 4 (Abb. 5a–f): Akute Tascheninfektion und starker vertikaler Einbruch Zahn 21 mesial bei einer 19-jährigen Patientin. – **Abb. 5a und b:** Klinische und röntgenologische Ausgangssituation bei Behandlungsbeginn. – **Abb. 5c und d:** 2 Jahre nach Taschentherapie mit adjuvanter systemischer Antibiotikatherapie (Amoxicillin und Metronidazol), okklusaler Adjustierung, Odontoplastik und Schienung des Zahnes 21. – **Abb. 5e:** Zustand nach Abschluss der kieferorthopädischen Behandlung (Intrusion des Zahnes 21). – **Abb. 5f:** Röntgenkontrollaufnahme neun Jahre nach Behandlungsbeginn.

1950; Polson & Proye, 1983; Wikesjö et al., 1992).

Ad 4

Nicht alle Menschen reagieren gleich auf eine Parodontitistherapie (Offenbacher et al., 2008). So kann der Heilungsverlauf – ebenso wie die Entstehung und der Verlauf der Erkrankung – durch verschiedene Faktoren günstig oder ungünstig beeinflusst werden. Dazu zählen die genetische Prädisposition, der gesundheitliche Allgemeinzustand sowie Lebensgewohnheiten (Michalowicz et al., 2000; Schenkein, 2002; Page & Kornman, 1997).

Kritische Bewertung

Die röntgenologisch nachweisbaren Knochenneubildungen sind nach geltenden Vorstellungen der parodontalen Wundheilung nicht über den Faserapparat des periodontalen Ligamentes mit den Wurzeloberflächen verbunden und daher nicht Ausdruck eines neu gebildeten Zahnhalteapparates (Polson & Heijl, 1978).

Eine endgültige Beurteilung, ob es sich hierbei um eine echte parodontale Regeneration mit inserierenden kollagenen Fasern oder um ein Repair mit einem langen epithelialen Attachment zwischen der Wurzeloberfläche und dem

neugebildeten Alveolarknochen handelt, ist weder klinisch noch radiologisch, sondern nur histologisch möglich.

Dabei stellt sich die Frage, ob die Stabilisierung des Knochenniveaus – trotz einer möglichen Epithelschicht auf der Zahnwurzel – nicht doch eine gute Voraussetzung für eine längerfristige Gesunderhaltung parodontaler Strukturen bildet. Die wiederaufgetretenen Knochendefekte im Bereich der Zähne 27, 37 und 35 im 3. Behandlungsfall müssen als Entwicklungen bewertet werden, die durch eine hormonelle Veränderung (Menopause) (Daniell, 1983; Grodstein et al., 1996) zwar erklärt, aber durch eine frühzeitigere (röntgenologische) Diagnose und therapeutisches Eingreifen unter Umständen hätten vermieden werden können.

Schlussfolgerung für die Praxis

- Im Rahmen einer systematischen Parodontalbehandlung sollten Zähne mit einer verstärkten Lockerung zum Schutz des postoperativen Koagulum durch geeignete (ggf. gegossene) Schienen stabilisiert werden.
- Die Beurteilung eines Erfolges oder Misserfolges einer antiinfektiösen Therapie sollte im Verlauf eines angemessenen Zeitraumes erfolgen. Erst nach einer genügend langen Beob-

achtungszeit sollte bei einem negativen Verlauf entschieden werden, ob und welche weiterführenden chirurgischen Behandlungen notwendig sind.

- Chirurgische Rezidivbehandlungen innerhalb der ersten drei postoperativen Monate sind häufig überflüssig, da weder durch Sondierungstiefenmessungen noch röntgenologisch eindeutig der Heilungsverlauf bewertet werden kann. Lokale Entzündungserscheinungen sind in vielen Fällen das Resultat einer ungenügenden Belagskontrolle, systemischer Faktoren (Diabetes) oder ungünstiger Lebensgewohnheiten (Rauchen), die durch chirurgische Maßnahmen auch nicht beseitigt werden können und häufig nur zu einem unnötigen (gingivalen) Gewebsverlust führen.
- Eine knöcherne Defektauffüllung nach einer geschlossenen Taschentherapie ist nicht vorhersagbar.

Kontakt

Prof. Dr. Peter Cichon

Zahnklinik der Universität
Witten/Herdecke
Fakultät für Gesundheit
Alfred-Herrhausen-Straße 50
58448 Witten
Tel.: 02861 5151
pcichon@t-online.de

1985-2015

30

InteraDent

Frohe Weihnachten

wünscht Ihnen das Team von InteraDent.

Wir wünschen Ihnen ein frohes Weihnachtsfest und für das kommende Jahr Glück, Gesundheit und Erfolg.

Mimon Amaanane, Recep Ayan, Ariane Baltzer, Stefanie Bathke, Rita Bauer, Jürgen Baumann, Andreas Behring, Heiko Bertram, Maha Bickel, Skelzen Blakaj, Franziska Brassat, Sigrid Brockmüller, Christian Bruhn, Sabine Bullwinkel, Sebastian Burau, Michael Buske, Gudrun Butschkat, Stephanie Böhm, Kirsten Caro, Ines Clements, Ayse Cosan, Andrea Dechert, Daniela Dechow, Katja Decker, Markus Dobbbrunz, Fabian Dolezych, Sylvia Dreher, Thomas Dütsch, Gerhard Ehler, Marco Ehler, Petra Engelke, Andrea Fagin, Alice Ferst, Stefanie Fiedler, Bianca Fischer, Eugenia Frade, Tomas Freytag, Kerstin Friese, Stefan Friese, Armin Gahbler, Ana-Mari Gelo, Martina Gothmann, Katharina Grabow, Claudia Grundstroem, Tobias Götttsche, Frauke Haase, Karsten Hackert, Christin Hain, Anja Heinen, Robert Hellhammer, Nicole Herz, Petra Hoffmann, Nina Homuth, Marina Hoyer, Karina Jeske, Monika Johannsen, Karin Jungbluth, Thomas Jörs, Ramona Kahl, Sandra Kitschler, Susanne Klaus, Petra Kohls, Andrea Krause-Jordan, Hans-Walter Krawolitzki, Tanja König, Uwe Lagemann, Jürgen Lehm, Grigoriy Litvinovskiy, Jörg Maaß, Iris Maeder, Dr. Charles Mamisch, Martina Marquardt, Nadine Mattern, Sandra Meier, Verena Moldenhauer, Katja Morgenthaler, Hans-Peter Mundorf, Petra Möhrke, Alexander Müller, Sandra Müller, Petra Netzel, Steve Palasz, Petra Poggensee, Sabrina Popp, Stephanie Prehn, Eric Puschner, Marika Rink, Mario Rockendorf, Kirsten Romeiks, Manja Sasse, Inga-Kerstin Schleussner, Eckhardt Schmidt, Dieter Schneider, Marko Schneider, Sabrina Schneider, Stephan Schrader, Melanie Schraven, Katharina Schräger, Thomas Schudde, Thomas Schwarz, Luise Schweder, Anna Schwind, Joachim Schöning, Michael Seibert, Elvira Seifert, Andreas Sevkic, Michael Suhl, Doris Süchting, Monika Tektas, Florian Thelen, Petra Thießen, Susanne Ummelmann, Oliver Unthan, André Urban, Gudrun Uter, Sabine Wagner, Alexander Waitz, Martina Weißbach, Roland Weißbach, Arne Wichmann, Karin Wiegandt, Bernd Wiese, Philipp Wischnat, Ulrike Wißen, Matthias Wojtczak, Wolfgang Ziehfrend, Maher Zyadeh


Ihr Erfolg durch
unsere Mehrwerte.

Informieren Sie sich
unter der kostenlosen
InteraDent Service-Line:
0800 - 4 68 37 23 oder
auf **www.interadent.de**

Alexander
Müller, Produkt-
verantwortlicher
und Laborleiter
Leipzig/Halle



Mimon
Amaanane,
Leiter
Außendienst




Team-Nord




Susanne
Ummelmann,
Kunden-
beraterin/
Zahntechniker-
meisterin



André Urban,
Zahntechniker



Marko
Schneider,
Abteilungs-
leiter
in der CAD/
CAM



Karsten Hackert,
Zahntechniker-
meister,
Spezialist
für Implantat-
arbeiten



Team-Mitte





Team-Süd

Ayşe Cosan,
Katharina
Schräger,
Keramik-
abteilung
Lübeck



Der vorliegende Fallbericht legt die Vorteile der teleskopierenden Restauration einer Titanabutment-Primärkrone mithilfe moderner CAD/CAM-Technologie dar. Diese Technik ermöglicht die Fertigung patientenindividueller Komponenten und bildet eine zeit- und kosteneffiziente Versorgungsalternative zu herkömmlichen Methoden, welche durch Fertigungs- und Zeitaufwand zu erhöhten Kosten für Patienten führen können.



Teleskopversorgungen – Individuelle Titanabutments als Primärkronen

Dr. Patric Renner

Konventionell gefertigte Konstruktionen mit einem konfektionierten Abutment und gegossener Kronenkappe als Primärkrone erfordern einen nicht unerheblichen Fertigungs- und damit auch Zeitaufwand und führen dadurch zu höheren Kosten für den Patienten. Die moderne CAD/CAM-Technologie hingegen erlaubt die Herstellung patientenindividueller Komponenten in großer Bandbreite. Damit ist es auch möglich geworden, individuelle Titanabutments anzufertigen, die gleichzeitig als Primärkronen fungieren. Für den Patienten wie für den Behandler bedeutet dies einen höheren Komfort bei verkürzter Behandlungsdauer. Zudem bildet die industrielle Fertigung über ein zentrales Fräszentrum des Implantatherstellers die Grundlage für eine hoch präzise Anschlussgeometrie der patientenindividuellen Abutments. Der Fallbericht beschreibt eine

entsprechende Restauration im zahnlosen Unterkiefer mit vier individuellen Titanabutments als Primärkronen.

Prächirurgische Entscheidungsfaktoren

Bei der Versorgung zahnloser Patienten bzw. solchen mit nicht erhaltungsfähigem Restzahnbestand muss der Behandler die sich ihm bietenden therapeutischen Alternativen abwägen und das klinisch Sinnvolle und Machbare mit den Wünschen des Patienten in Einklang bringen. Wichtige Aspekte sind dabei, insbesondere bei älteren Patienten, der Gesundheitszustand und das manuelle Geschick. Darin eingeschränkte Patienten könnten Schwierigkeiten haben, mit den herkömmlichen Hilfsmitteln – Interdentälbürstchen, Zahnseide, Munddusche – eine festsitzende Restauration oder auch

eine Stegkonstruktion besonders an schwer zugänglichen Stellen entsprechend zu pflegen. Daher wurde dem 66-jährigen Patienten, der zum Zeitpunkt der Behandlung manuell bereits ein wenig eingeschränkt war, eine teleskopierende Versorgung angeraten. In einer Studie von Krenmair et al. von 2012 wurden die Versorgungsvarianten Teleskopkronen und gefräste Stege, beide auf vier Implantaten im Unterkiefer abgestützt, gegenübergestellt.¹ In vielen Parametern, wie Überlebensrate, Alveolarkamm-Resorption, Taschentiefe oder Blutungs- und Gingiva-Index, gab es keine signifikanten Unterschiede. Der Plaque- und Zahnstein-Index jedoch war bei den Stegrekonstruktionen signifikant erhöht ($p > 0,035$), was für die gute Hygienefähigkeit teleskopierender Konstruktionen spricht. Einige Jahre zuvor war der Patient im Oberkiefer bereits mit einer Teleskop-

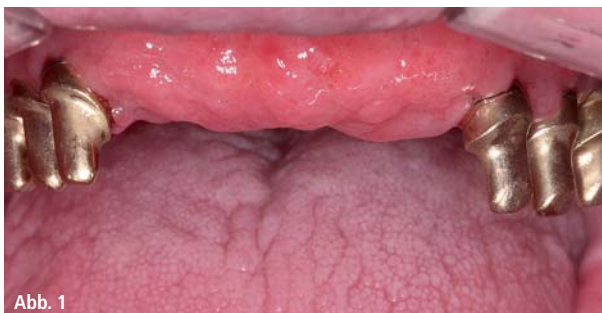

Abb. 1

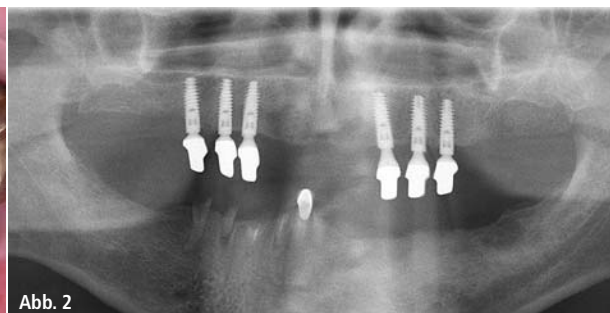

Abb. 2

Abb. 1 und 2: Klinische und röntgenologische Ausgangssituation mit vormaliger Teleskopversorgung im Oberkiefer und nicht erhaltungsfähiger Restbeziehung im Unterkiefer.



HI-TEC IMPLANTS

KOMPATIBEL ZU FÜHRENDEN IMPLANTATSYSTEMEN

VISION



LOGIC



X6 & MODULAR ABUTMENT



SELF THREAD & UNIVERSAL UNIT



Beispielrechnung
Einzelzahnversorgung

Implantat inkl. Deckschraube	89,-
Abheilpfosten	15,-
Einbringpfosten = Abdruckpfosten	0,-
Modellimplantat	12,-
Titan-Pfosten bzw. CAD/CAM Klebebasis	39,-
EURO	155,-*

* ohne Mindestabnahme!!



Das HI-TEC Implantatsystem bietet allen Behandlern die **wirklich** kostengünstige Alternative und Ergänzung zu bereits vorhandenen Systemen.

HI-TEC IMPLANTS · Vertrieb Deutschland · Michel Aulich · Veilchenweg 11/12 · 26160 Bad Zwischenahn
Tel. 0 44 03/53 56 · Fax 0 44 03/93 93 929 · Mobil 01 71/6 08 09 99 · michel-aulich@t-online.de · www.hitec-implants.com

HI - TEC IMPLANTS

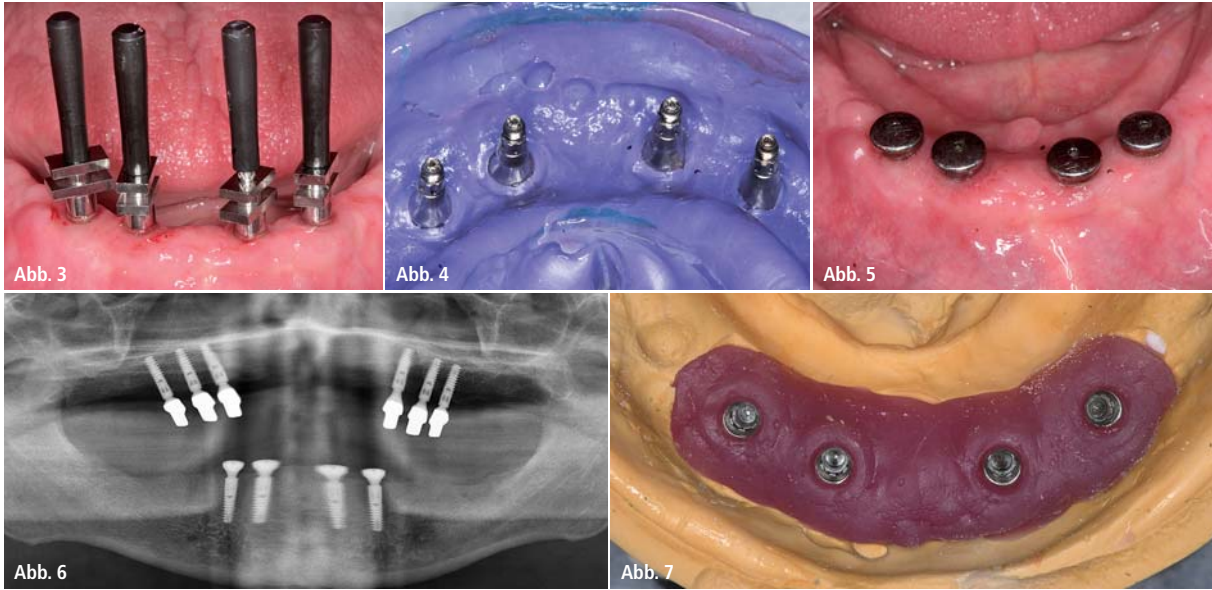


Abb. 3: Aufgeschraubte Abformpfosten (mit Kunststoff-Verlängerung für den Schraubenkanal) für die offene Abformung. – **Abb. 4:** Offene Abformung mit individuellem Löffel. – **Abb. 5:** Reizfrei abgeheiltes Weichgewebe im Unterkiefer. – **Abb. 6:** Periimplantäre Knochensituation mit Gingivaformern. – **Abb. 7:** Meistermodell mit Zahnfleischmaske.

prothese versorgt worden. Da er damit sehr zufrieden war, hatte er auch keinerlei Vorbehalte gegen eine ebensolche Versorgung im Unterkiefer. Zudem kam das geplante Vorgehen, die Implantate ohne aufwendige Zwischenschritte mit individuellen Titanabutments als Primärkronen zu versorgen, seinen finanziellen Möglichkeiten entgegen.

Für die damalige Restauration im Oberkiefer waren im November 2007 sechs Implantate in Regio 15, 14, 13, 23, 24 und 25 (ANKYLOS, 14 mm, DENTSPLY Implants) inseriert und mit konfektionierten Titanabutments (ANKYLOS Balance Posterior, DENTSPLY Implants) versorgt worden. Die Titanabutments wurden im Labor entsprechend individualisiert, die Primärkronen analog hergestellt und intraoral aufzementiert (Abb. 1 und 2).

Demgegenüber ist die CAD/CAM-gestützte Fertigung individueller Titanabutments mit ihrer Funktion als Primärkronen sowohl von der Handhabung wie vom Ablauf her einfacher und auch risikoärmer, da weder eine Primärkappe angefertigt werden noch diese aufzementiert werden muss. Das Funktionsprinzip der Adhäsion bleibt bei diesem Verfahrensweg in seiner Wirksamkeit vollumfänglich erhalten.

Die noch verbliebenen Zähne im Unterkiefer waren parodontal so stark geschädigt, dass sie als Halte- oder Stützelemente für eine prothetische Versorgung nicht mehr infrage kamen und extrahiert werden mussten.

In der DVT-Aufnahme hatte sich bereits gezeigt, dass der Patient gemäß der Konsensuskonferenz Implantologie nach Indikationsklasse IIIb mit vier

Implantaten herausnehmbar versorgt werden konnte.²

Kasuistik

Die zu Beginn der Behandlung mit einem Wax-up ermittelten und mit dem Patienten in der Einprobe abgestimmten Parameter (Zahnform, -länge und -stellung) wurden in einem Silikon Schlüssel festgehalten. Wie geplant konnten vier Implantate in Regio 34, 32, 42 und 44 inseriert werden. Die Implantate heilten transgingival ein. Als Interimsversorgung diente eine Unterkiefer-Totalprothese mit weichbleibender Kerr Fitt-Unterfütterung. Nach etwa zehnwöchiger Einheilzeit wurden für die Abformung die Gingivaformer entfernt und danach wieder remontiert. Die offene Abformung erfolgte mit einem auf dem Situationsmo-

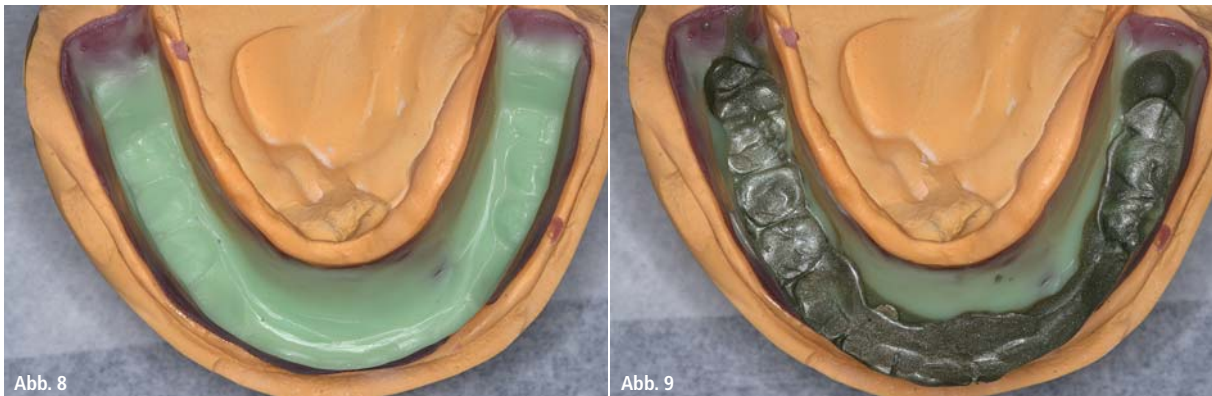


Abb. 8: Laborseitig angefertigte Registrierschablone. – **Abb. 9:** Wiedergabe der Impressionen des Gegenkiefers mit Aluwax (American Dental Systems, Vaterstetten).

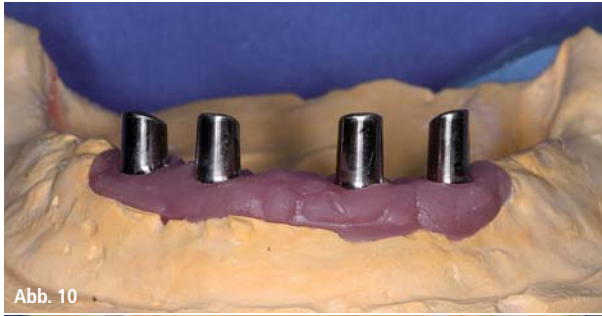

Abb. 10

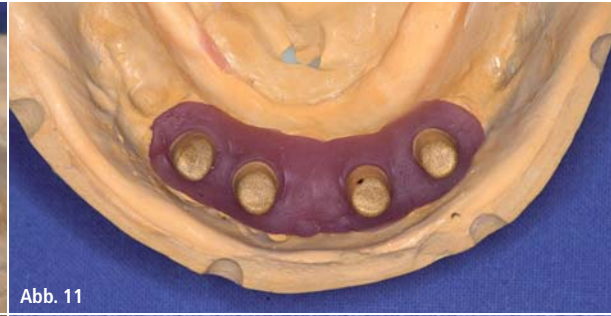

Abb. 11

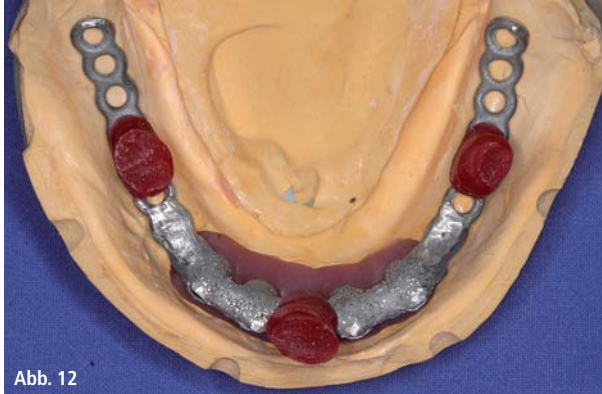

Abb. 12

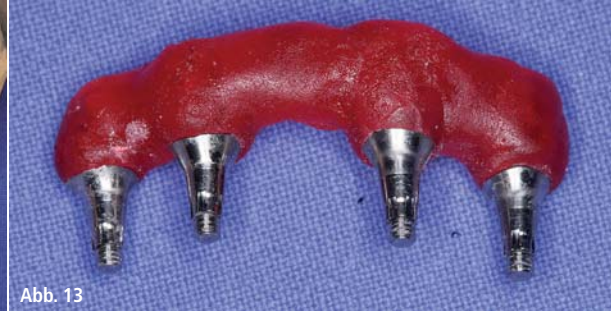

Abb. 13

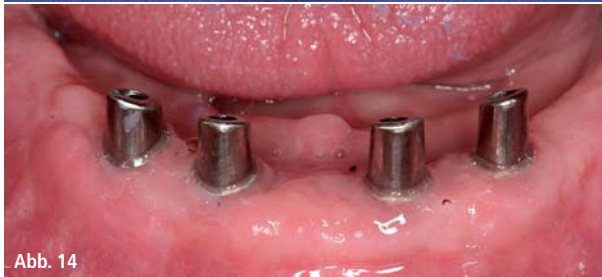

Abb. 14

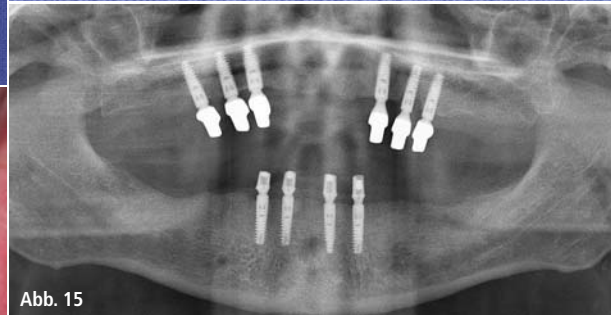


Abb. 15

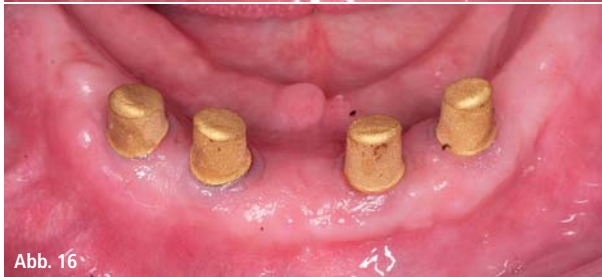

Abb. 16

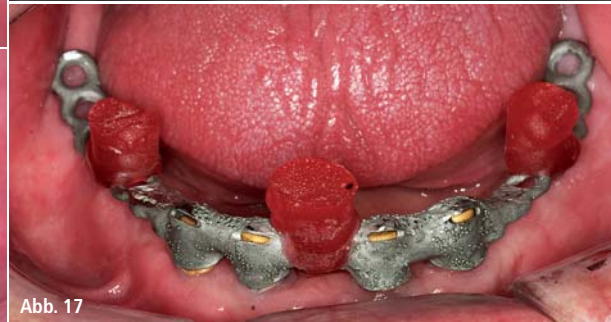

Abb. 17

Abb. 10: Arbeitsmodell mit individuellen Titanabutments-Primärkronen und harter Zahnfleischmaske. – **Abb. 11:** Auf den Primärkronen aufgesteckte Galvano-Sekundärkronen. – **Abb. 12:** Überprüfung des gegossenen Tertiärgerüsts auf spannungsfreien Sitz hin. – **Abb. 13:** Einbringhilfe aus Pattern Resin zur Verschraubung der Aufbauten auf den Implantaten. – **Abb. 14:** Auf den Implantaten verschraubte Titanabutments-Primärkronen. – **Abb. 15:** Röntgenkontrollaufnahme der definitiv verschraubten Titanabutments-Primärkronen auf den ANKYLOS-Implantaten. – **Abb. 16:** Galvano-Sekundärkronen, zum Verkleben mit dem Tertiärgerüst auf den Titanabutments-Primärkronen aufgesteckt. – **Abb. 17:** Okklusale Perforationen zum leichten Austritt überschüssigen Klebers.

dell hergestellten individuellen Löffel, da nur auf diesem Weg mögliche Fehlerquellen beim Reponieren der Abformpfosten ausgeschlossen werden können. Eine möglichst präzise Abformung ist auch Grundvoraussetzung für die spätere Herstellung der individuellen Abutments. Um auch beim Meistermodell so weit wie möglich jegliche Ungenauigkeiten auszuschließen, wurde eine Zahnfleischmaske verwendet (Abb. 3–7). Für die Bestimmung der Kieferrelation wurde über eine laborseitig angefertigte

Registrierschablone ein Bissregistrat genommen und in den Artikulator übertragen (Abb. 8 und 9).

Titanabutments als Primärkronen

Modellation und Herstellung der Titanabutments-Primärkronen erfolgen mittels CAD/CAM-Verfahren zentral durch ein Scan- und Design-Center (ATLANTIS ISUS, DENTSPLY Implants). Dafür werden das Meistermodell mit den Modell-

analogen, die Abformung und die Aufstellung an das Center geschickt. Dort werden die Titanabutments-Primärkronen digital konstruiert und nach Freigabe des CAD-Designvorschlags durch den Behandler und den Zahntechniker aus dem gewünschten Materialblock im Fräsverfahren mit einem Konuswinkel von 2 Grad hoch präzise hergestellt. Die weiteren Schritte, wie die Herstellung der Galvano-Sekundärkronen und der Tertiärstruktur, unterscheiden sich nicht von den üblichen Verfahren.

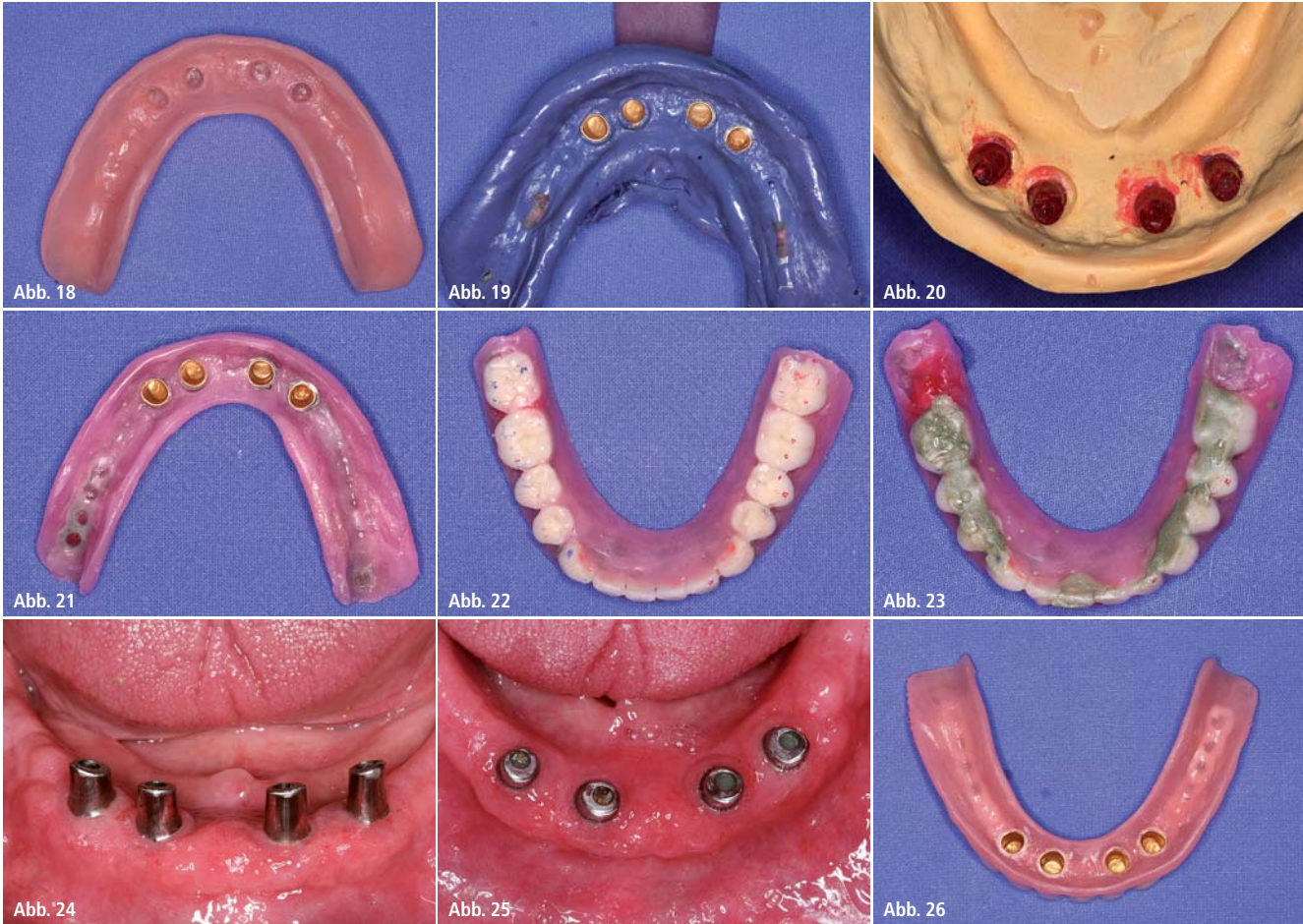


Abb. 18: Interimsprothese, direkt auf den Titanabutments-Primärkronen abgestützt. – **Abb. 19:** Überabformung des mit den Sekundärkronen verklebten Tertiärgerütes. – **Abb. 20:** Neues Arbeitsmodell mit Kunststoffstümpfen aus Pattern Resin. – **Abb. 21:** Über dem Gerüst neu aufgewachste Aufstellung (von basal) mit den im Tertiärgerüst verklebten Galvano-Sekundärkronen. – **Abb. 22:** Erneute Einprobe der Wachsaufstellung. – **Abb. 23:** Mit Aluwax (ADS) angefertigtes Zentrikregistrat (nach Entfernung der beiden „Siebener“). – **Abb. 24 und 25:** Die individuellen Titanabutments als funktionelle Primärkronen (mit verschlossenem Schraubenkanal) vor Eingliederung der Versorgung. – **Abb. 26:** Die final ausgearbeitete Teleskopprothese mit Galvano-Sekundärkronen.

Galvano-Sekundärkronen

Die Feingold-Matrizen werden direkt auf den Titanabutments-Primärkronen galvanisch abgeschieden. Damit entspricht die Innenkontur der Matrize exakt der Außenkontur der Patrize, was wesentlich zur lagesicheren Fixierung des Prothesenkörpers beiträgt.^{3,4} Um die für die Galvanisierung notwendige leitende Oberfläche zu erhalten, wird mit einer

Airbrush-Pistole eine sehr dünne und gleichmäßige Schicht Silberleitlack auf die Außenkontur der Titanabutments-Primärkronen aufgesprüht, wobei die unterhalb des Präparationsrandes liegenden Flächen zuvor mit Wachs abgedeckt werden. Mit dem Lackauftrag wird gleichzeitig auch die Trennschicht erzeugt, die das spätere Abnehmen der Galvanomatrize ermöglicht. Solche mittels Galvanotechnik hergestellten

kundärteile für Doppelkronen sind seit über zehn Jahren etabliert.^{5,6}

Tertiärstruktur

Für die Modellation des Tertiärgerütes werden die Titanabutments-Primärkronen zunächst auf dem Meistermodell verschraubt und auf ihre gemeinsame Einschubrichtung mit dem Parallelometer überprüft. Das Tertiärgerüst wird unter laufender Kontrolle mittels Vorwall aufgewachst und aus einer Kobalt-Chrom-Legierung herkömmlich im Modellgussverfahren hergestellt. Um den für die spätere intraorale Verklebung der Tertiärstruktur mit den Sekundärkronen notwendigen Klebespalt zu erhalten, wird auf den Außenflächen der Galvano-Sekundärkronen entsprechend Distanzlack aufgetragen. Damit sich die weichen Galvano-Goldkappchen nicht verformen

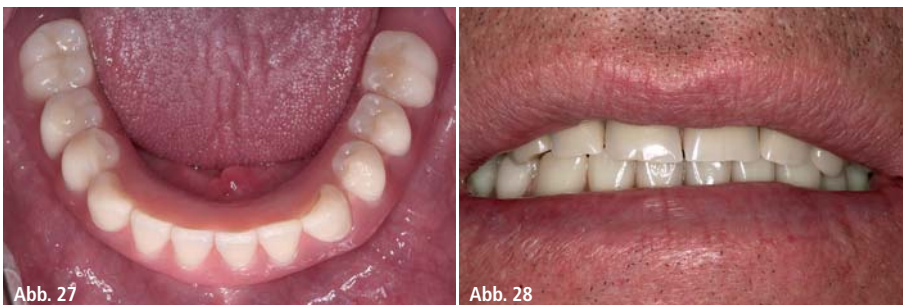
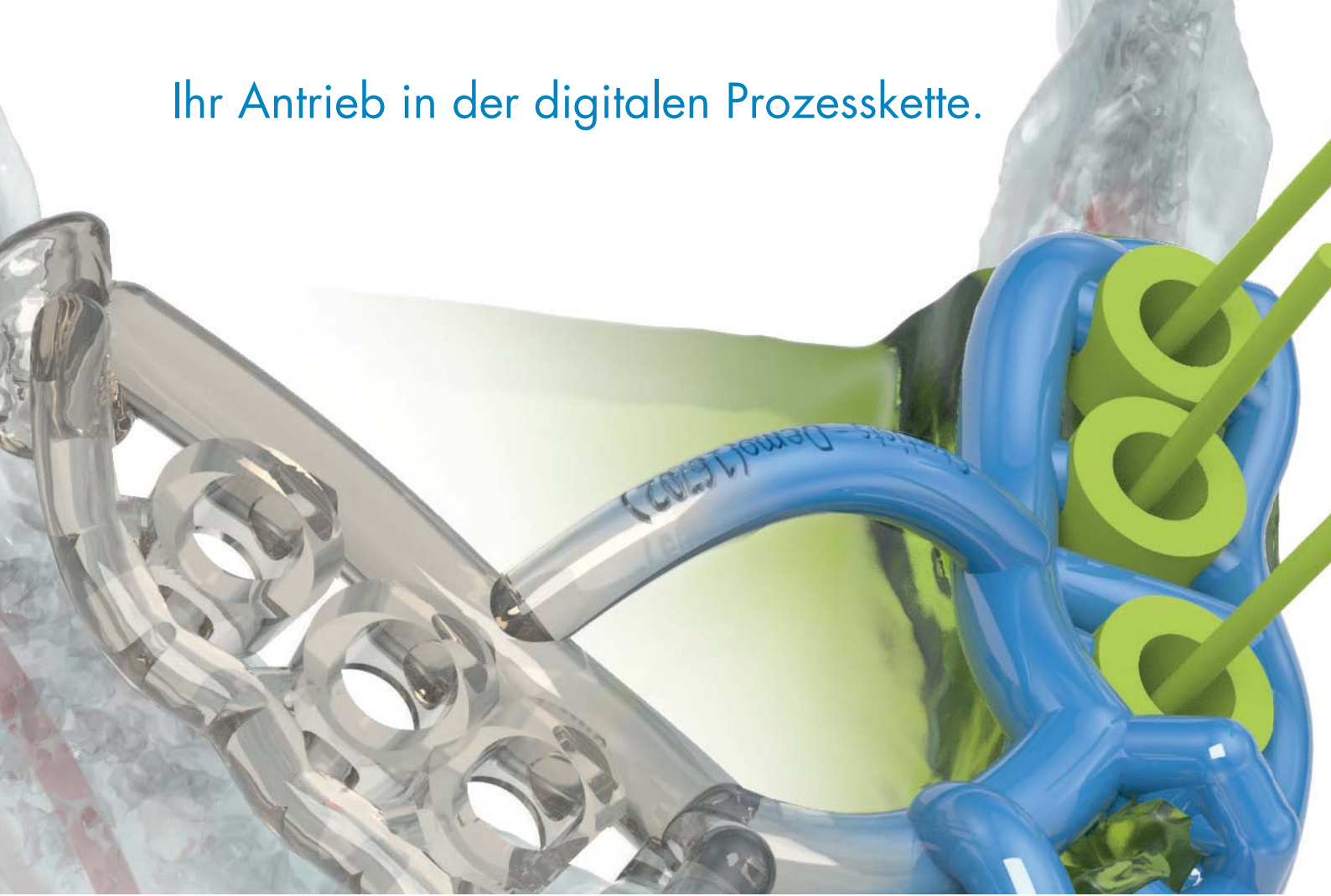
Abb. 27 und 28: Auf den Titanabutments-Primärkronen spannungsfrei sitzende Versorgung unmittelbar nach Eingliederung.

Ihr Antrieb in der digitalen Prozesskette.



stentists

Modellmatching - virtuelles WaxUp - Planungsvorbereitung - Software-Support
Schablonenkonstruktion - Abutment- und Provisorien-Design - Knochenblockdesign



stentists - Gesellschaft für digitale Planungsdienstleistungen
Ulf Neveling & Jens Bingenheimer GbR

Forellenweg 13 | 27211 Bassum | tel +49 (0)4249 - 960 3434

www.stentists.com
info@stentists.com

facebook.com/stentists 

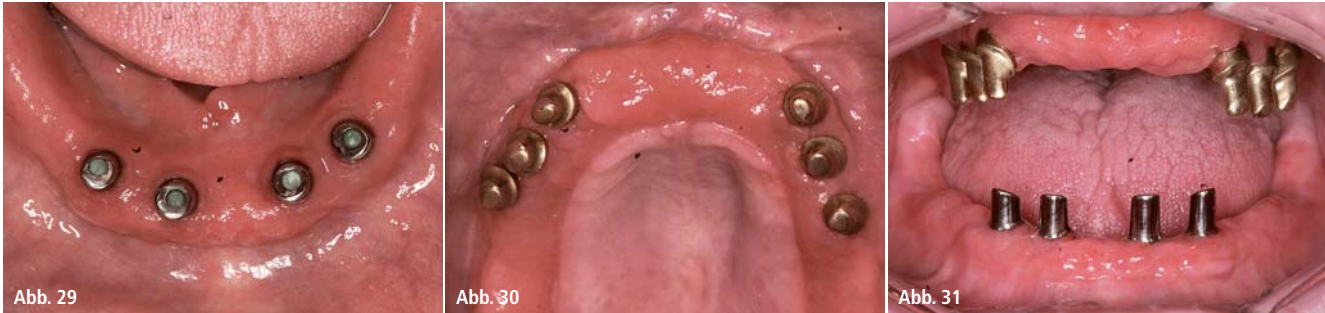

Abb. 29 und 30: Reizfreie klinische Situation nach sechs Monaten. – Abb. 31: Zwei „Generationen“ von Primärkronen in Funktion.

oder aufbiegen können, müssen die Galvano-Sekundärkronen komplett vom Tertiärgerüst umfasst werden. Nach dem Guss wird das Tertiärgerüst zunächst auf dem Meistermodell auf einen spannungsfreien Sitz sowie auf die korrekte Bisslage und -höhe hin überprüft.

Die individuellen Titanabutments-Primärkronen werden mit einer Einbringhilfe mit den Implantaten verschraubt. Ein Vertauschen der Abutments bzw. eine Verwechslung der Indexpositionen ist damit ausgeschlossen. Die Galvano-Sekundärkronen werden auf die Titanabutments-Primärkronen aufgesteckt, das Tertiärgerüst auf seinen spannungsfreien Sitz hin kontrolliert und die Komponenten nach dem Weigl-Protokoll intraoral miteinander verklebt. Hierzu werden die Klebeflächen der Galvano-Sekundärkronen mit Metal Primer konditioniert.

Nach der Verklebung werden die Titanabutments-Primärkronen wegen des korrekten Sitzes nicht mehr entfernt. Bis zur endgültigen Fertigstellung der Teleskopprothese wird daher der Patient mit einer Interims- bzw. Reiseprothese (ohne Metallverstärkung) versorgt, die direkt auf den Primärkronen aufsitzt. Die Prothese basiert auf der ursprünglichen Wachsaufstellung und wird weichbleibend unterfüttert (Abb. 10–18).

Da die Titanabutments-Primärkronen im Patientenmund verbleiben, muss für die finale Ausarbeitung der Teleskopprothese ein neues Meistermodell angefertigt werden. Hierzu wird über den miteinander verklebten Strukturen eine Überabformung mit Impregum genommen. Dabei muss das Weichgewebe unter dem Gerüst vollständig wiedergegeben werden. Die Innenseiten der Galvano-Käppchen werden mit Vaseline isoliert und mit Pattern Resin verfüllt. Auf den so

gewonnenen Kunststoff-Patrizen kann die Versorgung fertiggestellt werden.

Damit der Techniker vor Fertigstellung der Teleskopprothese im Artikulator die Okklusion exakt einstellen kann, wird eine erneute Wachseinprobe durchgeführt. Um die frontständigen Implantate nicht zu überlasten, wurden aus statischen Gründen für die finale Versorgung die beiden „Siebener“ entfernt, und bei einer erneuten Einprobe wurde mit dünnfließendem Wachs (Aluwax, ADS) ein Zentrikregistrat angefertigt. Diese optimierte Wachsaufstellung wurde in Kunststoff überführt, und nach dem Finishing konnte die Teleskopprothese ohne weitere Anpassungen beim Patienten eingesetzt werden (Abb. 19–28).

Der Patient war mit dem Ergebnis, der gegenüber seiner Erstbehandlung spürbar kürzeren Behandlungsdauer und der damit verbundenen niedrigeren Kosten sehr zufrieden. Das Herausnehmen und Wiedereinsetzen bereitete ihm nach kurzer Einweisung keinerlei Schwierigkeiten. Bei der Nachuntersuchung ein halbes Jahr später stellte sich das Weichgewebe im Ober- wie im Unterkiefer absolut reizfrei und ohne jegliche Druckstellen dar. Der Patient verspürte keinerlei Einschränkungen beim Kauen und war von dem festen Sitz seiner beiden Prothesen sehr angetan (Abb. 29–31).

Empfehlungen zur Nachsorge

Ist die definitive Arbeit final in situ, sollte mit dem Patienten das Ein- und Ausgliedern des neuen Zahnersatzes geübt und dieser sorgfältig in die Hygiene der Versorgung eingewiesen werden. Ein systematischer Recall ermöglicht es auch bei manuell bereits eingeschränkten Patienten, das Risiko periimplantärer Entzün-

dungen gering zu halten bzw. früh zu erkennen und damit die Restauration langfristig zu stabilisieren.

Fazit

Die teleskopierende Restauration in der Galvano-Doppelkronen-Technik mit industriell präzisionsgefertigten individuellen Titanabutments als Primärkronen ist eine praxisorientierte und zeit- wie kosteneffiziente Versorgungsalternative, insbesondere auch für den älteren Patienten – ein Aspekt, der angesichts der Bevölkerungsentwicklung immer entscheidender wird. Die verschraubte und zementfreie Lösung birgt keinerlei Risiken für eine „Zementitis“ und ist reparaturfreundlich. Da die verschraubten Titanabutments als Primärkronen fungieren, müssen bei einer eventuellen Schraubenlockerung diese nur erneut angezogen werden. Bei aufzementierten Primärkronen hingegen müsste das Primärteil perforiert werden, um an den Schraubenkanal zu gelangen. Die hohe initiale Passungspräzision der zentral gefertigten Titanabutments-Primärkronen sowie der spannungsfreie Sitz der Tertiärstruktur durch die intraorale Verklebung mit den Sekundärkronen überzeugt. Die einfache Handhabung, was die Ein- und Ausgliederung sowie die gute Hygienefähigkeit betrifft, sind weitere Faktoren für die Zufriedenheit des Patienten, vor allem dann, wenn er in seinem manuellen Geschick eingeschränkt ist.

Kontakt

Dr. med. dent. Patric Renner

Fachzahnarzt für Oralchirurgie
Spezialist für Implantologie (EDA)
Hauptstraße 48, 63773 Goldbach
info@renner-brueckner.de
www.renner-brueckner.de



**JETZT
ANMELDEN!**

Nächster Kurstermin:
26.02.2016

**ZYGOMA
IMPLANTATE**

Kursdauer:
9:00-16:30 Uhr
8 Fortbildungspunkte
Kosten: 800 €

Lernen Sie von **Spezialisten** nach dem **Original** Know-How von **Brånemark**

Unsere Fortbildungen haben das Ziel, Ihnen ein praxistaugliches Konzept der dentalen Implantologie zu vermitteln – von der Planung über die prothetische Versorgung bis hin zur effizienten Patientenkommunikation! Mit der Erfahrung aus rund 19 Jahren und über 25.000 gesetzten Implantaten gehört das Brånemark Osseointegration Center Deutschland zu den führenden Implantologiezentren Europas.

Mehr Informationen zum Implantologie-Curriculum mit Fokus auf minimal-invasive Eingriffe & Sofortfunktion nach den Prinzipien von Brånemark finden Sie unter www.boc-education.de

Brånemark Osseointegration Center Germany
Education Program
Mülheimer Straße 48 | 47057 Duisburg
Tel.: 0203-39 36 0
info@voc-education.de | www.voc-education.de



BOC Education Program

Der folgende Artikel ist ein Arbeitsstandbericht aus der täglichen Praxis. Im Fokus steht dabei die Kooperation mit verschiedenen Implantatherstellern in der Entwicklungsarbeit und Erprobung neuer Techniken für Implantatplanungssoftware, die bereits multiple Möglichkeiten und Lösungen bieten.



Das volldigitale Sofortprovisorium

Neue Wege in der 3-D-Planung und CAD/CAM

Ulf Neveling

Der vorliegende Bericht konzentriert sich auf die inzwischen vorhandenen (zahn-)technischen Möglichkeiten. Die medizinische Planung wird in den dargestellten Fällen kurz angeschnitten und grundlegend beschrieben. Die geschilderte Dienstleistung besteht hauptsächlich aus der technischen Begleitung, die implantologische Beurteilung wird vom Behandler selbst übernommen.

Der Autor dieses Artikels versteht sich in seiner Tätigkeit als Antrieb in der digitalen Prozesskette und schildert entsprechend den Part an den unten auftauchenden Fällen. Dabei sollen anhand von vier unterschiedlichen Fällen mit Sofortversorgungen neu entstandene Optionen genauer beleuchtet werden.

Fall 1

Der erste Fall kann als Klassiker bezeichnet werden – hier handelt es sich heutzutage schon fast um ein Standardvor-

gehen. Umgesetzt wurde der Fall mit der Goethe-Universität Frankfurt, aus der Chirurgie Dr. Puria Parvini, Prothetik mit Dr. Jan Brandt. Die Ausgangssituation zeigte einen fehlenden Zahn 22, sehr enge Lückensituationen (vor allem apikal) und eine eingeschränkte Knochenbreite. In der virtuellen 3-D-Planung wurde ein 3,3 mm-Implantat (CONELOG, CAMLOG) gewählt. Für dieses System sind in beiden benötigten Softwarelösungen („smop“ und „Exocad“ – hier von Amann Girrbach) die notwendigen Daten hinterlegt. Am ersten Fall wird der generelle Arbeitsprozess ausführlich dargestellt.

Zunächst wurde gemeinsam mit den Behandlern die optimale Implantatposition festgelegt (Abb. 1). Praktisch ist die exakte Markierung der Implantatausrichtung auch in Bezug auf die Stellung der Innenverbindung bei den hier benutzten Implantaten. Diese wird für eine möglichst exakte Positionierung in der

Operation benötigt, damit beispielsweise die Angulation individueller Abutments auch der Vorplanung entspricht. Genauso hilfreich ist hier der Tiefenanschlag beim Einbringen der Implantate. Um anschließend volldigital weitermachen zu können, wurde ein Scanbody virtuell auf das geplante Implantat gesetzt. Dies ist nur dann möglich, wenn die entsprechenden Daten auch in der Software in der richtigen Position hinterlegt sind (Abb. 2).

Da in der hier benutzten Software ohne Röntgenschablone gearbeitet und die Scandaten der Patientensituation mit den DICOM-Daten überlagert wird, sind gute Voraussetzungen für eine Positionsübertragung geschaffen. Zusammen mit dem Scanbody als STL-File wird die Modelloberfläche dann exportiert. Es entsteht virtuell die gleiche Situation, als wäre mit der Bohrschablone in das Gipsmodell implantiert, der Scanbody aufgeschraubt und gescannt worden. So ist es

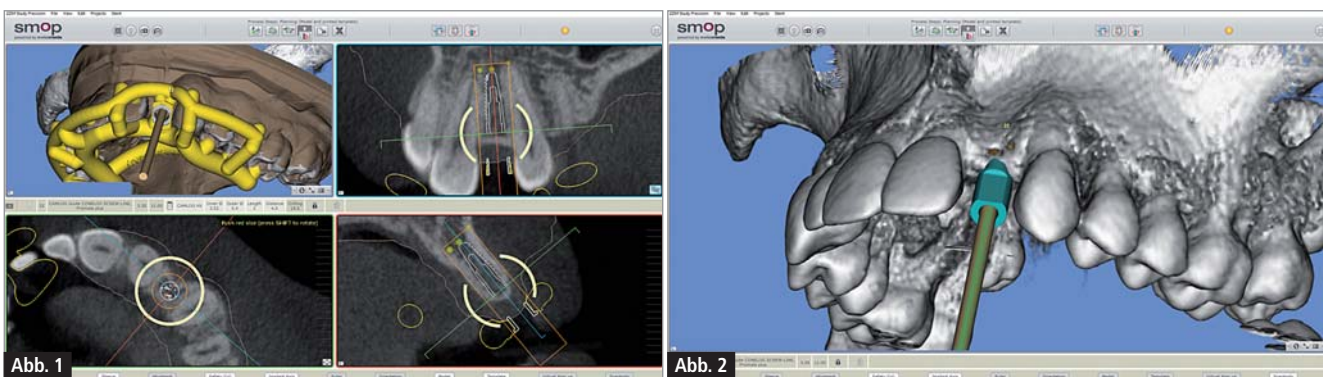


Abb. 1: Virtuelle Implantatplanung in „smop“ mit Bohrschablonendesign. – Abb. 2: Scanbody in der Implantatplanung.

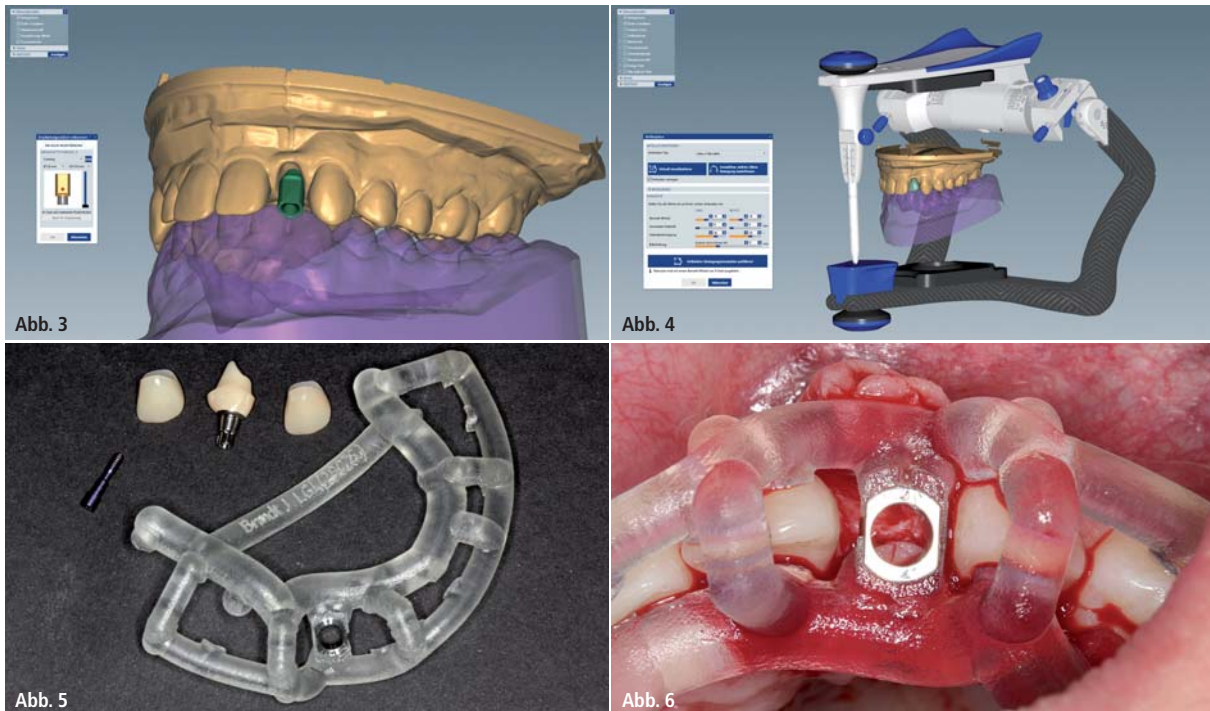


Abb. 3: Import der STL-Daten in die CAD-Software und Erkennung der Implantatposition. – **Abb. 4:** Artikulation in der CAD-Software. – **Abb. 5:** Fertige Teile vor der OP. – **Abb. 6:** Schablone in situ vor der ersten Bohrung.

möglich, diese Daten in die CAD-Software zu importieren (Abb. 3).

Da nun die genaue Position des zukünftigen Implantates bekannt ist, wird damit begonnen, ein optimales Emergenzprofil virtuell zu radieren. Beim Rest handelt es sich um einen normalen Designprozess, genauso, wie er inzwischen jeden Tag im Labor stattfindet. Voraussetzung ist auch hier, dass die benötigte Bibliothek in der CAD-Software vorhanden ist. Hierbei ist wichtig, möglichst exakt zu arbeiten, weil keine Passungskontrolle oder Okklusionsanpassung auf dem Modell vorgenommen werden kann, es gibt schließlich einfach keines. So kann die Software zum Beispiel auch die vollständigen Bewegungen des Patienten möglichst exakt durchführen und die designte Prothetik darauf anpassen (Abb. 4).

Das Ergebnis sind erneut STL-Daten vom individuellen Abutment (Zirkon auf Titanklebebasis) und normalerweise ein anatomisches Provisorium. Welches Material letztlich zur Anwendung kommt, entscheidet der einzelne Behandler – genauso wie über das Labor oder Fräszentrum, an welches die Daten geliefert werden. In diesem Fall wurden die prothetischen Teile bei DEDICAM, die

Schablone in Frankfurt am Main (DCD Dohrn) im 3-D-Druckverfahren gefertigt. Die Guide Hülse (CAMLOG) wird direkt dort eingeklebt (Abb. 5).

Hier wurde nicht nur eine provisorische PMMA-Krone angefertigt, sondern auch noch zusätzlich eine definitive Krone (e.max, Ivoclar), ermutigt durch die guten Erfahrungen vorangegangener Fälle. In der Operation wird beim hier benutzten Guide System jeder Bohrvorgang geführt und auch die Insertion des Implantates erfolgt durch die Schablone. Abbildung 6 zeigt den OP-Situs vor der ersten Bohrung, Abbildung 7 das Einbringen des Implantates, hierbei ist die Position

der vestibulären Nut auf dem Einbringwerkzeug nach außen sichtbar gemacht. Die Übertragung ist in so einer Situation – Schaltlücke mit guten, stabilen Knochenverhältnissen – oft so präzise, dass man versuchen kann, eine definitive Versorgung direkt einzugliedern. Sollten sich während der Einheilphase Änderungen ergeben, ist es durchaus möglich, die Krone im Nachhinein erneut im Labor nachzuarbeiten. In diesem Fall ist die Krone sofort eingesetzt worden (Abb. 8). Die Operation hat erst vor Kurzem stattgefunden, weitere Kontrollbilder sind noch nicht vorhanden. Es ist allerdings erkennbar, dass die Approximalkontakte

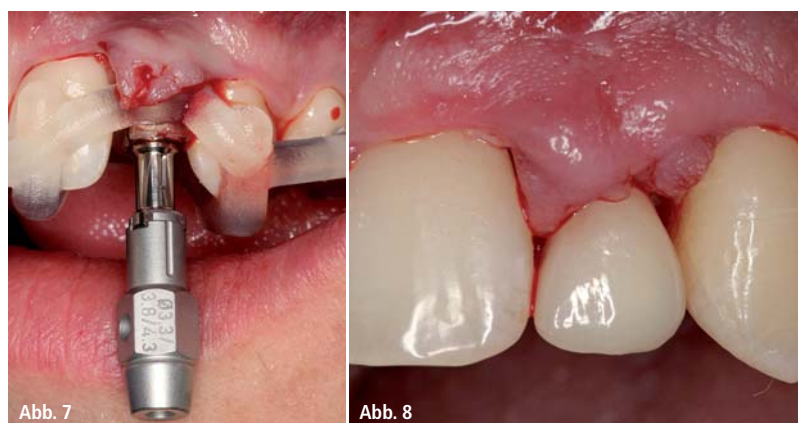

Abb. 7: Einbringen des Implantates unter Berücksichtigung der Tiefe und Ausrichtung der Innenverbindung. – **Abb. 8:** e.max-Krone in situ vor Nahtverschluss.

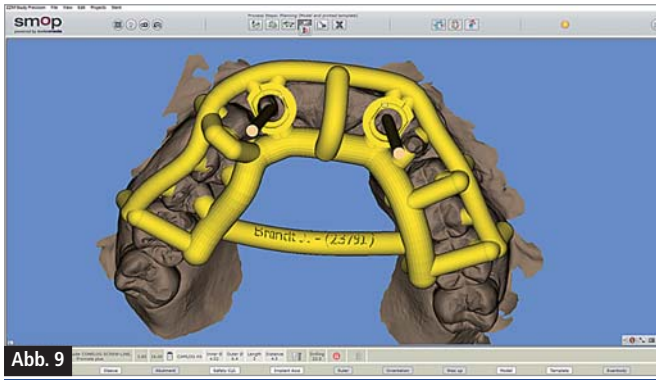


Abb. 9

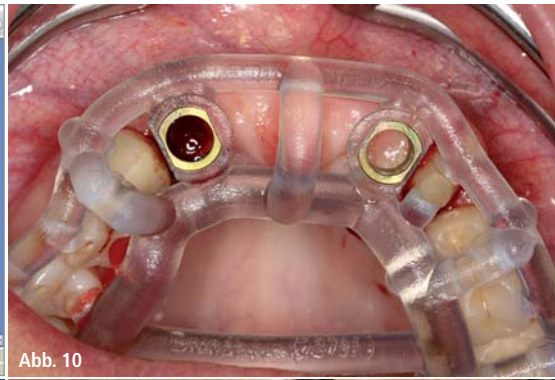

Abb. 10

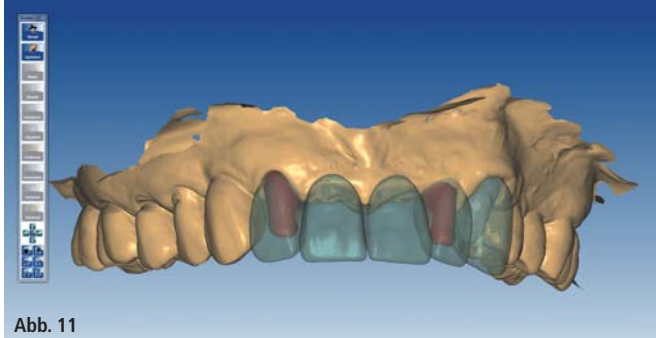


Abb. 11

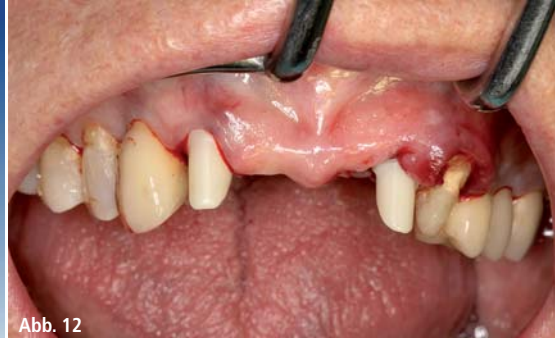

Abb. 12

Abb. 9: Fertiges Schablonendesign mit Sofortimplantation an 12. – **Abb. 10:** Schablone in situ. – **Abb. 11:** Fertiges Design der provisorischen Brücke von 12 auf 23. – **Abb. 12:** Abutments in situ.

sehr gut passten, auch in der Okklusion musste nicht korrigiert werden. Ein großer Vorteil ist hier sicherlich, dass die Adaption des Weichgewebes optimal direkt an das endfertige Abutment und sogar die Krone erfolgen kann. Selbst wenn man diese später korrigieren möchte, ist es nicht erforderlich, das Abutment aus dem Mund zu entnehmen.

Fall 2

Nachdem im vorangegangenen Fall der grundsätzliche Ablauf ausführlich beschrieben wurde, wird im zweiten Fall geschildert, dass auch komplexere Situationen mit dieser Technik erfolgreich gelöst werden können. Auch dieser kli-

nische Fall wurde mit dem Team der Frankfurter Oberärzte Dr. Jan Brandt und Dr. Puria Parvini umgesetzt.

Der Patient stellte sich hier mit einem nicht erhaltungswürdigen Zahn 12 vor, an welchem bisher eine Brückenversorgung bis zum 23 verankert war. Dieser sollte im Rahmen einer Sofortimplantation ersetzt werden. Zusätzlich wurde ein Implantat in Regio 22 geplant, der 23 sollte als einzelne Krone angefügt werden. Eine Besonderheit in diesem Fall stellen die nötigen STL-Daten dar, die von Dr. Brandt per Intraoralscan (TRIOS Color, 3Shape) erzeugt wurden. So wurden die Brücken- und die Stumpfsituation in die Planungs- und die CAD-Software integriert (Abb. 9 und 10).

Gut erkennbar ist der spaltfreie, exakte Sitz: Durch die gute Kooperation mit dem Druckzentrum und die präzisen 3-D-Drucker sind keine manuellen Nacharbeiten notwendig. Alle Bohrerschablonen werden ohne Kontrolle auf dem Modell direkt an die Praxen geliefert. Ebenso sichtbar sind die Markierungen für die Ausrichtung der Innenverbindung. Auch in diesem Fall fiel die Wahl erneut auf die im ersten Fall eingesetzten Implantate.

Die weitere Vorgehensweise gestaltete sich analog zu Fall 1 – Export von Scandies mit Modelloberfläche, Reimport in die CAD-Software mit anschließendem normalen Designprozess. Die Krone an 23 wurde mit in die Brücke einbezogen, die Präparationsgrenze war ausreichend abgebildet, obwohl der Scan eigentlich nicht dafür gedacht war. Da nur digitale Daten zur Verfügung standen, wurde der Datensatz auch digital bearbeitet/radiert. So konnte der extrahierte Zahn 12 entfernt und beide Emergenzprofile ausgeformt werden. Im Bereich der Brückenglieder wurden auf Wunsch von Dr. Brandt Ovale Pontics angelegt (Abb. 11).

Erneut wurden individuelle Zirkonaufbauten mit Titanbasis und ein PMMA-Propärium (Telio CAD, Ivoclar) bei

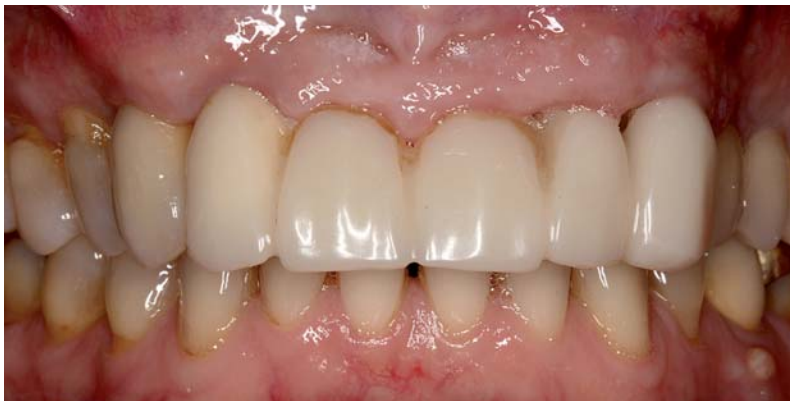

Abb. 13: Kontrollbild zwei Monate post OP.

Mehr Informationen unter:

zeramex.com



Bright.



Jeder Schritt sollte ein Fortschritt sein. Die zweiteiligen 100% metallfreien ZERAMEX® P6 Keramikimplantate sind ein innovativer Fortschritt bezüglich Freiheit und imitieren das natürliche Vorbild in Ästhetik und Funktion. Auch bei einer dünnen Gingiva brillieren sie mit weisser Zahnästhetik.

ZERAMEX® P6 ist ein 100% metallfreies, zweiteilig verschraubtes Implantatsystem und überzeugt durch hohe Ästhetik.

ZERAMEX®
strong. bright. right.

 swiss made

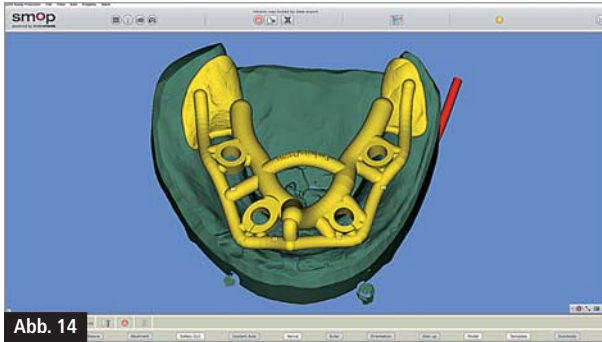


Abb. 14

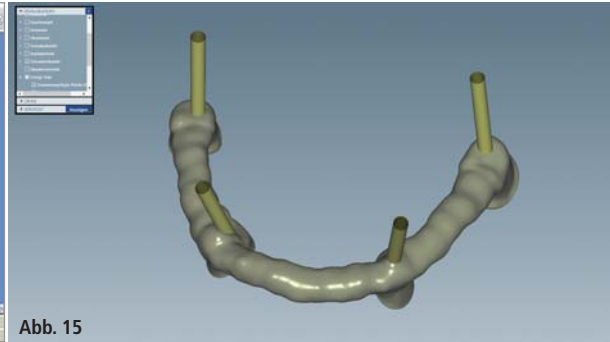


Abb. 15



Abb. 16

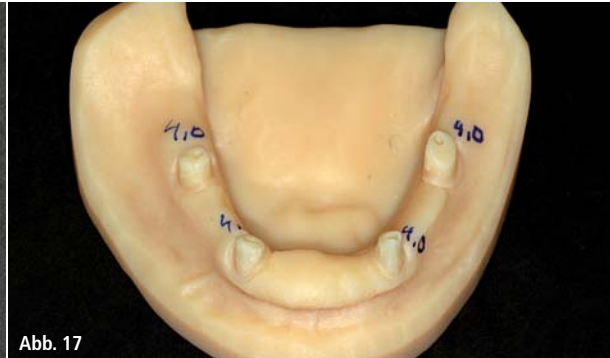


Abb. 17

Abb. 14: Schablonendesign mit distalen Schleimhautauflagen und Kerben. – **Abb. 15:** Splint zur Einbringung der Abutments. – **Abb. 16:** Splint mit eingesetzten Abutments vor der OP. – **Abb. 17:** 3-D-gedrucktes Modell mit integrierten Abutments.

DEDICAM gefertigt. In Abbildung 12 sind die Abutments in situ zu erkennen. Geführt durch die Krone an 23 erfolgte eine geringe Korrektur der Passung auf den Abutments per Unterfütterung mit Kunststoff. Denn obwohl alles für eine größtmögliche Präzision getan wurde, lassen sich Abweichungen während der Operation nicht komplett vermeiden. Diese liegen in einem Bereich, der es zulässt, eine solche Versorgung mit minimalen Korrekturen einzugliedern. Das letzte Bild dieses Falles zeigt das eingesetzte Provisorium bei einer Kontrolle nach zwei Monaten (Abb. 13).

Fall 3

In diesem Fallbericht wird ein nahezu zahnloser Fall betrachtet. Dieser wurde mit Dr. Jörg Brachwitz (Remscheid) umgesetzt, der die Daten seines Patienten mit lediglich einem Restzahn im Unterkiefer übermittelte. Dieser Zahn 41 wurde als nicht erhaltungswürdig eingestuft, sodass eine Versorgung auf vier Implantaten geplant wurde (SIC Invent AG). Die statisch günstige Positionierung ermöglichte eine festsitzende Brücke, in der Einheilphase zunächst aus AMBARINO High-Class

(Creamed). Die Implantataufbauten wurden als Zirkonteile auf Titanbasis hergestellt (CAD-Speed, Celle). Nach abgeschlossener Implantatplanung erfolgte das Design der Schablone. Im distalen Bereich stützt sie sich auf der Schleimhaut ab, der Zahn 41 verblieb während der Bohrvorgänge in situ und wurde erst nach der Insertion der Implantate extrahiert. So ergab sich eine gute 3-Punkt-Abstützung der Schablone und zusätzliche Fixierungen waren nicht notwendig. An entsprechenden Stellen wurde zur Ausrichtung der Innenverbindung manuell mit externer CAD-Software Kerben eingearbeitete, da bei diesem Implantatsystem keine Metallhülsen vonnöten waren (Abb. 14). Da der restliche Arbeitsprozess identisch zu den beiden ersten Fällen ist, stellen

wir hier nur kurz die zusätzlichen Hilfstteile dar. Beispielsweise bietet sich an, einen Splint zur Positionierung der Abutments herzustellen. Auch dieser lässt sich volldigital umsetzen und analog zur Schablone im 3-D-Druck erstellen. Er hilft während der Operation, die genaue Rotationsausrichtung der Implantate zu kontrollieren, gegebenenfalls zu korrigieren (Abb. 15 und 16). In diesem Fall wurde für die laborseitige Vorbereitung zusätzlich ein 3-D-gedrucktes Modell erstellt. Dies kann sehr hilfreich sein, wenn man das Provisorium individualisieren möchte. Es ist wesentlich günstiger und weniger aufwendig, als ein Modell mit Implantatanalogen herzustellen (Abb. 17). Das letzte Bild zeigt das Provisorium nach der Einheilphase vor der Entfernung. Es wird deutlich, dass die aktuellen Materialien auch in solchen Fällen in der Lage sind, die geforderten Tragezeiten problemlos zu überstehen (Abb. 18).

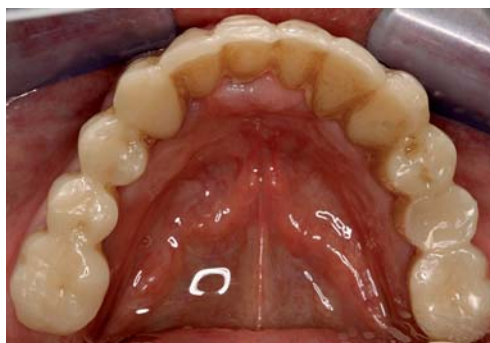

Abb. 18: Provisorische Brücke vor der Entfernung.

Fall 4 (in der Entwicklungsphase)

Für eine Live-OP im Rahmen eines Kurses von Dr. Jörg Brachwitz wurden Real-Geometrien von Safe-

Knochenersatzmaterial

GUIDOR® *easy-graft*

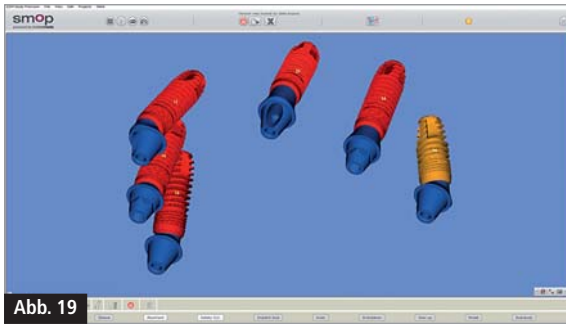


Abb. 19

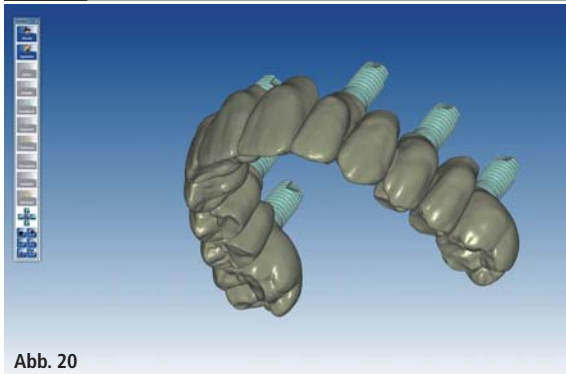


Abb. 20

Abb. 19: Safe-on-Four-Abutments in „smop“. – Abb. 20: Fertiges Design auf Safe-on-Four-Aufbauten.

on-Four-Aufbauten in der hier angewendeten Software integriert und mit den entsprechenden Scankappen versehen (Abb. 19).

Da die passende Bibliothek für Exocad zur Verfügung gestellt wurde (obwohl sie sich noch in der Testphase befand), konnten dieser komplexe Fall volldigital gelöst werden.

Abbildung 20 zeigt das anschließende fertige Design. Die Arbeit wurde in der OP mit sehr geringen Anpassungen innerhalb einer Viertelstunde mit Ausgleichskappen verklebt.

Fazit

In der digitalen Implantologie gibt es inzwischen sehr viele spannende Möglichkeiten. Einige Prozesse sind von den Dentalunternehmen noch nicht vollständig ausgearbeitet und entwickelt, es ist jedoch möglich, mit den aktuell bestehenden Software-Lösungen bereits sehr viel umzusetzen, indem die jeweiligen Systeme ausgereizt und überlistet werden. In solchen Fällen wird deutlich, welche relevante Rolle das Teamwork bei diesen Prozessen spielt – wünschenswert ist es, wenn jeder Beteiligte ein Spezialist auf seinem Gebiet ist. Nur so können alle aktuell verfügbaren Technologien optimal kombiniert, genutzt und somit Synergien gebildet werden.

Kontakt

stentists
Ulf Neveling und Jens Bingenheimer GbR
 Forellenweg 13, 27211 Bassum
 ulf@stentists.com
 www.stentists.com

- 100 % alloplastisches Knochenersatzmaterial
- Soft aus der Spritze
- Im Defekt modellierbar
- Härtet in situ zum stabilen Formkörper

www.easy-graft.com

Verkauf:

Sunstar Deutschland GmbH · Aiterfeld 1 · 79677 Schönau
 Fon: +49 7673 885 10855 · Fax: +49 7673 885 10844
 service@de.sunstar.com

2

CME-Punkte

Der folgende CME-Artikel setzt sich mit Kurzimplantaten und ihre Wirkung auf den Knochenschwund nach Implantationen auseinander. Unverblockte Varianten haben sich hierbei in Studien als erfolgreich herausgestellt. Ferner steht der Knochenschwund um das Kieferknochenniveau eines Implantates aus technischer Sicht in engem Zusammenhang mit dem Implantatdesign sowie den Verbindungen innerhalb des Implantates.

Prof. Dr. Marincola
[Infos zum Autor]

Die Bedeutung des Kieferknochenerhalts beim Einsatz von Kurzimplantaten

Prof. Dr. Mauro Marincola, Paulo Coelho, DDS, PHD, Vincent J. Morgan, DMD, Prof. Andrea Cicconetti

Es ist allgemeiner Konsens, dass die Erhaltung des Knochens rund um Zahnimplantate einer der wichtigsten Voraussetzungen für den langfristigen Behandlungserfolg darstellt und dass fortschreitender Knochenschwund die Langlebigkeit von Zahnimplantaten unter Aufbissbelastung verringert (Kitamura 2005, Horowitz 2008). Obwohl das Erreichen der Osseointegration nach der Implantation für den Behandlungserfolg überaus wichtig ist, bedeutet es nicht automatisch, dass diese Knochen-Biomaterial-Kontaktfläche das gesamte Leben des Patienten überdauert, da eine Reihe an Faktoren die Kinetik

des mineralisierten Gewebes beeinflussen und bedingen (King 2002, Tawil 2006). Von speziellem Interesse ist der Abbau des Kieferknochens innerhalb des ersten Jahres nach Einsetzen des Implantates, da dieser Abbau die biomechanische Verankerung der Prothese beeinträchtigt und so möglicherweise die angedachte Behandlung gefährdet (Leonard 2009), insbesondere wenn es sich um Kurzimplantate handelt. Bei diesen Implantaten mit nur 5 bis 6 mm Länge kann der von Cochran und Albrektsson dokumentierte Knochenverlust an Kieferkammhöhe nach fünf Jahren schon zu ihrem Verlust führen.

Ursachen für Kieferknochenschwund

Folgende Faktoren können unter anderem den Abbau des Kieferknochens verursachen:

- übermäßige okklusale Kräfte
- Trauma während der Chirurgie
- Entzündung, Infektion
- Implantat exponiert während der Weichgewebeheilung
- Mikropalt zwischen Implantat und Abutment, der zu bakterieller Infiltration und Mikrobewegungen führen kann
- zu frühe Belastung des Implantates

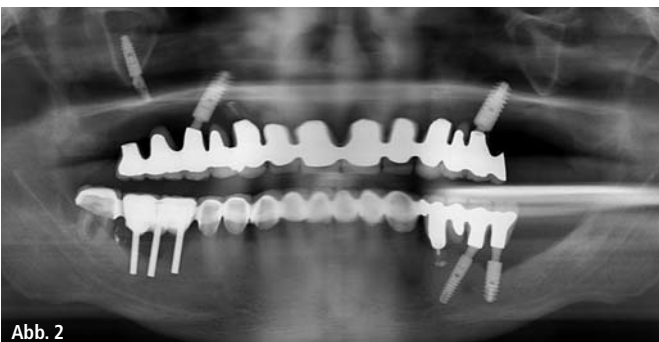
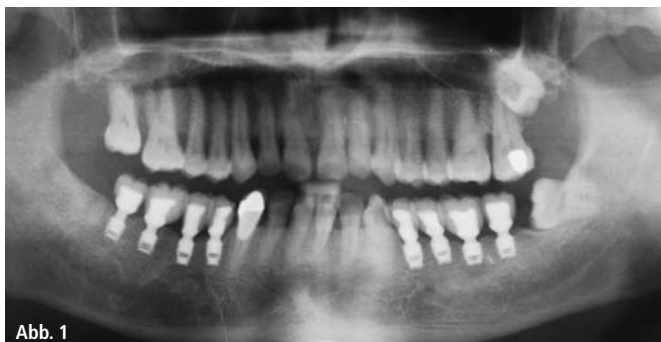
Abb. 1: Fachgerechte Behandlungsplanung bei Ersatz der fehlenden Zähne durch Einzelkronen auf Kurzimplantaten. Beachten Sie den Erhalt des Knochens über den intra-ossären Bicon SHORT Implants. – **Abb. 2:** Mangelnde Voraussetzung für eine fachgerechte Behandlungsplanung. Schlechte Platzierung der Implantate mit nachweislichem Abbau des Kieferknochens.

- Makrodesign des Implantats, insbesondere an der Höhe des Kieferkamms (krestales Modul)

Viele der oben genannten Ursachen können durch eine geeignete Behandlungsplanung und ein entsprechendes Patientenmanagement vermieden werden, andere dagegen können mithilfe von technischen Kriterien beurteilt und gegebenenfalls umgangen werden. Dabei ist zu beachten, dass in den meisten Fällen nicht nur ein einzelner Faktor den Abbau des mineralisierten Gewebes um Zahnimplantate herbeiführt, sondern eine Kombination verschiedener Ursachen diesem zugrunde liegen kann.

Fest steht, dass der behandelnde Arzt nicht alle Variablen, die den Knochenschwund um das Implantat beeinflussen, insbesondere im ersten Jahr nach der Insertion des Implantates, vollständig zu kontrollieren vermag, da biologische (patientenbedingte), humantechnische (arztseitige) und technische (Design und Verbindung des Implantates) Einflüsse zur Geltung kommen und einem Knochenschwund zuträglich sein können.

Unter den Faktoren, die der Behandler durchaus beeinflussen kann, kommt der fachgerechten Behandlungsplanung zur Festlegung der richtigen Anzahl und Positionierung der Implantate eine große Bedeutung zu. Sobald Anzahl und Positionierung der Implantate feststeht, kann die fachgerechte Sanierung und Anpassung des Aufbisses erfolgen; dabei wird gleichzeitig, zu einem großen Teil, der humantechnische Einfluss zugunsten eines Kieferknochenschwunds reduziert (Abb. 1 und 2).

Ein weiterer steuerbarer Faktor ist der technische Aspekt des Implantatsystems. Dabei müssen das krestale Modul und die Verbindungen zwischen Implantat und Abutment berücksichtigt werden

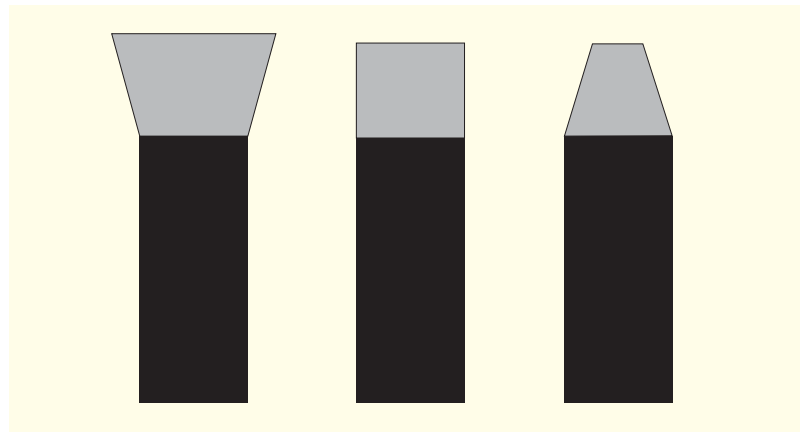


Abb. 3: Die drei verschiedenen Designs im Implantatbereich von links nach rechts: „vasenförmig“, „zylindrisch“ und „raketenförmig“.

(Tada 2003). Obwohl es Belege dafür gibt, dass beide Designaspekte eine jeweils signifikante Rolle beim Knochenschwund um Implantate spielen, ist dieses Phänomen aufgrund seines multifaktoriellen Charakters bisher in Studien noch nicht ausreichend quantifiziert betrachtet und nachgewiesen worden. Die in den vorliegenden Artikeln beschriebenen Theorien stellen einen Zusammenhang zwischen dem Knochenschwund auf der einen Seite und dem Design des krestalen Moduls sowie den Implantat-Abutment-Verbindungen auf der anderen Seite fest. Diese Theorien stimmen qualitativ mit den Erkenntnissen zu verschiedenen Implantatdesigns im klinischen Alltag überein.

Biomechanik der krestalen Module

Es gibt derzeit drei handelsübliche Basismodelle, um die Geometrie eines Implantatthales (krestale Module/engl.: Crest Module) zu beschreiben (Bozkaya 2004), wie in Abbildung 3 erkennbar ist. Die handelsüblichen Implantatsysteme und die entsprechenden krestalen Module sind schematisch in Abbildung 4 dargestellt. Im vorliegenden Artikel wer-

den die krestalen Module, deren Seiten sich koronal hin aufweiten, „vasenförmig“ genannt, die, deren Seiten parallel verlaufen, „zylindrisch“, und die, deren Seiten sich koronal hin verengen, „raketenförmig“. Die qualitative statistisch-mathematische Analyse für diese drei Systeme wurde in den späten 1980er-Jahren durchgeführt und wird in mehreren Handbüchern zur Implantationszahnmedizin erwähnt (Bidez 1992). Die bevorzugte Herangehensweise an diese Problematik wird über mechanische und mathematische Formeln mithilfe eines Computerprogramms (Finite-Elemente-Methode) bestimmt. Das qualitative Verständnis der Rolle der krestalen Module kann jedoch leicht durch folgende einfache Argumente zur Sanierung von Einzelzahnimplantaten erreicht werden:

1. Die Kräfte, denen ein Implantat in seiner Funktion ausgesetzt ist, sind aufgrund der Schrägflächen, die eine Krone ausmachen, in ihrer Natur komplex. Die Schrägflächen machen diese Kräfte zu Schrägkräften und damit zu vertikalen und horizontalen Kraftkomponenten. Die vertikalen und horizontalen Kraftkomponenten verursachen in den meisten Fällen




Abb. 4a–e: Handelsübliche Implantate mit verschiedenen krestalen Modulen.

Moment-Effekte (Kraft mal Entfernung), die die auf das Implantat wirkende Last deutlich verstärken. Sofern die Last nicht vertikal und perfekt auf die Längsachse des Implantats ausgerichtet ist, existiert immer eine horizontale Kraftkomponente, die auf das Implantat einwirkt (Petries 2002).

- Bei Betrachtung der schematischen Darstellung der vasenförmigen, zylindrischen und raketenförmigen Formen des krestalen Moduls in Abbildung 5a–c fällt zuerst auf, dass die Breite des Knochenbereichs bei allen Implantattypen dieselbe ist und dass sich die Implantate in vollem Umfang innerhalb dieses Bereiches befinden. Das bedeutet, dass das krestale Modul aller drei Typen komplett in den Knochen versenkt wurde. Ebenso ist zu beobachten, dass die Durchmesser der Implantate dieselben sind, so als wären sie für die Sanierung ein und desselben Bereiches gedacht.

Es lässt sich hierbei erkennen, dass der horizontale Knochenanteil rund um den Halsbereich an Kieferkammhöhe (rote Pfeile) bei den vasenförmigen Implantaten geringer ist als bei den anderen beiden Formen. Damit ist beim vasenförmigen Implantat ein geringerer Knochenanteil für die Kraftverteilung vorhanden. Somit ist es bei dieser Form wahrscheinlicher als bei den anderen beiden, dass der Knochen um dieses krestale Modul aufgrund der prothetischen Aufbissfunktion überlastet und abgebaut wird (Lemons 2004). Dieser Zustand tritt kli-

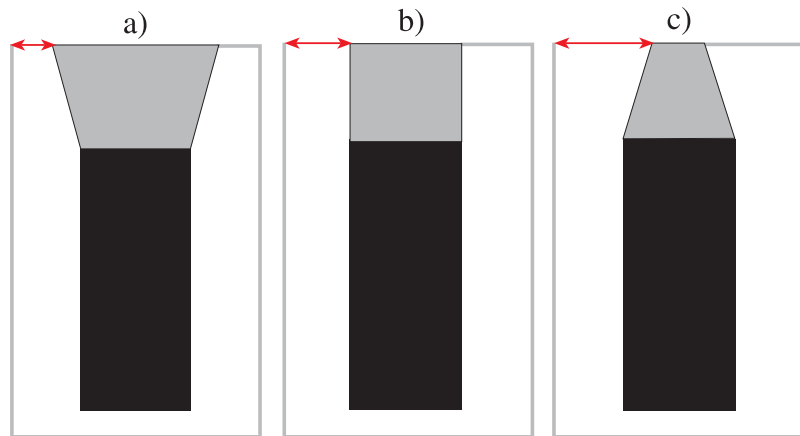


Abb. 5: Implantate in einem Knochenbereich mit derselben Größe. Beachten Sie den Knochenanteil im obersten Teil des Implantats (rote Pfeile). Der Knochenanteil um den Implantathals ist von fundamentaler Bedeutung für die Verteilung der okklusalen Kräfte.

nisch in Form von messerscharfen Rillen an den Stellen betont hervor, an denen eine geringere Menge Knochen um das krestale Modul des Implantats vorhanden ist. Die Theorie stimmt qualitativ mit den klinischen Befunden überein, bei denen vasenförmige Implantate nach einiger Zeit einen langsamen, aber fortschreitenden Knochenschwund und raketenförmige (biomechanisch günstigere) Implantate im Lauf der Zeit keinen oder nur geringen Knochenschwund aufweisen (Venuleo 2008) (Abb. 6–8). Trotz des höheren Knochenanteils um den Halsbereich des zylindrischen Kieferknochenimplantats im Vergleich zum vasenförmigen Implantat zeigen mathematische Modelle in Übereinstimmung mit den klinischen Beobachtungen, dass es bei Implantaten mit dieser Geometrie zu einem umfangreichen, fortschreitenden Knochenschwund um das Implantat kommt. Dies wird sehr wahrscheinlich durch die hohen Grenzflächen-Scher-

kräfte verursacht, die unter vertikaler Belastung auf das Implantat wirken. Bei den anderen beiden Implantatgeometrien tritt Knochenschwund nicht in demselben Umfang auf. Dies kann anhand einfacher mathematischer Berechnungen, in denen der (resultierende) Belastungsvektor in Bestandteile aufgebrochen wird, erklärt und nachvollzogen werden. Die Grenzflächen-Scherkräfte bei den vasen- und raketenförmigen krestalen Modulen sind, im Vergleich zu den zylindrischen, stärker.

Die Problematik verschlimmert sich weiter, wenn der progressive Knochenschwund um die Implantate auch trotz des Designs des krestalen Moduls auftritt. Wenn Knochenmaterial (aufgrund der ungünstigen biomechanischen Bedingungen) vom oberen Teil des krestalen Moduls abwärts schwindet, reduziert sich die Verankerung des Implantats und die Belastung des verbleibenden Knochens um das Modul ist, aufgrund des steigenden Momentwerts (die Kraftbelastung erhöht sich proportional zum Knochenschwund), höher. Diese Erkenntnis war Thema zahlreicher klinischer Untersuchungen und Laborstudien, insbesondere hinsichtlich der vasenförmigen Implantate, bei denen der Knochenabbau theoretisch solange fortschreitet, bis das Implantat endgültig seine Funktion verliert. Im klinischen Alltag ist dies jedoch nicht der Fall. Interessanterweise stoppt hier der Knochenabbau im Bereich des ersten Gewindes und zieht in den meisten Fällen keinen Defekt des Implantats nach sich. In den

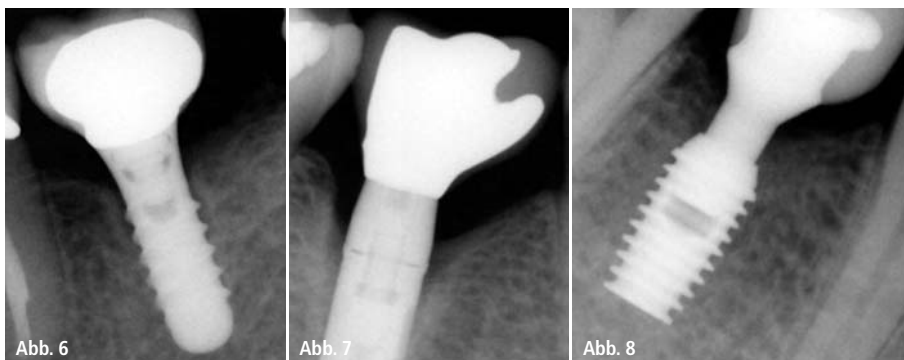


Abb. 6 und 7: Konischer Kieferknochenschwund um ein vasenförmiges (Abb. 6) und ein zylindrisches Implantat (Abb. 7) nach einer gewissen Belastungszeit. – **Abb. 8:** Beachten Sie die Erhaltung des Knochens um den Hals des raketenförmigen Implantats. Die abfallende Schulter sorgt für eine Plattform auf Höhe des Knochens, über die der Knochen über den Hals wachsen kann.

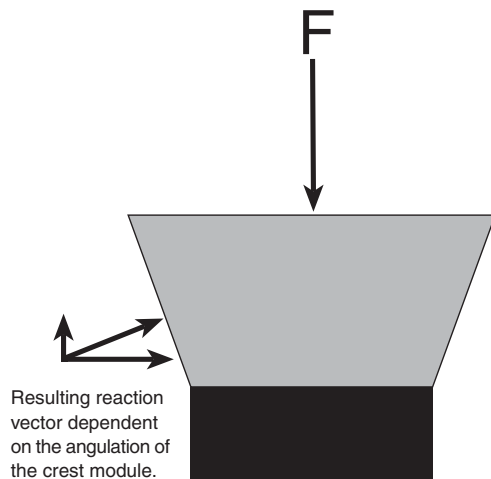


Abb. 9: Auflösung des Reaktionsvektors (abhängig von der Modulgeometrie), resultierend aus einer vertikalen Kraft F , die auf das Implantat wirkt.

meisten Fällen bleiben diese Implantate ohne jegliche Komplikationen für sehr lange Zeit funktionstüchtig (Mericske-Stern 2001). Der plötzliche Verlust am ersten Gewinde könnte mit der bakteriologischen Verunreinigung zusammenhängen, die aufgrund des Mikropalts in der Verbindung zwischen Implantat und Abutment entstehen kann (King 2002). All jene Fachärzte weltweit, denen dieses Phänomen bewusst ist, haben ihre Operations- und Sanierungsprotokolle so umgestellt, dass die Nachteile eines solchen Knochenschwundes umgangen und bessere Ergebnisse erzielt werden können, speziell in ästhetisch anspruchsvollen Bereichen, in denen Knochenschwund um das Implantat die Behandlung des Weichgewebes verkompliziert. Darüber hinaus wurde berichtet, dass die Mikrogewinde am Kammmodul des Implantatsystems den Knochenschwund signifikant verringert haben (Abb. 10 und 11).

Fazit

In der Vergangenheit wurde angenommen, dass Zahnimplantate mindestens 10 mm lang sein müssen, damit die ossär integrierten Implantate langfristig funktionell bleiben. Jüngere Studien zeigen jedoch, dass auch Kurzimplantate (< 10 mm) sehr gute Ergebnisse erzielen können. Insbesondere Kurzimplantate (mit einer Länge von nur 5 mm) mit Platteadesign und mit einer bakteriell versiegelten 1,5-Grad-Konusverbindung sorgen für erfolgreich funktionierende Zahnimplantate. Weiterhin wurde gezeigt, dass bei den raketenförmigen Implantaten mit unverblochten Kurzimplantaten ein geringerer Knochenschwund auftritt als mit längeren verblochten Zahnimplantaten. Zusammenfassend kann festgestellt werden, dass der Knochenschwund um das Kieferknochenniveau eines Implantates vom Charakter her multidisziplinär ist und, aus technischer Sicht, mit dem Design des Implantates (Implantatdesign und Verbindungen innerhalb des Implantates) in engem Zusammenhang steht. Von einem rein medizinischen Standpunkt aus lässt sich die folgende Schlussfolgerung ziehen:

VITA ENAMIC® IS absorbiert Kaukräfte.

Belastbar. Effizient. Präzise.



34900

VITA shade, VITA made.

VITA

VITA ENAMIC IS verfügt aufgrund dentinähnlicher Elastizität über kaukraftabsorbierende Eigenschaften. Damit ermöglicht VITA ENAMIC IS verlässlich belastbare Lösungen für implantatgetragenen Zahnersatz. Mit der innovativen Hybridkeramik lassen sich zudem hochpräzise Schleifergebnisse in dünn auslaufenden Randbereichen erzielen. Eine zeiteffiziente Verarbeitung ist gewährleistet, da die Suprakonstruktion nach CAM-Fertigung und Politur direkt eingesetzt werden kann. Mehr Informationen unter:

www.vita-zahnfabrik.com/cadcam

 facebook.com/vita.zahnfabrik

**Hybridkeramik für belastbare
Suprakonstruktionen.** 

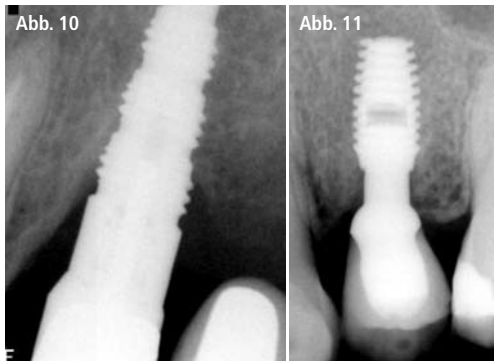


Abb. 10 und 11: Vergleich eines vasenförmigen (Abb. 10) und raketenförmigen (Abb. 11) Implantats auf Knochenhöhe.

Wenn Implantate mit demselben Durchmesser für alle drei erhältlichen Implantatformen in einem bestimmten Bereich eingesetzt werden, wird bei dem raketenförmigen Implantat, das theoretisch die Funktionslasten besser verteilt, aufgrund des höheren Knochenanteils um

das krestale Modul wahrscheinlich weniger Knochenschwund auftreten (Li Shi 2007). Die langfristige Erhaltung des Kieferkammknochens ist für die erfolgreiche Implantation von größter Bedeutung und macht den Einsatz von Kurzimplantaten vorhersehbar, da diese in allen Knochendimensionen und -qualitäten eingesetzt werden können. Das raketenförmige Modell mit der konvergierenden Schulter wird als die ideale Form angesehen, um eine homogene Verteilung der Aufbisskräfte am Hals des Implantates und am Kieferkamm zu erreichen. Die reduzierte Präsenz einer Titanoberfläche am Kieferkamm ermöglicht es, diese Implantatgeometrien sehr nah aneinander zu platzieren, ohne der 3,0mm-Abstand-Regel zu folgen. Ähnliches wiederfährt mit der Distanz zwischen einem natürlichen Zahn und

einem raketenförmigen Implantat. Da diese Implantate ein Platform Switching am Implantat Hals besitzen, wird das Durchgangsprofil am Kieferkamm immer, im Verhältnis zum Durchmesser der Plateaus, reduziert sein. Dem Prinzip folgend, das zwei Objekte nicht gleichzeitig denselben Raum einnehmen können, ermöglicht dieses Implantatdesign dem Kieferkammknochen so viel wie möglich an Oberfläche, um dem aufliegenden Weichgewebe die ideale Stütze zu garantieren.

Kontakt


Prof. Dr. Mauro Marincola
Via dei Gracchi, 285
00192 Rom, Italien
mmarincola@gmail.com


LERNKONTROLLE No. 72972: DIE BEDEUTUNG DES KIEFERKNOCHENERHALTS BEIM EINSATZ VON KURZIMPLANTATEN


→ ausschließlich online!



Videos Bildergalerien ZWP online-Köpfe Zahnarztssuche Aktueller Newsletter Newsletter abonnieren







STARTSEITE FACHGEBIETE LIBRARY EVENTS UNTERNEHMEN PRODUKTE BERUFSPOLITIK AUS- & WEITERBILDUNG ZAHNIS CME JOBSUCHE

CME Fortbildungen

FORTBILDUNG gültig bis 23.11.2015

Die Bedeutung des Kieferknochenerhalts beim Einsatz von Kurzimplantaten

Fachbereich: Implantologie

[zurück zur CME-Übersicht](#)

[Lesen Sie den Artikel](#)

Prof. Dr. Mauro Marincola, Dr. Vincent J. Morgan, Prof. Dr. Andrea Cicconetti

Pro Frage ist immer nur eine Antwort richtig.

1 Das krestale Modul, welches den geringsten Platz am Kieferkamm einnimmt, ist das:

raketenförmige

zylinderförmige

trichterförmige

Anmeldung

Angemeldet als

[Mein Profil](#) [Logout](#)

Anmeldung

Handling / Ablauf

Datenschutz


Kontakt

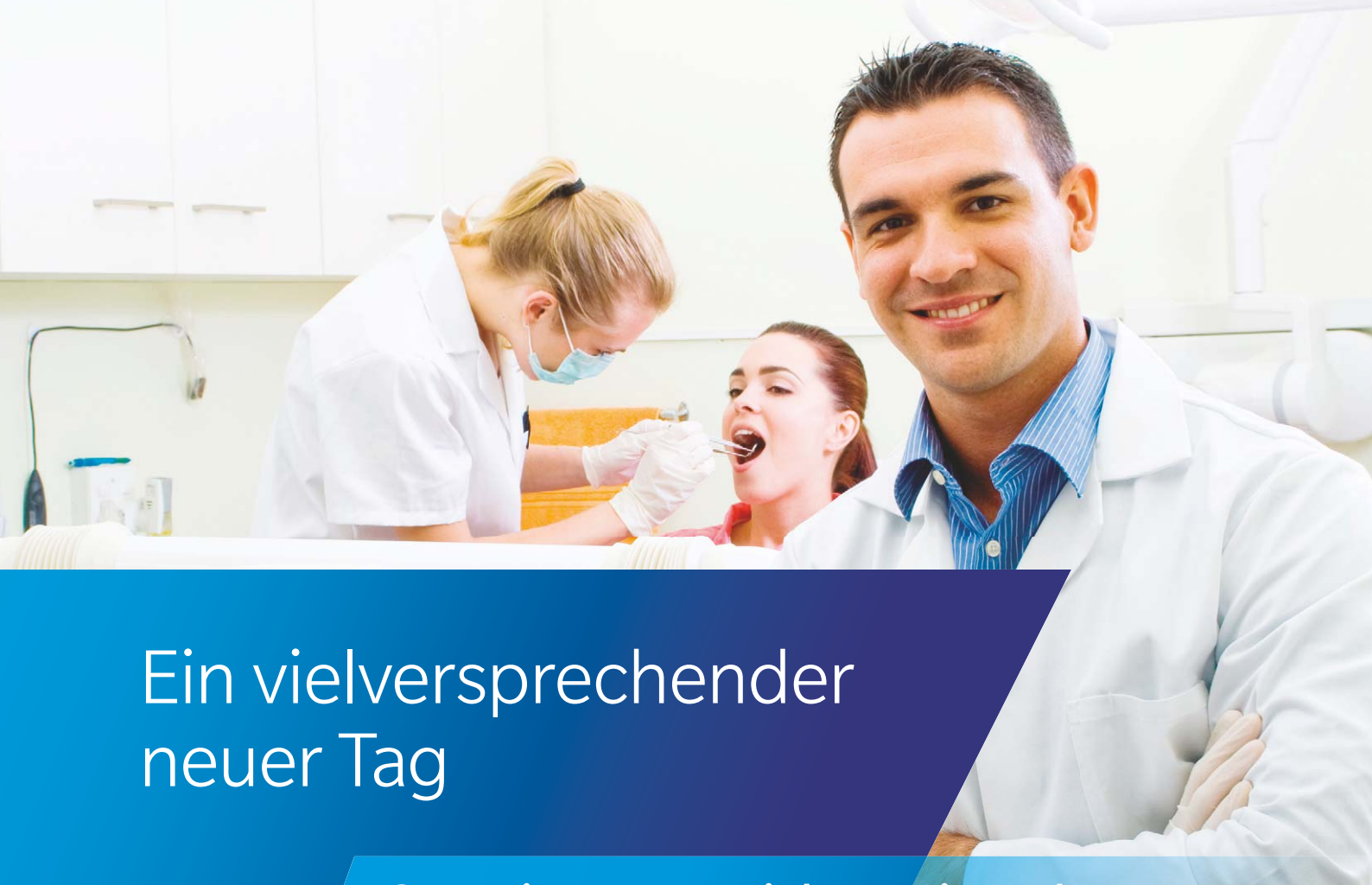Ansprechpartner: Katja Kupfer
Telefon: +49 (0) 341 / 48 47 4-327
E-Mail: kupfer@oemus-media.de

Zum Beantworten dieses Fragebogens registrieren Sie sich bitte unter:

www.zwp-online.info/cme-fortbildung

CME-Hilfe





Ein vielversprechender neuer Tag

Gemeinsam erreichen wir mehr

Zimmer Dental und BIOMET **3i** haben ihre Kräfte vereint, um ein weltweit führender Anbieter von Lösungen für die Mundgesundheit zu werden.

Mit unserem Engagement unterstützen wir Sie dabei, außergewöhnliche Ergebnisse für Ihre Patienten zu erreichen. Wir liefern Ihnen auch weiterhin modernste Lösungen, verbunden mit herausragendem Kundenservice und technischem Support.

Gemeinsam verfügen wir über 62 Jahre Erfahrung in der Dentalindustrie. Damit bieten wir Ihnen ein umfassendes Produktportfolio, Fortbildungsmöglichkeiten von Weltklasseformat sowie einen reaktionsschnellen, persönlichen Service.

Um mehr über das neue Unternehmen Zimmer Biomet zu erfahren, besuchen Sie bitte: zimmerbiomet.com.

**Es zählt nicht nur, was wir machen...
es zählt, was wir möglich machen.**


Aufgrund behördlicher Anforderungen verkaufen wir weiterhin Produkte unter Zimmer Dental Inc. bzw. BIOMET 3i LLC, bis die Produktkennzeichnung konsolidiert ist.



ZIMMER BIOMET
Your progress. Our promise.™

ADEMEA042G REV B 09/15

Für ästhetisch-funktionell einwandfreie Implantationen bzw. Restaurationen ist der dreidimensionale Erhalt von Hart- und Weichgewebe nach einer Extraktion entscheidend. Durch die Auffüllung der Extraktionsalveole mit Knochenersatzmaterial unmittelbar nach Zahnextraktion (Socket Preservation) sollen Resorptionsvorgänge nach Extraktion minimal gehalten werden. Im folgenden Beitrag wird eine vereinfachte Technik der Socket Preservation unter Zuhilfenahme einer Ribose-kreuzvernetzten Kollagenmembran und ohne zusätzliche Verwendung von Knochenersatzmaterial vorgestellt. Es wird auf einen vollständigen Wundverschluss verzichtet und so ein optimaler Erhalt von keratinisiertem Weichgewebe sowie eine gute knöcherne Konsolidierung des Extraktionsdefektes ermöglicht.



Alveolenmanagement und Socket Preservation ohne KEM

Dr. med. dent. Kai R. Fischer

Das ästhetische und funktionelle Ziel nach Extraktion ist eine optimale Rot-Weiß-Ästhetik. Die Implantatkrone bzw. das Brückenzwischenglied und deren umgebendes Weichgewebe sollen idealerweise nicht vom natürlichen Nachbarzahn unterschieden werden können. Dies bedeutet, dass zum Unterstützen des Weichgewebes ein ausreichendes Knochenangebot in vertikaler und horizontaler Dimension vorhanden sein muss.

Es ist bekannt, dass nach Zahnextraktion resorptive Umbauvorgänge in Gang gesetzt werden, die sowohl in der horizontalen (bis zu 6 mm) als auch vertikalen

Dimension (bis zu 4 mm) einen signifikanten Volumenverlust zur Folge haben.¹⁻⁴ Die Knochenresorption setzt vor allem bei der vestibulären Knochenschwundlamelle ein.^{2,5} Da gerade die vestibuläre Knochenwand mit ausschlaggebend für einen Implantat-Langzeiterfolg sowie einen Weichgewebserhalt unter einem Brückenzwischenglied ist, besteht großes Interesse, diese resorptiven Umbauvorgänge zu unterbinden bzw. zu minimieren. Sowohl in tierexperimentellen als auch in verschiedenen klinischen Studien konnte gezeigt werden, dass durch die Socket Preservation die bukkale Knochenwand zwar nicht in allen Fällen erhalten werden kann, wohl aber das Volumen der Alveole, welches ohne diese Technik zu großen Teilen resorbiert worden wäre.⁶

In der Literatur sind mittlerweile zahlreiche Techniken beschrieben worden, die sich zum einen im chirurgischen Protokoll (Lappenbildung zum vollständigen Wundverschluss oder flapless bzw. bewusste Exposition) sowie in der Verwendung von Füllmaterial sowie Mem-

branen zur Abdeckung des knöchernen Augmentats unterscheiden. Der konventionelle Behandlungsplan mit einem vollständigen Wundverschluss der Extraktionsalveole bedeutet, dass durch die Präparation eines Verschiebelappens die Mukogingivalgrenze verschoben wird. Es geht keratinisiertes Gewebe verloren, welches zu einem späteren Zeitpunkt wieder durch verschiedene Techniken generiert werden muss. Aus diesem Grund gibt es das Bestreben, weichgewebsschonende minimalinvasive Methoden bzw. sogar einen flapless approach durchzuführen. Wenn man den Verschluss der Alveole mit einem autologen Weichgewebe-Punch oder Bindegewebsstransplantat aus dem Gaumen vermeiden will, bedeutet dies allerdings, dass die Augmentationsmaterialien exponiert gelassen werden müssen.

Hierbei müssen folgende Aspekte berücksichtigt werden:

Die Verwendung eines Knochenersatzmaterials ohne Membran führt zu einem tieferen Einwachsen von Weichgewebe

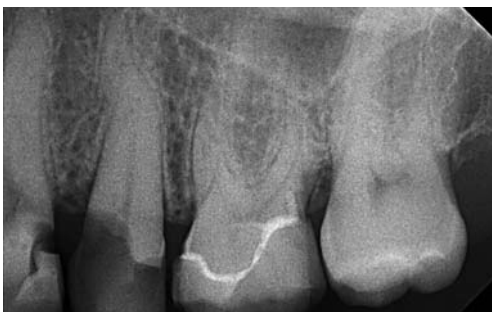

Abb. 1: Röntgenbefund prä-OP: stark zerstörte Zähne 24 und 25.

Natürliche & langfristige Ästhetik

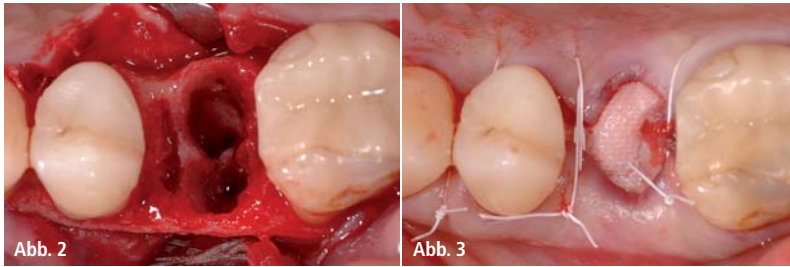


Abb. 2: Situation nach Zahnextraktion 25 sowie chirurgischer Kronenverlängerung 24. – **Abb. 3:** Abdeckung der Extraktionsalveole mit der OSSIX® PLUS Membran und Fixation mit Matratzennähten.

in das Augmentat. Aus diesem Grund wird eine Abdeckung des Knochenmaterials empfohlen.⁷

Bei Einsatz einer nicht resorbierbaren Membran kann es im Falle der Exposition zu schweren Komplikationen durch Infektion kommen.⁸

Bei konventionellen resorbierbaren Membranen (z. B. nativen Kollagenmembranen) führt eine bakterielle Kontamination, die bei Exposition nicht zu vermeiden ist, zu einer schnellen Resorption der Membran. Dies verhindert zwar eine schwere Infektion, das Ziel der Membran, das Weichgewebe am Einwachsen in das Augmentat zu hindern, wird jedoch nicht mehr erfüllt.^{9,10}

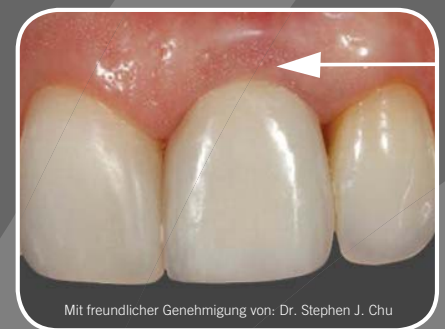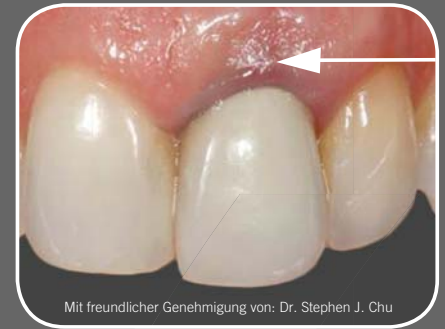Bekanntlich kann die Resorptionszeit von nativem Kollagen durch entsprechende Vernetzungstechniken erhöht werden.¹¹ Dies führt zu einem deutlich verbesserten knöchernen Regenerationspotenzial.¹² Allerdings wird eine erhöhte Kreuzvernetzung oftmals mit einer kompromittierten Biokompatibilität im Vergleich zu nativen Kollagenmembranen in Verbindung gebracht.^{11,13} Durch moderne Kreuzvernetzungstechniken, die auf der Verwendung des natürlichen Zuckers Ribose beruhen (Glykierung), ist es möglich, resorbierbare Membranen herzustellen, die sowohl ein verlängertes Barriereprofil (bis zu sechs Monaten) als auch eine hohe Bioverträglichkeit aufweisen. Mehrere klinische Untersuchungen zu verschiedenen Indikationstellungen zeigten sowohl die gute Biokompatibilität als auch die Effizienz der Ribose-kreuzvernetzten Membran als Resultat der verlängerten Barrierefunktion.¹⁴ Dies konnte selbst bei augmentativ sehr anspruchsvollen Indikationen gezeigt werden.^{15,16}

Im Speziellen bei postoperativen Dehissenzen weist die Ribose-kreuzvernetzte Membran (OSSIX® Plus, REGEDENT)

eine deutlich verlängerte Stabilität zu nativen bzw. chemisch kreuzvernetzten Membranen auf.⁹ Aus diesem Grund liegt es nahe, die Membran zur Extraktionsalveolenversorgung ohne einen vollständigen Wundverschluss einzusetzen, um so einen optimalen Erhalt von keratinisiertem Weichgewebe sowie guter knöcherner Konsolidierung des Extraktionsdefektes zu ermöglichen. Diese Membran wird nach Rehydratation zwar flexibel und adaptierbar, was eine angenehme Platzierung ohne Zuhilfenahme von Pins o. Ä. ermöglicht. Dennoch ist sie etwas rigider als herkömmliche native Kollagenmembranen. Dies bietet die Option, in speziellen Situationen nach Zahnextraktion auf die zusätzliche Verwendung von Knochenersatzmaterial zu verzichten. Das wirkt sich zum einen positiv auf die Materialkosten der Behandlung aus, zum anderen kann somit die Behandlungszeit zur Implantation signifikant verkürzt werden, da die knöcherne Regeneration der so geschützten Alveole bei Verzicht auf Knochenersatzmaterial deutlich schneller abläuft. Gerade bei der Verwendung von langsam resorbierenden Knochenersatzmaterialien findet häufig eine schlechte knöcherne Rekonsolidierung der Alveole aufgrund einer bindegewebigen Einschnidung der Partikel statt.¹⁷

Fallbeispiel

Ein Patient (m, Alter 38) mit stark zerstörten Zähnen 24 und 25 wurde an unsere Abteilung zur chirurgischen Behandlung überwiesen (Abb. 1). Nach Aufbau der Zähne konnte nur der Zahn 24 sinnvoll prothetisch versorgt werden. Der Behandlungsplan sah eine Extraktion des nicht erhaltenswerten Zahnes Nummer 25 mit späterer Implantatins-



Genesis Implantatsystem

- Anatite™ pink für einen natürlichen Farbton der Gingiva
- Doppelgewinde für die Sofortversorgung
- TiLobe® Verbindung bietet Stärke und Stabilität



Kontaktieren Sie uns, um Ihren Fall zu planen.

info.de@keystonedental.com
www.keystonedental.eu

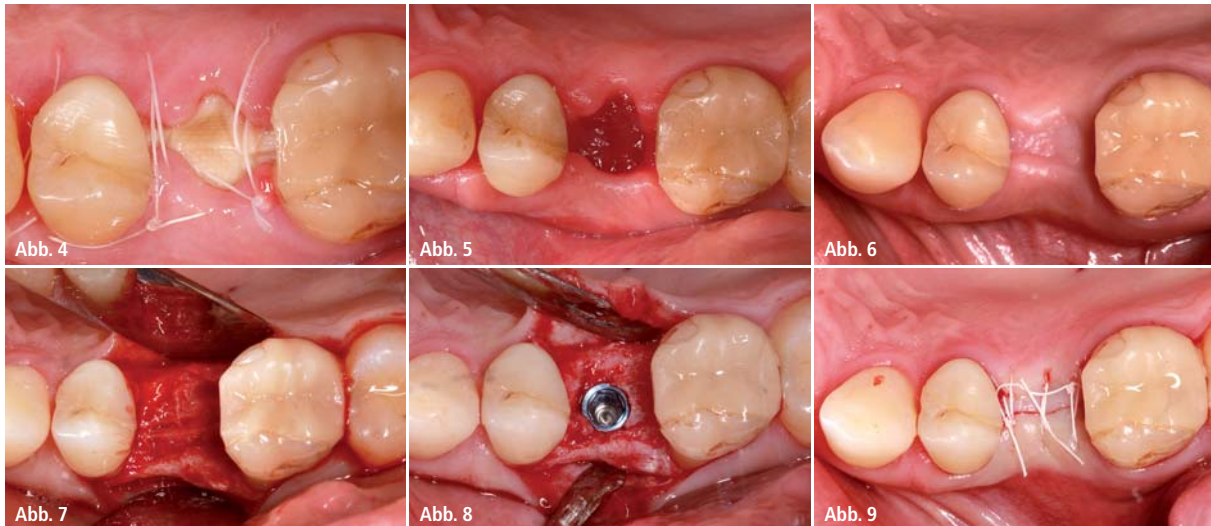


Abb. 4: Sieben Tage post-OP: Befundlose Primärheilung mit teilweise Wundverschluss. – **Abb. 5:** 21 Tage post-OP: Vollständiger Wundverschluss nach sekundärer Epithelisierung. – **Abb. 6:** Fünf Monate post-OP: Gesundes Weichgewebe über dem Knochenkamm. – **Abb. 7:** Re-entry: Ausreichend vorhandenes vitales Knochenvolumen. – **Abb. 8:** Implantat (Zimmer Biomet T3, 4 x 11,5) kann in vitalen Knochen gesetzt werden, ausreichendes zirkuläres Knochenlager. – **Abb. 9:** Wundverschluss nach Implantation.

tion vor. Da auch eine chirurgische Kronenverlängerung an 24 notwendig war, wurde auch in Regio 25 ein Mukoperiostlappen gehoben. Nach der Zahnextraktion zeigte sich ein großer knöcherner Defekt, der keine simultane Implantation ermöglichte (Abb. 2). Somit wurde in der gleichen Sitzung ein Knochenaufbau vorgenommen. Aufgrund der guten knöchernen Begrenzung des Extraktionsdefekts wurde auf eine Auffüllung der Alveole mit Knochenersatzmaterial verzichtet. Die Alveole wurde mit der oben genannten Membran abgedeckt, die sowohl palatinal als auch bukkal unter den leicht elevierten Mukoperiostlappen geschoben wurde (Abb. 3). Aufgrund des lang anhaltenden Barriereprofils der Membran wurde bewusst auf die Erzielung eines vollständigen Wundverschlusses verzichtet. Durch dieses wenig invasive Behandlungsprotokoll sollte die Präparation eines koronalen Verschiebelappens durch Mobilisationstechniken, wie z. B. einer Periostschlitzung sowie eine et-

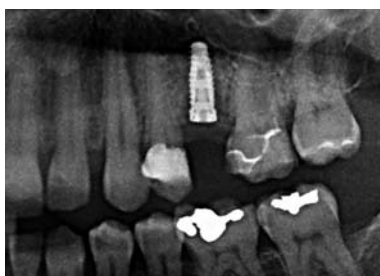

Abb. 10: Röntgenbefund nach Implantation.

waige vertikale Entlastungsinzision vermieden und so das keratinisierte Gewebe erhalten werden. Die Lappenfixation und die Stabilisierung der Membran erfolgte mit mehreren vertikalen Matratzennähten. Im koronalen Bereich war somit ein Teil der Membran exponiert (Abb. 3). Für die postoperative Nachsorge wurde der Patient angewiesen, bis zum vollständigen Wundverschluss über der Membran drei Mal täglich eine Mundspülung mit 0,2% Chlorhexidinspülung durchzuführen sowie mechanisches Trauma im Wundgebiet zu vermeiden.

Abbildung 4 zeigt die Situation nach einer Woche, die hier eingesetzte Membran weist keinerlei Zeichen einer frühzeitigen Resorption auf, das umliegende Weichgewebe ist völlig entzündungsfrei. Die Nähte wurden 14 Tage nach der Extraktion entfernt. Die weitere Einheilphase und die Epithelisierung der exponierten Membran verliefen unauffällig und ohne Irritationen. Circa zwei Wochen nach Nahtentfernung erfolgte der vollständige Wundverschluss durch sekundäre Epithelisierung (Abb. 5).

Die Implantation erfolgte aufgrund terminlicher Gründe des Patienten erst fünf Monate nach der Extraktion. Aufgrund des Verzichts auf Knochenersatzmaterial wäre eine Implantation bereits zu einem früheren Zeitpunkt (drei bis vier Monate) möglich gewesen. Es zeigte sich ein gesundes Weichgewebe mit ausreichend

keratinisierter Gingiva (Abb. 6). Der ehemalige Extraktionsdefekt war vollständig knöchern konsolidiert, ohne Zeichen eines krestalen Volumenverlusts (Abb. 7–10).

Zusammenfassung

Die lang anhaltende Barrierefunktion der verwendeten Membran bewirkt eine besondere Resistenz gegenüber vorzeitiger Degradation der Membran bei Exposition. Sie schützt das Augmentat über einen Zeitraum von mehreren Tagen bis Wochen und verhindert somit das vorzeitige Einwachsen von Weichgewebe bzw. eine unkontrollierte Resorption. Trotz Exposition findet auch bei einer freiliegenden Membran ein sekundärer Wundverschluss durch Epithelisierung statt. Somit kann für ausgewählte Indikationen eine vereinfachte Alveolenversorgung ohne Verwendung von Knochenersatzmaterial und ohne vollständigen Wundverschluss erfolgen. Dadurch kann das keratinisierte Gewebe während des Knochenaufbaus optimal erhalten werden.

Kontakt **Dr. med. dent. Kai R. Fischer**
Zahnklinik
Abteilung für Parodontologie
Universität Witten/Herdecke
Alfred-Herrhausen-Straße 44
58455 Witten
Kai.Fischer@uni-wh.de

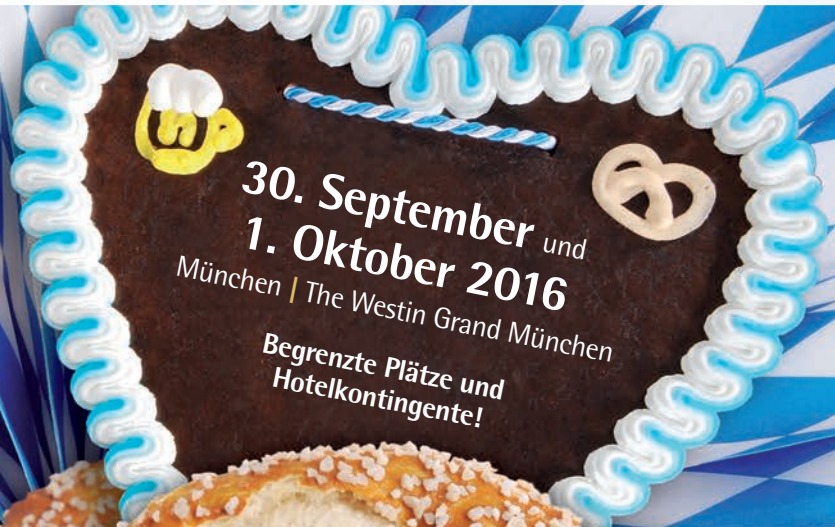46.




INTERNATIONALER JAHRESKONGRESS DER DGZI

Funktion und Ästhetik

Wissenschaftliche Leiter:
Prof. Dr. Herbert Deppe
Prof. (CAI) Dr. Roland Hille



Online-Anmeldung/
Kongressprogramm



www.dgzi-jahreskongress.de

Goldsponsor



Silbersponsor



Bronzesponsor



FAXANTWORT | +49 341 48474-290

Bitte senden Sie mir das Programm zum
46. INTERNATIONALEN JAHRESKONGRESS DER DGZI
am 30. September und 1. Oktober 2016 in München zu.

Praxis-/Laborstempel

ZT Oliver Beckmann hat die erstmalig eingeführte Prüfung zum neuen DGZI-Tätigkeitsschwerpunkt Zahntechnische Implantatprothetik erfolgreich absolviert. Seit diesem Jahr haben Zahn-techniker die Möglichkeit, durch die DGZI ein offizielles Gütesiegel dieses Tätigkeitsschwerpunktes zu erhalten. Die älteste europäische implantologische Fachgesellschaft möchte damit einmal mehr die Bedeutung der Qualität zahntechnischer Fähigkeiten hervorheben.



DGZI will mit neuem Gütesiegel Maßstäbe für Zahntechniker setzen

Zahntechniker Oliver Beckmann aus Freudenberg hat Geschichte geschrieben: Als erster Kandidat bestand er Anfang Oktober während des 45. Internationalen Jahreskongresses der DGZI (Deutsche Gesellschaft für Zahnärztliche Implantologie) die Prüfung zum neu eingeführten „Tätigkeitsschwerpunkt Zahntechnische Implantatprothetik“. Aus den Händen der beiden DGZI-Vizepräsidenten, Prof. (CAI) Dr. Rolf Vollmer und Prof. (CAI) Dr. Roland Hille, erhielt er während des Kongresses die Urkunde überreicht. Besonders gelobt wurden

dabei die ausgezeichneten Fallbeispiele, die ZT Beckmann vorgestellt hatte.

„Die Schnittstelle zwischen Zahntechnik und Implantologie muss nicht nur aktiviert und gepflegt, nein, sie muss täglich gelebt werden“, forderte Vizepräsident Hille anlässlich des Kongresses, der mit der Wahl des Mottos „Zahntechnik und Implantologie – Schnittstelle zum Erfolg“ die traditionell enge Bindung zwischen der zahnmedizinischen Fachgesellschaft DGZI und dem Berufsstand der Zahntechniker noch einmal herausstellte. Weiteres Alleinstellungsmerkmal

dieser engen Kooperation ist die Tatsache, dass mit ZTM Christian Müller ein Zahntechniker in das Vorstandsgremium der DGZI gewählt wurde.

Der Stellenwert der Zahntechnik

Das tägliche „Mit-Leben-Erfüllen“ der Schnittstelle Zahntechnik und Zahnmedizin sei nicht nur ein x-beliebiges Kongress-thema, so Hille, sondern auch das Credo der Fachgesellschaft. Das spiegelte auch das Kongressgeschehen wider: Die Vormittagssession des zweiten Kongresstages war komplett der Darstellung der Zusammenarbeit zwischen Zahntechniker und Zahnmedizinern gewidmet, gleich vier „Dream-Teams“, bestehend aus je einem Zahntechnikermeister und einem Zahnarzt, referierten und stellten anschließend die Ergebnisse ihrer „Schnittstellenaktivierung“ vor.

Die DGZI hat mit dem neuen Tätigkeits-schwerpunkt Zahntechnische Implantatprothetik für Zahntechniker die Möglichkeit geschaffen, sich mit einem eigenen Qualitäts- und Gütesiegel zu profilieren. In Zeiten eines immer härteren Wettbewerbs spielt die Außenwirkung eine immer größere Rolle und unterscheidet den Zahntechniker nicht vom Zahnarzt. Der mit dem FUNDAMENTAL Schulungszentrum in Essen gemeinsam ent-



Abb. 1: Dr. Rolf Vollmer (l.) und Prof. (CAI) Roland Hille (r.) lassen sich während der Prüfung im Rahmen des 45. DGZI-Jahreskongresses die implantatprothetischen Arbeiten von ZT Oliver Beckmann erläutern.



Abb. 2: Erfolgreich bestanden – ZT Oliver Beckmann (Mitte) erhält durch Prof. (CAI) Roland Hille (l.) und Dr. Rolf Vollmer (r.) das Gütesiegel des Tätigkeitsschwerpunkts Zahntechnische Implantatprothetik – DGZI.

wickelte Tätigkeitsschwerpunkt wird mit einer Prüfung während des Internationalen Jahreskongresses abgeschlossen. Voraussetzungen sind eine mindestens dreijährige Tätigkeit im Bereich der Implantatprothetik, innerhalb derer mindestens 150 Implantate prothetisch ver-

sorgt oder über 70 Behandlungsfälle nachgewiesen werden. Dabei müssen zwölf Patientenfälle unterschiedlicher Indikationsklassen mittels PowerPoint-Präsentation vorgestellt werden, die vom Einzelzahnimplantat bis zur multiplen Implantatversorgung reichen. Cur-

ricula Implantatprothetik aller deutschen Fachgesellschaften werden dabei voll anerkannt.

Interessenten, die den Tätigkeitsschwerpunkt Zahntechnische Implantatprothetik der DGZI ebenfalls erwerben wollen, sollten sich bei der Geschäftsstelle der DGZI in Düsseldorf für weitere Informationen melden. „Die DGZI freut sich über jeden Zahntechniker, der sich um diesen zukunftsweisenden Tätigkeitsschwerpunkt bewirbt und wird ihn gern unterstützen“, so DGZI-Fortbildungsreferent Dr. Georg Bach.

Kontakt

DGZI – Deutsche Gesellschaft für Zahnärztliche Implantologie e.V.
 Paulusstr. 1
 40237 Düsseldorf
 Tel.: 0211 1697077
 sekretariat@dgzi-info.de
 www.dgzi.de

ANZEIGE

IMPLANTS IS OUR BUSINESS GO DIGITAL

ARGON
 MEDICAL DEVICES & DENTAL IMPLANTS

Osteograft

3DRO

A Subsidiary of **SAMSUNG Ray**

QUALITY & DESIGN
 MADE IN GERMANY

ARGON DENTAL
 Franz-Kirsten-Straße 1
 55411 Bingen am Rhein

Fon: +49 (0)6721-3096-0
 Fax: +49 (0)6721-3096-29

E-Mail: info@argon-dental.de
 Web: www.argon-dental.de



© Alexander Raths

Der 46. Internationale Jahreskongress der Deutschen Gesellschaft für Zahnärztliche Implantologie e.V. (DGZI) findet am 30. September und 1. Oktober 2016 in München statt. Im THE WESTIN GRAND in Bogenhausen treffen sich Implantologen und internationale Referenten zum Thema „Ästhetik und Funktion in der Implantologie“.



DGZI-Fortbildungshighlight 2016 in München

Die DGZI wird als traditionsreichste europäische Fachgesellschaft für zahnärztliche Implantologie ihren 46. Internationalen Jahreskongress im kommenden Jahr in München abhalten. Renommierte Referenten aus dem In- und Ausland, Vertreter befreundeter internationaler Fachgesellschaften und natürlich die Teilnehmer aus Europa, den USA, Asien und den arabischen Ländern werden erneut ein herausragendes Fortbildungsereignis gestalten und auch selbst erleben. Der Kongress findet diesmal gemeinsam mit der Jahrestagung der Deutschen Gesellschaft für Laserzahnheilkunde e.V. (DGL), dem Münchener Forum für Innovative Implantologie sowie dem Mundhygienetag statt.

Neben dem implantologischen Kernprogramm eröffnen sich den Teilnehmern somit zusätzliche Informationsmöglichkeiten.

Ziel des Kongresses ist es, erstklassige praxisnahe Fortbildung auf höchstem Niveau zu bieten und eine Brücke von neuesten wissenschaftlichen Erkenntnissen aus dem universitären Bereich, über die Vorstellung von Innovationen aus den Reihen der Industrie bis hin zu deren Umsetzung in der täglichen Praxis, zu schlagen. Die Vorträge werden nahezu das gesamte Spektrum der modernen Implantologie abbilden sowie Schnittstellen aufzeigen. Workshops der Anbieter von Implantaten, Membranen und Knochenersatzmaterialien sowie

separate Themen für die implantologische Assistenz runden das Programm ab.

Der Termin 30. September und 1. Oktober fällt zugleich auch auf das letzte Wiesn-Wochenende. Alle Interessenten sollten daher ihre Kongressteilnahme rechtzeitig planen.

Kontakt

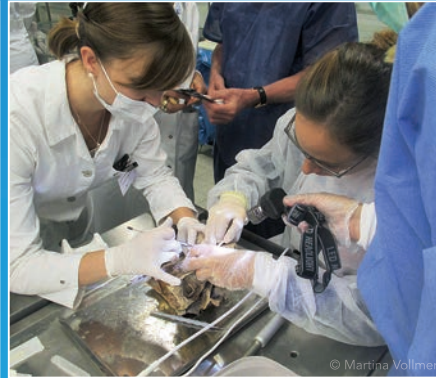DGZI – Deutsche Gesellschaft für Zahnärztliche Implantologie e.V.

Paulusstr. 1
40237 Düsseldorf
Tel.: 0211 1697077
sekretariat@dgzi-info.de
www.dgzi.de

DAS DGZI E-LEARNING CURRICULUM IMPLANTOLOGIE

**BIS ZU 160
FORTBILDUNGS-
PUNKTE**

Kurs 156/2016 – Starten Sie jederzeit mit den 3 E-Learning Modulen
3 E-Learning Module + 3 Pflichtmodule + 2 Wahlmodule



3 E-Learning Module

- 1 Allgemeine zahnärztliche und oralchirurgische Grundlagen
- 2 Implantologische Grundlagen I
- 3 Implantologische Grundlagen II

**BEGINN
JEDERZEIT
MÖGLICH!**

3 Pflichtmodule

- 1 **Spezielle implantologische Prothetik**
11./12.03.2016 | Berlin
Prof. Dr. Michael Walter
Priv.-Doz. Dr. Torsten Mundt
- 2 **Hart- & Weichgewebsmanagement**
16./17.09.2016 | Winterthur (CH)
DGZI-Referenten
- 3 **Anatomiekurs mit praktischen Übungen am Humanpräparat**
14./15.10.2016 | Dresden
Priv.-Doz. Dr. Wolfgang Schwab
Prof. Dr. Werner Götz

2 Wahlmodule

- 1 **Sedation – Conscious sedation for oral surgery¹**
10.–12.06.2016 | Speicher
- 2 **Bonemanagement praxisnah – Tipps & Tricks in Theorie und Praxis**
25./26.11.2016 | Essen
- 3 **Problembewältigung in der Implantologie – Risiken erkennen, Komplikationen behandeln, Probleme vermeiden.**
21./22.10.2016 | Essen
- 4 **Laserzahnheilkunde & Periimplantitistherapie (Laserfachkunde inklusive!)**
18./19.11.2016 | Freiburg im Breisgau
- 5 **Implantologische und implantatprothetische Planung unter besonderer Berücksichtigung durchmesser- und längenreduzierter Implantate (Minis und Shorties)**
04./05.11.2016 | Bonn
- 6 **Piezosurgery**
03./04.06.2016 | München
- 7 **09./10.12.2016 | Düsseldorf**
- 8 **Alterszahnheilkunde (Termin folgt)**
- 9 **Hart- und Weichgewebsmanagement**
20./21.01.2017 | Konstanz
- 10 **DVT-Schein² & Röntgenfachkunde (DVT-Schein inklusive!)**
Teil 1: 05.03.2016 | Hürth – CRANIUM Institut
Teil 1 & 2: 04.06.2016 | 10.09.2016 | 03.12.2016 | Hürth – CRANIUM Institut
- 11 **oder**
- 12 **Digitale Volumetomografie für Zahnärzte (DVT) und Röntgenaktualisierung (DVT-Schein inklusive!)**
Teil 1: 23.01.2016 – Teil 2: 04.06.2016 | München – EAZF
Teil 1: 27.02.2016 – Teil 2: 25.06.2016 | Nürnberg – EAZF
Teil 1: 16.07.2016 – Teil 2: 22.10.2016 | München – EAZF

¹: Bitte beachten Sie, dass es sich um einen Drei-Tages-Kurs handelt. Hierfür ist eine Zuzahlung von 200,- Euro zu entrichten.

²: Aufgrund der Spezifik und des Aufwandes für diesen Kurs zahlen Sie eine zusätzliche Gebühr von 400,- Euro.

WEITERE INFORMATIONEN ERHALTEN SIE BEI DER

STUDIENGRUPPE	LEITER DER GRUPPE	TELEFON	FAX	E-MAIL
Bayern	Dr. Manfred Sontheimer	08194 1515	08194 8161	dres.sontheimer_fries@t-online.de
Bergisches Land & Sauerland	Dr. Johannes Wurm	0211 16970-77	0211 16970-66	sekretariat@dgzi-info.de
Berlin/Brandenburg	Dr. Uwe Ryguschik	030 4311091	030 4310706	ryguschik@dgzi.de
Berlin/Brandenburg CMD	Dipl.-Stom. Kai Lüdemann	0331 2000391	0331 887154-42	zahnarzt@za-plus.com
Braunschweig	Dr. Dr. Eduard Keese	0531 2408263	0531 2408265	info@mkkg-pgm.de
Bremen/Junge Implantologen	ZA Milan Michalides	0421 5795252	0421 5795255	michalides@aol.com
DentalExperts Implantology	ZTM F. Zinser/Dr. A. Lohmann, M.Sc.	04744 9220-0	04744 9220-50	fz@zinsner-dentaltechnik.de
Euregio Bodensee	Dr. Hans Gaiser	07531 692369-0	07531 692369-33	praxis@die-zahnaerzte.de
Freiburger Forum Implantologie	Prof. Dr. Dr. Peter Stoll	0761 2023034	0761 2023036	ffi.stoll@t-online.de
Funktionelle Implantatprothetik	Prof. Dr. Axel Zöllner	0201 868640	0201 8686490	info@fundamental.de
Göttingen	ZA Jürgen Conrad	05522 3022	05522 3023	info@za-conrad.de
Hamburg	Dr. Dr. Werner Stermann	040 772170	040 772172	werner.stermann@t-online.de
Hammer Implantologieforum	ZÄ B. Scharmach/ZTM M. Vogt	02381 73753	02381 73705	dentaform@helimail.de
Kiel	Dr. Uwe Engelsmann	0431 651424	0431 658488	uweengelsmann@gmx.de
Köln	Dr. Rainer Valentin, Dr. Umut Baysal	0221 810181	0221 816684	rainervalentin@yahoo.de
Lübeck	Dr. Dr. Stephan Bierwolf	0451 88901-00	0451 88901-011	praxis@hl-med.de
Magdeburg	Dr. Ulf-Ingo Westphal	0391 6626055	0391 6626332	info@docimplant.com
Mecklenburg-Vorpommern	Dr. Bernd Schwahn/Dr. Thorsten Löw	03834 799137	03834 799138	dr.thorsten.loew@t-online.de
Mönchengladbach	ZA Manfred Wolf	02166 46021	02166 614202	derzahnwolf1@t-online.de
New Generation of Oral Implantology	Dr. Navid Salehi	040 6024242	040 6024252	salehinaid@yahoo.de
Niederbayern	Dr. Volker Rabald	08733 930050	08733 930052	oralchirurgie@dr-rabald.de
Nordbayern	Dr. Friedemann Petschelt	09123 12100	09123 13946	praxis@petschelt.de
Studienclub am Frauenplatz	Dr. Daniel Engler-Hamm	089 21023390	089 21023399	engler@fachpraxis.de
Rhein-Main	Prof. Dr. Dr. Bernd Kreusser	06021 35350	06021 353535	dr.kreusser@t-online.de
Ruhrstadt	Prof. Dr. Dr. med. dent. W. Olivier, M.Sc.	02041 15-2318	02041 15-2319	info@klinik-olivier.de
Sachsen-Anhalt	Dr. Joachim Eifert	0345 2909002	0345 2909004	praxis@dr-eifert.de
Stuttgart	Dr. Peter Simon	0711 609254	0711 6408439	dr.simon-stuttgart@t-online.de
Voreifel	Dr. Adrian Ortner	02251 71416	02251 57676	ortner-praxis@eifelt-net.net
Westfalen	Dr. Klaus Schumacher	02303 961000	02303 9610015	dr.schumacher@t-online.de
	Dr. Christof Becker	02303 961000	02303 9610015	dr.becker@zahnarztpraxis.net

DER VORSTAND UND DIE MITGLIEDER DER DGZI GRATULIEREN

zum 75. Geburtstag

Dr. Johannes Merk (18.12.)

Dr. Klaus Mayer (09.12.)

Dr. Günter Schneider (10.12.)

Dr. Imre Laszlo (12.12.)

zum 70. Geburtstag

Dr. Goran Skerlepp (16.12.)

Dr. Bodo Heckroth (24.12.)

Dr. Karl Fehlner (25.12.)

Dr. Sławomir Sodczyk (25.12.)

Dr. Manfred Janßen (30.12.)

zum 65. Geburtstag

Dr. Knut Damerau (01.12.)

ZA Harald Perrin (01.12.)

Dr. Marlies Glahe (04.12.)

zum 60. Geburtstag

Prof. Dr. Manfred Bender (10.12.)

Dr. René Ecker (15.12.)

Dr. Achim Frömel (16.12.)

Dr. Suhail Lutfi (24.12.)

zum 55. Geburtstag

Dr. Malek Serlani (01.12.)

Dr. Petra Furth (05.12.)

Dr. Wolfgang Standhartinger (05.12.)

Dr. Christian Drägers (10.12.)

Dr. Norbert Weißen (12.12.)

Dr. Stephan Jurisch (19.12.)

Dr. med. dent. Jörg Kutscher (24.12.)

Dr. Sven Görrissen (27.12.)

Dr. Walter Quack (27.12.)

Dr. Hans-Joachim Schäfer (27.12.)

Dr. Ulrich Eichberger (29.12.)

zum 50. Geburtstag

Antje Poblitzki (01.12.)

Dr. Matthias Heger (15.12.)

Dr. Raj Kumar (20.12.)

Dr. Thomas Löffler (20.12.)

Dr. Andreas Lindemann (22.12.)

ZA Detlef Granrath (30.12.)

zum 45. Geburtstag

Dr. Thomas Reinscher (15.12.)

Alhariri Hase (22.12.)



Mitgliedsantrag

IJ 12/15

Hiermit beantrage ich die Mitgliedschaft in der DGZI – Deutschen Gesellschaft für Zahnärztliche Implantologie e.V. Bitte per Fax an 0211 16970-66.

Haben Sie schon Implantationen durchgeführt? (Antwort ist obligatorisch)

- ja nein

Hiermit erkläre ich mein Einverständnis zur Nutzung meiner persönlichen Daten für die DGZI.

- Ordentliche Mitgliedschaft**
⇒ Jahresbeitrag 250,- Euro
- Studentische Mitglieder**
⇒ Jahresbeitrag 60,- Euro
- Ausländische Mitglieder***
⇒ Jahresbeitrag 125,- Euro
- Zahntechniker**
⇒ Jahresbeitrag 125,- Euro
- Angehörige von Vollmitgliedern**
⇒ Jahresbeitrag 125,- Euro
- ZMA/ZMF/ZMV/DH**
⇒ Jahresbeitrag 60,- Euro
- Kooperative Mitgliedschaft (Firmen und andere Förderer)**
⇒ Jahresbeitrag 300,- Euro

.....
* Wohnsitz außerhalb Deutschlands

Erfolgt der Beitritt nach dem 30.06. des Jahres, ist nur der halbe Mitgliedsbeitrag zu zahlen. Über die Annahme der Mitgliedschaft entscheidet der Vorstand durch schriftliche Mitteilung.

- Der Jahresbeitrag wird per nachstehender Einzugsermächtigung beglichen.
 Den Jahresbeitrag habe ich überwiesen auf das Bankkonto der DGZI c/o Dr. Rolf Vollmer:
IBAN: DE33 5735 1030 0050 0304 36 | KSK Altenkirchen | SWIFT/BIC: MALADE51AKI
 Den Jahresbeitrag habe ich als Scheck beigefügt.

Einzugsermächtigung (gilt nur innerhalb von Deutschland)

Hiermit ermächtige ich die Deutsche Gesellschaft für Zahnärztliche Implantologie e.V. widerruflich, die von mir zu entrichtenden Jahresbeiträge bei Fälligkeit zulasten meines Kontos durch Lastschrift einzuziehen. Wenn mein Konto die erforderliche Deckung nicht aufweist, besteht seitens des kontoführenden Instituts keine Verpflichtung zur Einlösung.

..... Titel, Name Vorname Geburtsdatum
..... Straße PLZ Ort
..... Telefon Fax	
..... E-Mail Kammer/KZV-Bereich	
..... Besondere Fachgebiete oder Qualifikationen	 Sprachkenntnisse in Wort und Schrift
..... IBAN	 SWIFT/BIC
..... Ort, Datum	 Unterschrift/Stempel

WEITERE INFORMATIONEN ERHALTEN SIE BEI DER



Deutsche Gesellschaft für Zahnärztliche Implantologie e.V.

Geschäftsstelle: Paulusstraße 1, 40237 Düsseldorf

Tel.: 0211 16970-77 | Fax: 0211 16970-66 | sekretariat@dgzi-info.de | www.dgzi.de

VITA Zahnfabrik

Lösungen für implantatgetragenen Zahnersatz

VITA IMPLANT SOLUTIONS (IS) sind Rohlinge für implantatgetragenen Zahnersatz aus Hybridkeramik, Glaskeramik und Komposit. Die CAD/CAM-Rohlinge verfügen über eine integrierte Schnittstelle (Schraubenkanal inkl. Verdrehungssicherung) zur Klebe-/Titanbasis (z.B. TiBase) und sind damit zu den Implantatsystemen vieler Hersteller kompatibel. Angeboten werden sie als VITA ENAMIC IS, VITA SUPRINITY IS und VITA CAD-Temp IS. Für die definitive Versorgung empfehlen sich VITA ENAMIC IS-Rohlinge. Die Hybridkeramik kann dank dentinähnlicher Elastizität



einwirkende Kaukräfte absorbieren. Die Herstellung der VITA ENAMIC IS Suprakonstruktionen ist darüber hinaus zeit- und kostensparend umsetzbar, da das Material nicht nur präzise, sondern auch schnell CAD/CAM-technisch verarbeitbar ist. Restaurationen aus Hybridkeramik können zudem nach Politur, ohne weitere thermische Behandlung, direkt eingegliedert werden. Die Rohlinge aus beiden Materialvarianten werden in

zwei Geometrien und Transluzenzstufen angeboten. Damit lassen sich sowohl zweiteilige Versorgungen aus Mesostruktur und Krone als auch einteilige Versorgungen in Form von monolithischen Abutment-Kronen herstellen.

VITA Zahnfabrik H. Rauter GmbH & Co. KG
Tel.: 07761 562-0
www.vita-zahnfabrik.com

Komet Dental

Neues Set bei Periimplantitis



Mit dem Set 4656 hat der Zahnarzt alle Instrumente für eine chirurgisch/resektive Periimplantitisbehandlung, also Glättung des Implantatgewindes, zur Hand. Gemeinsam mit Dr. Martin Dürholt, Bad Salzflufen, entwickelte Komet acht Hartmetallinstrumente in Ei- und Flammenform (H379/H379UF und H48L/H47LUF) für die intraorale

Titanbearbeitung. Jedes Instrument steht in zwei Größen (1,4 und 2,3 mm) als Rotring mit normaler Verzahnung und formkongruent als Weißring mit ultrafeiner Verzahnung zur Verfügung. Je nach Form und Länge ermöglichen die Spezialinstrumente (30 mm Gesamtlänge) die Glättung des Implantatgewindes selbst in schwierig zugänglichen, tiefen Arealen. Sie werden im roten Winkelstück „gegen den Uhrzeigersinn“ um das Implantat herum sicher geführt. Das Ergebnis ist eine glatte, saubere Titanoberfläche, die der Plaque zukünftig wenig Retentionschance gibt. Damit bietet das Set 4656 eine sehr gute Prognose für eine sichere Fortbehandlung.



Komet Dental
Gebr. Brasseler GmbH & Co KG
Tel.: 05261 701700
www.kometdental.de

Champions-Implants

Step-by-Step-Anleitung für Multi-Unit-Abutments



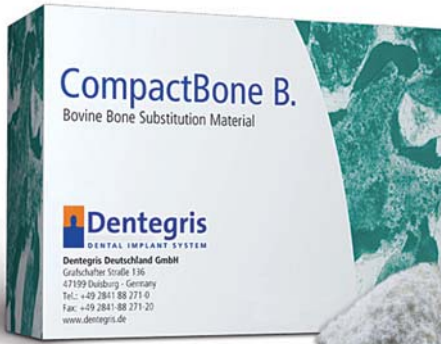Seit einigen Jahren erleben verschraubte Abutments mit Multi-Units auch in Deutschland eine Renaissance, nachdem in den letzten Jahren vorrangig zementierte Restaurationen verwendet wurden. Bei den Multi-Units werden der Zahnersatz (Brücken, Kronen, Stege, Locatoren) in den 9,5-Grad-Innenkonus der Champions® (R)Evolution verschraubt. Das Champions®-Multi-Unit-Abutmentsystem wurde für maximale Vielseitigkeit und zur Optimierung der Ästhetik von verschraubten, mehrgliedrigen Versorgungen sowie für Totalrestaurationen entwickelt. Die Abutments haben eine niedrige vertikale Höhe und sind in den Varianten 0°, 17° und 30° sowie in den Gingivahöhen 1, 3 und 5 mm erhältlich. Bei Totalrestaurationen beträgt die Anzahl der Implantate im Unterkiefer mindestens vier, im Oberkiefer mindestens sechs. Den genauen Ablauf, wie man Champions® Multi-Units einsetzt, erläutert die Step-by-Step-Anleitung, die man sich von der Homepage als PDF downloaden oder bei Champions-Implants GmbH telefonisch (s.u.) oder per Mail kostenlos anfordern kann: info@champions-implants.com

Champions-Implants GmbH
Tel.: 06734 914080
www.championsimplants.com

Die Beiträge in dieser Rubrik stammen von den Herstellern bzw. Vertreibern und spiegeln nicht die Meinung der Redaktion wider.

Dentegris

Reines Knochenersatzmaterial mit Anwendungssicherheit



Mit CompactBone B. bietet Dentegris ein reines, proteinfreies Knochenersatzmaterial bovinen Ursprungs an. Der Ausgangsstoff Rinderknochen ist in seiner mineralischen Zusammensetzung, der hydrophilen Oberflächenstruktur und seinen physikalischen, chemischen und biologischen Eigenschaften besonders geeignet, da er dem menschlichen Knochen sehr ähnelt. Das Material bietet eine lang-

fristige Volumenstabilität und besitzt osteokonduktive Eigenschaften, das interkonnektierende Porensystem sorgt für eine schnelle Revascularisierung. Nach ossärer Regeneration zeigt sich ein knöchern durchbautes Augmentat, das sehr homogen, mechanisch belastbar und daher für die Implantatinserktion mit hoher Primärstabilität geeignet ist. Im Hochtemperaturverfahren werden alle organischen Komponenten abgetötet, sodass das Knochenersatzmaterial prionenfrei und zu 100 % BSE-sicher ist. Es ist in zwei verschiedenen Korngrößen und jeweils vier unterschiedlichen Volumina erhältlich.

Dentegris Deutschland GmbH
Tel.: 02841 88271-0
www.dentegris.de

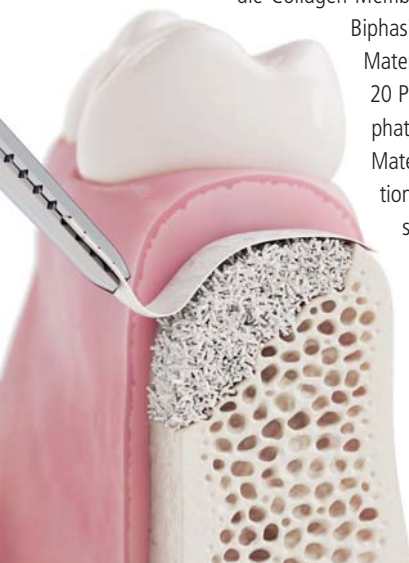

DENTSPLY Implants

Optimaler Knochenaufbau, sichere Wundheilung

Als Teil des neuen SYMBIOS-Portfolios führt DENTSPLY Implants zwei neue Produkte ein: das Biphassische Knochenaufbaumaterial (Bone Graft Material, BGM) und die Collagen Membrane SR (slow resorbable – langsam resorbierbar). Das SYMBIOS Biphassische Knochenaufbaumaterial ist ein resorbierbares, anorganisches Material in Granulatform, das aus Rotalgen gewonnen wird. Es besteht zu 20 Prozent aus Hydroxylapatit und zu 80 Prozent aus β -Trikalziumphosphat, wodurch es schneller resorbiert wird als reines Hydroxylapatit. Das Material eignet sich für parodontale oder periimplantäre Defekte, Extraktionsalveolen und Sinusbodenelevationen. Die Kollagenmembran unterstützt die Wundheilung nach dentalchirurgischen Eingriffen rund um Implantate, Knochendefekte oder Kieferkamm-Rekonstruktionen. Die Membran wird vollständig resorbiert und zeigt eine hohe Reiß- und Zugfestigkeit. Die Kollagengewebematrix wird aus hochreinen bovinen Achillessehnen (Typ 1) gewonnen und bietet während der Resorptionszeit von 26 bis 38 Wochen eine Barrierefunktion für den Knochenaufbau – für eine gute Gewebeategration.

DENTSPLY Implants Deutschland
Tel.: 0621 4302-006
www.dentsplyimplants.de




Implantatsystem aufgrund von 20 JAHREN ERFAHRUNG

einfach und effektiv

neu auf dem
deutschen
Markt



LASAK GmbH

Československá 1047/46 • 190 01 Prag 9 – Hloubětín
Tschechische Republik • Tel.: +420 224 315 663
Fax: +420 224 319 716 • E-Mail: export@lasak.cz
www.lasak.com

NSK

45-Grad-Winkelstück für die Chirurgie



Das weltweit erste 45-Grad-Winkelstück aus dem Hause NSK ist nun auch als Z-SG45 mit externer Kühlung für den chirurgischen Einsatz erhältlich. Ti-Max Z-SG45 erleichtert den Zugang zu schwer erreichbaren Molaren oder anderen Mundregionen, in denen ein Standard-Winkelstück an seine Grenzen gelangt. Durch seine schlanke Formgebung bietet es eine gute Sicht und großen Behandlungsfreiraum, da es mehr Raum zwischen dem Instrument und den



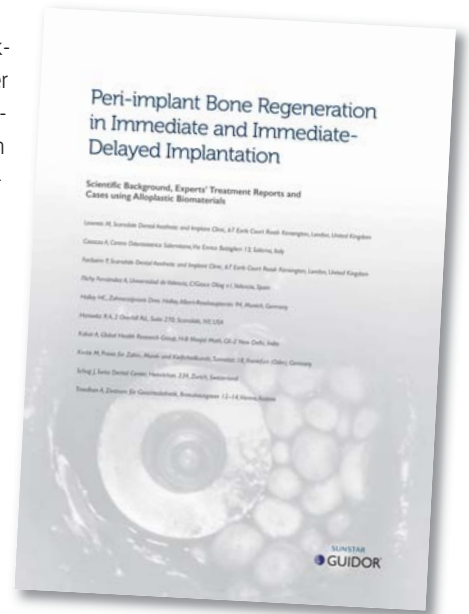
benachbarten Zähnen lässt. Die kräftige, gleichbleibende Schneidleistung mit seiner 1:3-Übersetzung und einer maximalen Drehzahl von 120.000/min verkürzt die Behandlungszeiten beim aufwendigen Sektionieren oder bei der Extraktion von Weisheitszähnen, wodurch Stress sowohl für den Behandler als auch den Patienten verringert wird. Die neue DURAGRIP-Beschichtung erzeugt einen festen Grip für den Behandler, sodass auch komplexe Eingriffe jederzeit mit größtmöglicher Sicherheit durchgeführt werden können. Gleichzeitig erhöht die resistente DURAGRIP-Oberfläche die Widerstandsfähigkeit gegen Kratzer und sorgt so für den Werterhalt des Instruments. Das Winkelstück ist sowohl mit (Z-SG45L) als auch ohne Licht (Z-SG45) erhältlich und kann somit an allen Chirurgieeinheiten betrieben werden.

NSK Europe GmbH
Tel.: 06196 77606-0
www.nsk-europe.de

Sunstar

NEU: Leitfaden zum Thema Knochenregeneration bei Implantation

Im Rahmen der EAO in Stockholm wurde Ende September der neue Leitfaden zum Thema „Gesteuerte Knochenregeneration bei Sofortimplantation und verzögerter Sofortimplantation“ zum ersten Mal vorgestellt. Namhafte Experten aus der ganzen Welt haben diesen unter Prüfung der vorhandenen wissenschaftlichen Literatur sowie ihrer praktischen klinischen Erfahrungen erstellt. Neben den wissenschaftlichen Hintergründen, Anwendungsbereichen und Terminologien finden sich auch zahlreiche Fallberichte mit anschaulichen Bildern sowohl zur Sofort- als auch zur verzögerten Sofortimplantation. Grafisch aufbereitete Behandlungspfade unterstützen den Behandler in seinen Entscheidungen.



Der Leitfaden ist im Moment in englischer Sprache verfügbar; eine deutsche Version wird ab Januar 2016 verfügbar sein.

Sunstar Deutschland GmbH
Tel.: 07673 885-10855
www.easy-graft.com



MaiMed

Neuentwicklung für dentale Röntgendiagnostik

Die MaiMed GmbH vertreibt exklusiv ab sofort eine Neuerung für die Röntgendiagnostik von Zahnärzten und Implantologen. Die Röntgen-Mess-Rolle RöMeR macht die aufwendige Herstellung von Röntgen-Mess-Schablonen bei Panoramaaufnahmen des Kiefers (Orthopantomogramm, kurz OPG) künftig überflüssig. Die Rolle besteht aus einem dentalen Baumwollträger, in den eine Metallkugel als Referenzkörper eingebettet wurde. Anhand der vordefinierten Größe des Referenzkörpers von fünf Millimetern können bereits



beim ersten Termin schnell und kosteneffizient die räumlichen Gegebenheiten (vertikale Relationen, interalveoläre Distanzen, Knochenprofile und -angebot) vermessen werden. Der Abdruck des Kiefers,

die Erstellung eines Modells und die Anpassung einer Röntgenschablone im Dental-labor entfallen künftig. Der Vertrieb der Röntgen-Mess-Rolle RöMeR startet noch in diesem Winter auf dem deutschen Markt. Die Einführung im europäischen Ausland, in den USA und in Asien soll sukzessive folgen.

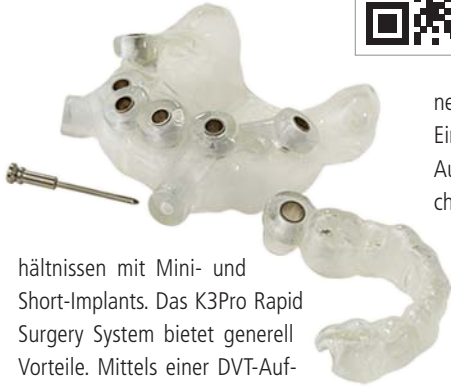MaiMed GmbH
Tel.: 05195 9707-0
www.roemer.maimed.de

Die Beiträge in dieser Rubrik stammen von den Herstellern bzw. Vertreibern und spiegeln nicht die Meinung der Redaktion wider.

Argon Dental

Konzepte für alle Indikationen der digitalen Implantologie

Das Implantatsystem K3Pro ist bereit für digitale Verfahren: Gute und vorhersehbare Ergebnisse gewährleistet die navigierte Insertion nicht nur bei schwierigsten Knochenver-



hältnissen mit Mini- und Short-Implants. Das K3Pro Rapid Surgery System bietet generell Vorteile. Mittels einer DVT-Aufnahme digital geplant und schablonengeführt wird das Implantieren noch genauer, risiko- und reizungsärmer. Zum Einsatz kommt eine Abfolge von Gingivastanze, Trepanfräse, Pilotbohrer, Kortikalfräse, Implan-

Argon Dental
[Infos zum Unternehmen]



tat-Finalbohrer und spezifische Einbringer. Die Planung erfolgt entweder durch den Kunden oder bei der Tochterfirma Implant Solutions. Zahnärzte prüfen die gewünschte implantologische Versorgung auf Durchführbarkeit und planen die Bohrschablone für den chirurgischen Eingriff oder allogene Knochenblöcke für die Augmentation. Diese können mit den Knochenersatzmaterialien Osteograft und dem Präzisions-Panthographen OsteoGraph patientenspezifisch angefertigt werden. Mittels Matching des Modellscans und der DVT-Aufnahme plant und liefert Implant Solutions auch individuelle Abutments für die ästhetische Prothetik.

Argon Dental
Tel.: 06721 3096-0
www.argon-dental.de

Keystone

Natürliches Lächeln mit dem Genesis-System

Das Genesis-System stellt eine große Errungenschaft in der ästhetischen Implantat-Zahnheilkunde dar. Zu den Vorteilen gehört nicht nur die sofortige Funktionalität des Implantats, sondern auch, dass der Patient auf natürliche Weise lächeln und die Zahnarztpraxis noch am Tag der Operation mit einer prothetischen Versorgung verlassen kann. Mit der patentierten BioSpark™-Oberfläche, einer Nano-Oberfläche, die die Knochenstruktur imitiert, stellt das Genesis-System einen heilungsfördernden Rahmen zur Optimierung der Knochenintegration dar.

Darüber hinaus führt das einzigartige AnaTite™-Verfahren zur erstmaligen Verwendung rosafarbener Implantate und einer vollständigen Reihe rosafarbener Prothesen. Durch das in ästhetischer

Hinsicht bahnbrechende AnaTite™-Verfahren ist es nun möglich, mit dem Genesis-System eine natürlichere Färbung des Zahnfleisches und damit ein natürlicheres Lächeln zu erzielen. „Das Genesis-System verbindet das patentierte BioSpark™-Nano-Oberflächendesign, das in über 10-jähriger Forschung entstanden ist, mit dem AnaTite™-Behandlungsverfahren“, so Mike Kehoe, Geschäftsführer von Keystone Dental.



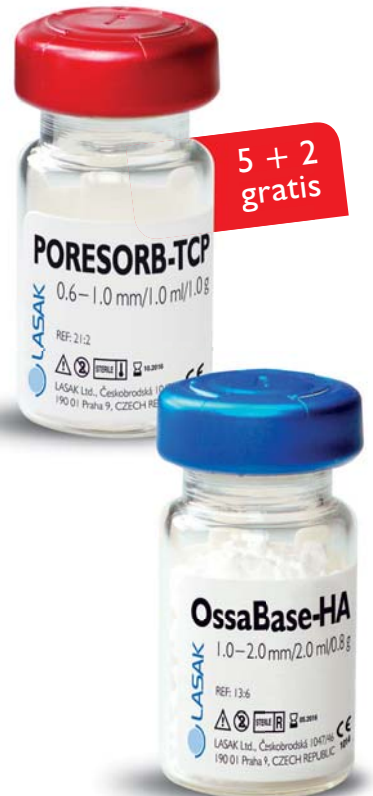Keystone Dental GmbH
Tel.: 0800 1844168
www.keystonedental.eu

Keystone Dental
[Infos zum Unternehmen]



Knochenregeneration aufgrund von 20 JAHREN ERFAHRUNG

- Ohne Infektionsübertragungsrisiko
- Osteokonduktiv
- Vollsynthetisch



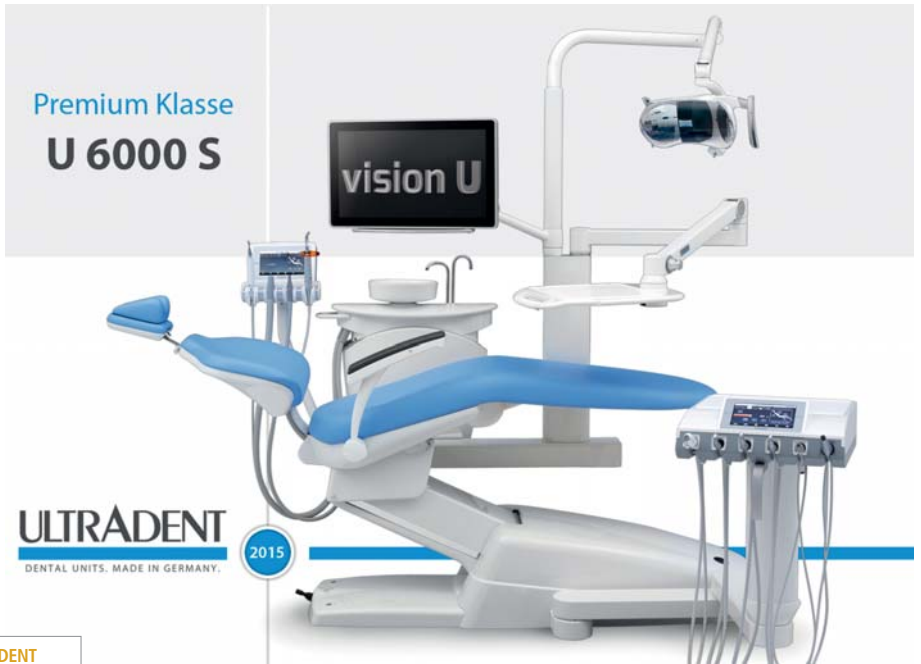LASAK GmbH

Českobrodská 1047/46 • 190 01 Prag 9 – Hloubětín
Tschechische Republik • Tel.: +420 224 315 663
Fax: +420 224 319 716 • E-Mail: export@lasak.cz
www.lasak.com

ULTRADENT

Digitale Faszination

Das Multimedia-System vision U wird ständig weiterentwickelt und kann jetzt zu allen Geräten der Premium-, Kompakt- und auch der easy-Klasse bestellt werden. Das System bietet nun zusätzlich erweiterte Hardware-Funktionen an. Dazu gehört HD (High Definition) für die hochauflösende Darstellung von Bildern und Videos. Der Entertainment-Modus realisiert damit Bilder und Videos in Full-HD. Um das nutzen zu können, wurde ein neuer HDMI-Eingang geschaffen, der nun die Möglichkeit bietet, externe Geräte und Bildquellen wie BluRay Player, PCs, Laptops oder Spielkonsolen (z.B. Playstation) anzuschließen. Außerdem wurde der Kamera-Workflow vereinfacht und optimiert. Die Kamera lässt sich über den Fußanlasser bequem steuern und kann mit externen Geräten, wie dem Praxis-Computer, direkt verbunden werden. Das interaktive Multimedia-System mit einem 21,5 Zoll großen Multi-Touch-Screen lässt



ULTRADENT
[Infos zum Unternehmen]

sich so schnell bedienen wie ein iPad. Die hochauflösende Intraoralkamera mit Autofokus, die zum System gehört, hat eine integrierte Scan-Software und kann Bar- und QR-Code lesen.

So werden z. B. die verwendeten Materialien oder Instrumente nach der Sterilisation im System schnell erfasst. Auch ein interaktiver

2-D- und 3-D-Röntgen-Viewer ist bei vision U mit an Bord, deren Bilder sich mit zwei Fingern in allen drei Dimensionen bewegen lassen.

ULTRADENT Dental-Medizinische Geräte GmbH & Co. KG
Tel.: 089 420992-70
www.vision-u.de · www.ultradent.de

Instradent

Abutments – maßgefertigt nach individueller Vorgabe

Ob mit oder ohne CAD/CAM-System – alles ist möglich: Medentika bietet zwei Varianten für die Herstellung patientenindividueller MedentiCAD®-Abutments.

Variante 1 ermöglicht die Konstruktion auf einem CAD/CAM-System von 3Shape, exocad oder Dental Wings. Mithilfe der kos-

tenfreien MedentiCAD®-Bibliothek entsteht so ein individuelles Abutment. Ergänzend kann das bereits vorhandene CAD-System genutzt werden, ohne weitere Investitionen tätigen zu müssen.

Variante 2 erlaubt die manuelle Modellierung der gewünschten

Abutmentform mithilfe der MedentiCAD-Modellierbasis. Anschließend wird der Auftrag im MedentiCAD-Log-in-Bereich online erstellt und das modellierte Abutment in der

mitgelieferten Verpackung an Medentika versendet. Neu: Der kostenlose UPS-Abholservice. Gefertigt wird alles innerhalb von 48 Stunden. Vorteile gegenüber Standardabutments sind ein ästhetisches Ergebnis durch anatomische Ausformung des Durchtrittsprofils, ein-

faches und sicheres Entfernen von Zementresten, Kronenunterstützung sowie Zeitersparnis, da ein weiteres Beschleifen des Abutments nicht nötig ist.

Instradent Deutschland GmbH
Tel.: 7229 69912-0
www.instradent.de



Intradent
[Infos zum Unternehmen]

Die Beiträge in dieser Rubrik stammen von den Herstellern bzw. Vertreibern und spiegeln nicht die Meinung der Redaktion wider.

Dentegris

Präzisions Implantate made in Germany



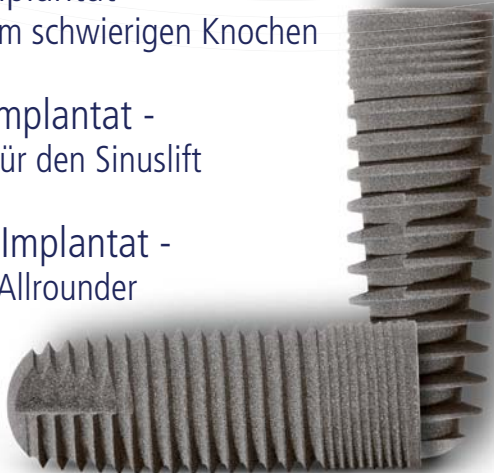**Bovines Knochenaufbaumaterial,
Kollagenmembranen, Kollagenvlies,
Alveolarkegel, Weichgewebmatrix**

**Tausendfach bewährtes
Implantatsystem**

Soft-Bone-Implantat -
der Spezialist im schwierigen Knochen

SL-Sinuslift-Implantat -
der Spezialist für den Sinuslift

SLS-Straight-Implantat -
der klassische Allrounder



CompactBone B.

Natürliches, bovines
Knochenersatzmaterial



CompactBone S.*

Biphasisches, synthetisches
Knochenersatzmaterial



BoneProtect® Membrane

Native Pericardium Kollagenmembran



BoneProtect® Guide

Natürlich quervernetzte Kollagenmembran



BoneProtect® Fleece

Natürliches Kollagenvlies



BoneProtect® Cone

Alveolarkegel aus natürlichem Kollagen



MucoMatrixX®

Soft Tissue Graft



 **Dentegris**
DENTAL IMPLANT SYSTEM

Straumann

Neu: Humaner Knochenersatz

Straumann ergänzt sein Sortiment mit den humanen Knochenersatzmaterialien von botiss biomaterials, einem der führenden Anbieter für die dentale Knochen- und Weichgeweberegeneration. Die maxgraft®-Produktreihe umfasst Granulate, vorfabrizierte Knochenringe sowie Blöcke in standardisierter oder patientenindividueller Form. Die vielfältigen Einsatzmöglichkeiten reichen von lokalen Knochendefekten über Sinuslift bis hin zu horizontalen und vertikalen Augmentationen. maxgraft® wird bereits seit einigen Jahren klinisch eingesetzt. Es überzeugt durch gute biomechanische und osteo-

konduktive Eigenschaften. Das Produkt besteht ausschließlich aus Knochengewebe von Spendern aus Deutschland, Österreich

und der Schweiz. Rein spongiöses Material wird aus den Femurköpfen von Lebendspendern gewonnen, die ein künstliches Hüftgelenk erhalten. Produkte mit kortikalem Anteil stammen von Organspendern.

maxgraft® stellt eine gute Alternative für autologen Knochen dar. Dieser gilt zwar aufgrund seiner biologischen Aktivität als Goldstandard, weist aber durch begrenzte Verfügbarkeit, Morbidität sowie zum Teil starke Resorptionsraten Nachteile auf. Mit maxgraft® können Straumann-Kunden individuell und gezielt die geeignete regenerative Lösung für ihre Patienten wählen.

Straumann GmbH
Tel.: 0761 4501-130
www.straumann.com

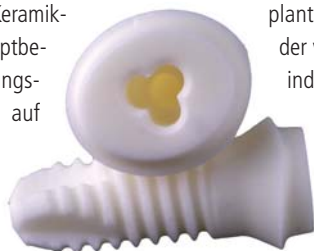

Zircon Vision

Individuelle Keramikimplantate

Nach mehr als zehn Jahren Entwicklung und klinischer Erprobung sowie einigen 1.000 gesetzten Implantaten in der zahnärztlichen Praxis beginnt bei Zircon Vision jetzt die Phase der Marktdurchdringung. Das patentierte Herstellungsverfahren für die ZV3-Implantate ermöglicht die sehr hohe Rauigkeit, welche eine gute Osseointegration gewährleistet und eine sehr hohe Bruchfestigkeit (höher als Titan). Zusätzlich wird mit dem Gesamtkonzept des ZV3-Implantates das Problem hoher Kosten bei Keramikimplantaten gelöst. Konzeptbedingt liegen die Behandlungskosten für den Patienten auf dem Niveau von handelsüblichen Titanimplantaten. Nach dem Setzen des Implantates in den Knochen

unterscheidet sich die weitere prothetische Vorgehensweise nicht von konventioneller Zahnmedizin. Das heißt, ohne Abdruckpfosten, ohne Schrauben, ohne individuellen Löffel wird das Implantat prothetisch versorgt wie ein natürlicher Zahn. Dies erleichtert dem prothetisch tätigen Zahnarzt die Arbeit ungemein, da er keine implantatprothetischen Kenntnisse haben und keinerlei Werkzeug oder umfangreiche Kataloge von Implantatfirmen vorhalten muss. Das Implantat kann außerdem mittels der von ZV3 gestellten Software individuell für den Patienten anfertigt werden.



Zircon Vision GmbH
Tel.: 08171 90895-20
www.zv-3.com



Bränemark Osseointegration Center

Praxisnahe Fortbildung

Weltweit gibt es nur elf von Prof. Dr. Per-Ingvar Bränemark zertifizierte Forschungs- und Fortbildungseinrichtungen, die Bränemark Osseointegration Center (BOC). Das einzige BOC in Deutschland steht unter der Leitung von Dr. Richard J. Meissen, M.Sc. Im BOC Duisburg werden in diesem Kontext umfangreiche Weiterbildungsmöglichkeiten auf dem Gebiet der Implantologie und Parodontologie angeboten. Eigens initiierte klinische Studien zu Themen wie Osseo- und Periointegration sowie die wissenschaftliche Zusammenarbeit zwischen Dr. Meissen und dem Harvard-Professor Marc Nevins unterstreichen die hohen Fach- und Qualitätsstandards.

Das umfangreiche BOC Education Program bietet dafür praxisnahe Fortbildungen für Zahnärzte, Assistenz und alle anderen Mitarbeiter/-innen, die täglich mit Patienten in Berührung kommen. Neben praktischen Schulungen für die Planung und Durchführung chirurgischer Eingriffe ist das Ziel, Kollegen über Optimierungsmöglichkeiten in der Patientenkommunikation und dem Praxismarketing auf dem neuesten Stand zu halten. Neben Weiterbildungskursen hat das BOC das Curriculum Implantologie für eine erfolgreiche, patientenorientierte dentale Implantologie ins Leben gerufen. Die Implantologie-Kurse fokussieren sich dabei auf die sichere, langlebige Versorgung bei minimaler Beeinträchtigung des Patienten. Die aktuellen Fortbildungstermine sind unter www.boc-education.de zu finden.

Bränemark Osseointegration Center Germany
Tel.: 0203 3936-0
www.boc-education.de

Die Beiträge in dieser Rubrik stammen von den Herstellern bzw. Vertreibern und spiegeln nicht die Meinung der Redaktion wider.

Jahrbücher 2016



Jahrbuch Laserzahnmedizin 2016

___ Exemplar(e)

Jahrbuch Prävention & Mundhygiene 2016

___ Exemplar(e) verfügbar ab April 2016

Jahrbuch Endodontie 2016

___ Exemplar(e)

Jahrbuch Implantologie 2016

___ Exemplar(e) verfügbar ab April 2016

Jahrbuch Hygiene 2016

___ Exemplar(e) verfügbar ab Mai 2016

Jahrbuch Digitale Dentale Technologien 2016

___ Exemplar(e) verfügbar ab Februar 2016

Praxisstempel

J 12/15

Jetzt bestellen!

Faxantwort an 0341 48474-290


Bitte senden Sie mir mein(e) Exemplar(e) an folgende Adresse:

Name _____ Vorname _____

Straße _____ PLZ/Ort _____

Telefon/Fax _____ E-Mail _____

Datum/Unterschrift _____



OEMUS MEDIA AG
Holbeinstraße 29
04229 Leipzig
Tel.: 0341 48474-0
Fax: 0341 48474-290
E-Mail: grasse@oemus-media.de

Seit Einführung der dreidimensionalen Bildgebungsverfahren in der Zahnmedizin vor einigen Jahren nahm die Entwicklung der Implantologie einen neuen Verlauf, was die Präzision und die Vorhersagbarkeit der Implantation betrifft. Argon Dental (Implantatssystem K3Pro und allogene Transplantate von Osteograft) hat diese Entwicklung aufgegriffen und sie in ein Netzwerk eingebunden. Das heißt, die beteiligten Arbeitsschritte und Verfahren der Planungs- und Fertigungsbetriebe wurden sinnvoll zusammengesetzt. Hierbei will das Unternehmen nicht nur klinische Unterstützung bieten, sondern sich auch für die Zusammenarbeit mit den zahntechnischen Disziplinen engagieren.



Teamwork, Informationstransfer und digitale Zusammenarbeit

Ric Donaca, ZTM Christoph Bösing

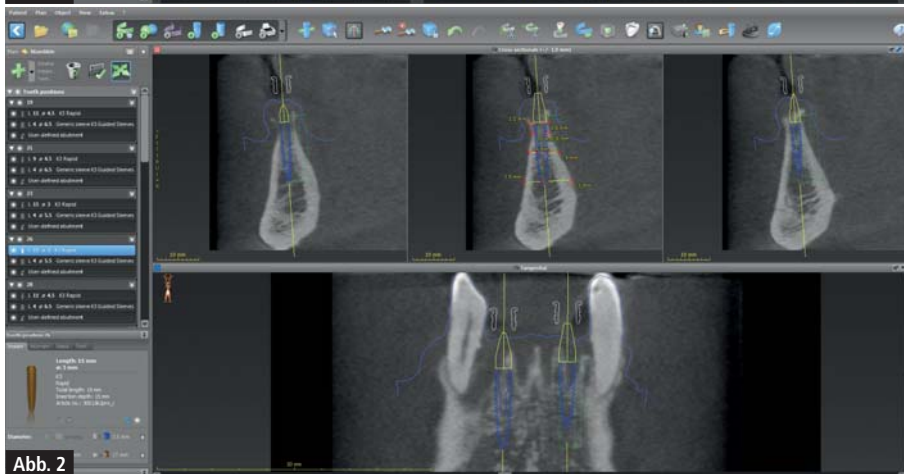
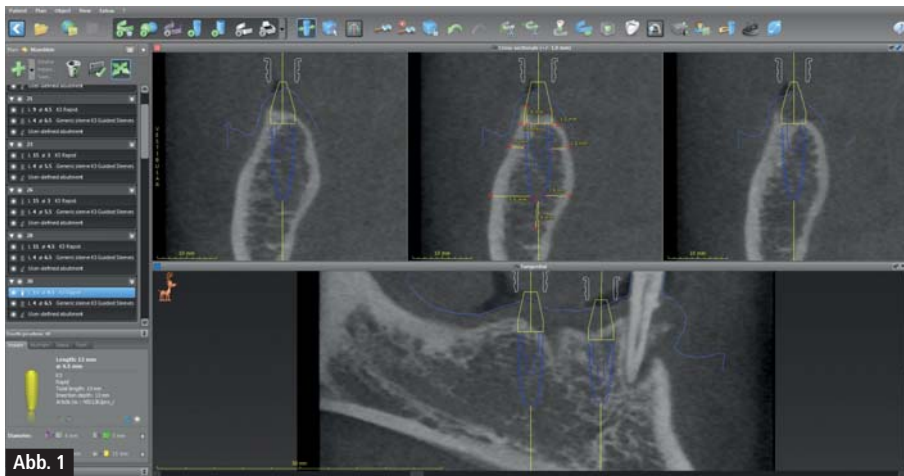


Abb. 1 und 2: Schnittbilder Implantatplanung mit Maßen.

Es wird versucht, einen QM-standar- dierten Arbeitsablauf zwischen Zahn- arzt und Labor zu etablieren. Aus die- sem Grund wurde eine enge Zusam- menarbeit mit dem Dentallabor Bösing zur Verbesserung von digitalen Abläufen etabliert. Bei diesen Abläufen bemüht sich das Unternehmen um die Einbezie- hung von Know-how auch aus anderen Bereichen, wie zum Beispiel der Implan- tatplanungs-Software, Maschinen-Frä- sung, 3-D-Drucken, DVT/OPG, Prothetik- Software und letzten Endes der Zahn- technik.

Die computergestützte Implantologie

Auf dem Weg zu einer computergestütz- ten Implantation muss eine Vielzahl un- terschiedlicher Aspekte bedacht werden: Diagnostik, Planung, Auswahl des Im- plantats und gegebenenfalls des Trans- plantats oder Knochenaufbau, Herstel- lung der Bohrschablone sowie navi- gierte Chirurgie. Der digitale Prozess ist hier noch nicht zu Ende, auch die Prothetik kann, ausgehend von einem Matching des Modellscans, mit der 3-D- Planung präzise erstellt werden.

Nachfolgend soll dieser Prozess anhand der Software CTV (coDiagnostiX, Dental Wings), die zur Diagnostik und Planung eingesetzt wird, verdeutlicht werden. Hierbei ist die Datenerfassung ausgeklammert. Diese erfolgt für die 3-D-Daten über ein DVT oder CT. Die optischen Daten können im digitalen Prozess sowohl über einen intraoralen als auch über einen Scan mit einem Laborscanner auf Grundlage einer Abformung oder eines daraus hergestellten Modells erfolgen. Diese Daten werden dann zusammen für den nachfolgenden Prozess genutzt.

Die Datenerfassung

Die 3-D-Datenerfassung beginnt mit der Erstellung der DVT-Aufnahme. Hierbei ist für den weiteren Verlauf schon eine möglichst präzise Aufnahme mit den entsprechenden Einstellungen von großer Bedeutung. Auch die Qualität der in den Geräten verbauten Sensoren beeinflusst die späteren Ergebnisse nicht unerheblich. Des Weiteren ist die Schichtstärke bei der Aufnahme ein entscheidender Faktor. Deshalb sollte hier auf Geräte mit Einstellmöglichkeiten und eventuell verschiedenen Aufnahmeefeldern geachtet werden.

Die Planung und Chirurgie

Nach dem fachärztlichen Befund der Aufnahme erfolgt der nächste Schritt – die Prüfung des Befundes und der Daten durch einen externen Partner (z. B. Implant Solutions). Nach den Vorgaben der Kunden prüfen dort Zahnärzte die gewünschte implantologische Versorgung auf Durchführbarkeit und planen auf Basis von Programmen oder Software, entweder direkt die Bohrschablone für den chirurgischen Eingriff oder – sollte sich das Setzen der Implantate mangels ausreichenden Knochenangebots noch nicht im ersten Schritt realisieren lassen – den allogenen Knochenblock für die Augmentation oder den Sinuslift. Hierbei ist die Qualität der Software für die Di-

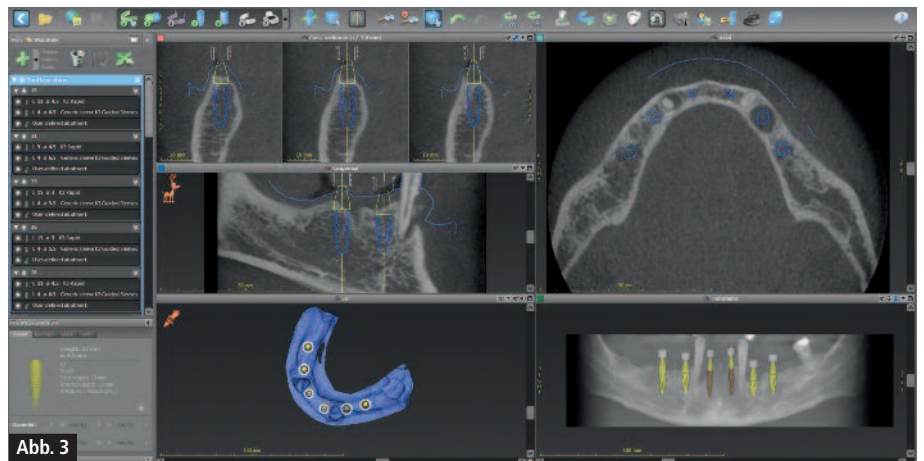


Abb. 3

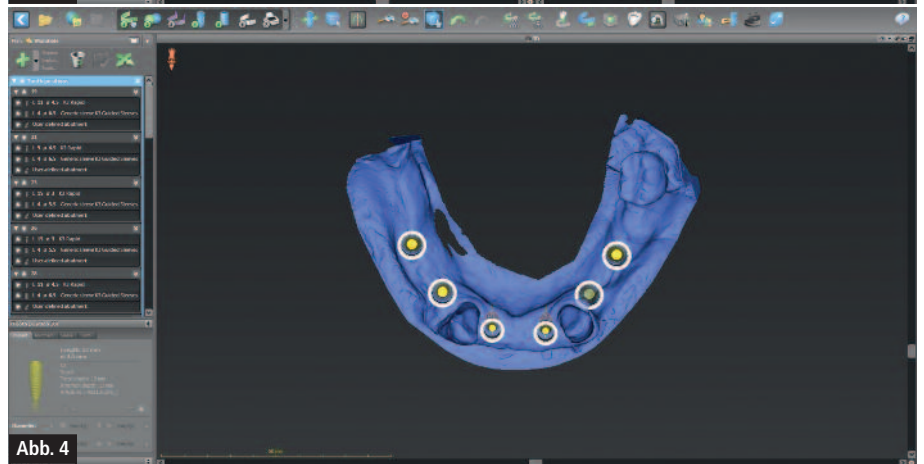


Abb. 4

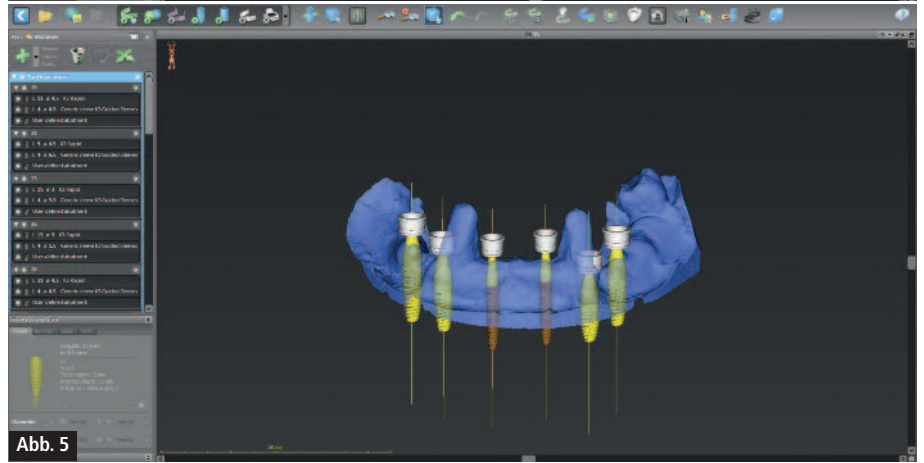


Abb. 5

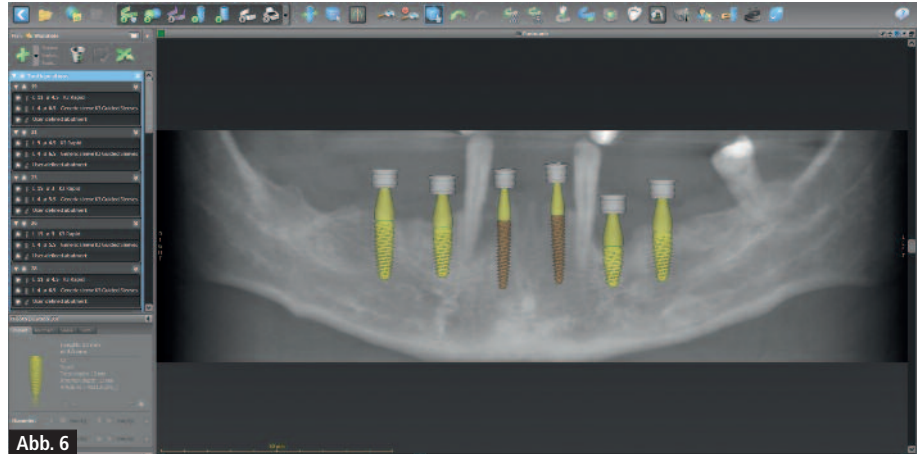


Abb. 6

- Abb. 3:** Ansicht Implantatplanung gesamt.
- Abb. 4:** Ansicht Implantatplanung okklusual.
- Abb. 5:** Ansicht Implantatplanung mit Modell.
- Abb. 6:** Ansicht Implantatplanung im OPG 2-D.




Abb. 7




Abb. 8

Abb. 7 und 8: Bohrprotokoll für ein Implantat.

agnostik und Planung entscheidend. Je nach Genauigkeit der Software werden relevante Details für die Planung nicht oder nur teilweise wiedergegeben. Auch die Ausrichtung eines erstellten 3-D-Datensatzes zu einer Bezugsebene ist von

entscheidender Bedeutung für die nachfolgenden Schritte. Optional ist die Planung auch für beide Schritte gemeinsam durchführbar. Die Schablonen können sowohl von der Restbeziehung als auch von der Schleimhaut getragen sein – in

letzterem Fall von Osteosyntheseschrauben fixiert, falls dies erforderlich ist. Der Schwerpunkt des oben genannten Unternehmens liegt auf Planungen für Implantate mit prothetischem Backward Planning, das heißt, die später zu erwartende Versorgung gibt die Implantationsposition vor. Dies geschieht dort in Zusammenarbeit mit dem Dentallabor Bösing. Sollte aufgrund von geringem Knochenangebot ein Knochenaufbau nötig sein, können Transplantate digital geplant und entsprechend vorgefräst werden. Bei Implant Solutions werden als Druck- und Fräszentrum Modelle, Bohrschablonen und Modelle mit Analogon hergestellt, auf denen der spätere Zahnersatz hergestellt werden kann. Dies erfolgt mit entsprechenden CAD-Programmen, mit dafür geeigneten 5-Achs-Fräsmaschinen und präzisen 3-D-Druckern.

Das individuelle 3-D-Transplantat

Dieses eng mit dem Arzt und Labor abgestimmte Verfahren ermöglicht gute Erfolgsaussichten, da gemeinsam ein in Form und Größe dem Defekt nahekommender Knochenblock gewählt werden kann. So ist es möglich, den vorhandenen Kortikalanteil des Transplantats maximal zu erhalten und damit Resorption zu vermeiden. Im Fall eines vertikalen Höhengewinns bei einer besonders schwierigen Freundsituation ist es sogar möglich, durch Auswahl eines Trikortikalblocks, den Kortikalanteil dreiseitig zu integrieren, mit vollem Erhalt der harten Außenstruktur sowohl bukkal, krestal als auch lingual. Ein weiteres Plus ist die Passgenauigkeit des individuellen 3-D-



Abb. 9

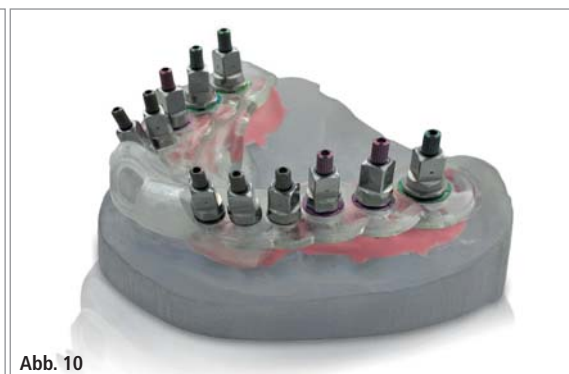

Abb. 10

Abb. 9: Gedruckte Bohrschablone mit Bohrstoppföhlen. – Abb. 10: Modell mit Implantatanalog, Bohrschablone und Implantateinbringer (Full Guided).



Abb. 11: Gedrucktes Modell. – Abb. 12: Individuelles Abutment. – Abb. 13: Gefrästes Gerüst.

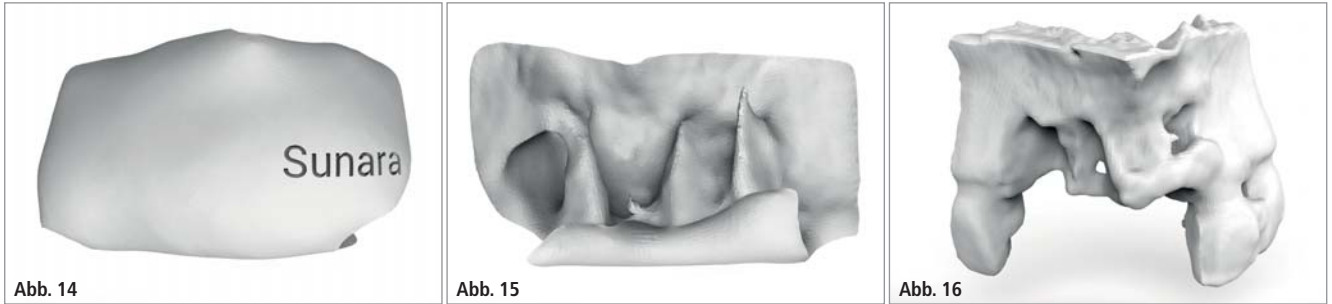


Abb. 14 und 15: Knochenblock-Master zum Druck – Ansicht vestibulär und Ansicht Auflagerungsseite. – Abb. 16: Kiefermodell aus DVT zum Druck.

Transplantats mit dem verbliebenen Kiefer, da auch feinste Knochenstrukturen dargestellt und ausgefräst werden können. Nach Eröffnung kann es ähnlich einem Puzzlestück schnell eingepasst und mit Osteosyntheseschrauben oder direkt mit dem zu setzenden Implantat fixiert werden. Auch die Einheilung und Vaskularisierung des Transplantats gelingt dadurch sehr schnell – mit einer Integrationszeit von ca. drei Monaten. Ein auf diesem Diagnostik- und Planungsprozess aufsetzendes Rapid Surgery System/ Guided Surgery System bietet auch erfahrenen Implantologen einige Vorteile. Schablonengeführt wird das Implantieren wesentlich genauer, Risiko wird vermindert und Patienten

schmerzärmer behandelt, da besonders schonend operiert und auf eine Schlitzzung des Periost verzichtet werden kann: Nach exakt vorgegebenem chirurgischen Bohrprotokoll kommt eine Abfolge von Gingivastanze, Trepanfräse, Pilotbohrer, Kortikalfräse und Implantat-Finalbohrer zum Einsatz. Bei Full Guided-Verfahren wird auch das Implantat durch die Bohrhülse platziert. Ebenso forensisch bietet dieses Vorgehen Sicherheit. Darüber hinaus kann mit der Schablone ein interner Sinuslift sicher geplant und durchgeführt werden. Hierzu wird ein Bohrprotokoll pro Implantat erstellt, sodass die Insertion des Implantates auf ein Zehntelmillimeter genau ist. Dieses Verfahren bietet die Möglichkeit, ein post-OP-

Matching durchzuführen, um den Erfolg zu dokumentieren oder eventuelle Misserfolge zu analysieren.

Die Unternehmen

Argon Dental und Implant Solutions unterstützen als Dienstleister auch Labore und Praxen, die sich noch nicht für eine Umstellung auf die digitale Implantologie entschließen konnten, deren Vorteile aber fallbezogen bereits nutzen wollen. Das Fräszentrum von Implant Solutions liefert Individualaufbauten in Reintitan oder als Titan-Zirkonhybrid. Die Planung erfolgt entweder durch den Kunden direkt – er sendet die fertige Planung als STL-Datensatz – oder durch Implant Solutions. In diesem Fall benötigen wir entweder den digitalen Abdruck per Intraoral-Scan, ebenfalls im STL-Format, oder klassisch den Abdruck oder das Gipsmodell, welche dann bei uns eingescannt werden. Selbstverständlich sind diese individuell hergestellten Lösungen nicht nur für K3Pro, sondern auch für viele andere Systeme lieferbar.



Abb. 17: OsteoGraph Knochen-Fräsmaschine.

Kontakt
Argon Dental
 Franz-Kirsten-Straße 1
 55411 Bingen
 info@argon-dental.de
 www.argon-dental.de

Der Goldstandard nach PA-Eingriffen: Chlorhexidin 0,2 %



Nach parodontalchirurgischen Eingriffen sollen Patienten Zähneputzen im Wundbereich oft vermeiden. Doch gerade jetzt ist eine adäquate Keimzahlreduktion in der Mundhöhle besonders wichtig. Eine potentielle Reinfektion wird von aus der Mundhöhle stammenden Mikroorganismen verursacht. Eine Reduktion der Keimzahl im Mund nach PA-Eingriffen ist daher erstrebenswert. Besonders geeignet sind Mundspüllösungen mit Chlorhexidin 0,2 %. Die Antiseptika töten unmittelbar nach der Anwendung nachweislich bis zu 97 % der pathogenen Keime ab.¹ Daher gelten chlorhexidinhaltige Antiseptika heute als Goldstandard in der zahnärztlichen Praxis.²

Den Heilungsprozess fördern: Spülen mit Chlorhexidin

Jedliche mechanische Reizung nach PA-Eingriffen kann den Heilungsprozess stören. Der Patient darf daher – je nach Schwere der Operation – bis zu einer Woche weder Zahnbürste noch andere Hilfsmittel verwenden (Interdentalbürsten, Zahnseide etc.). Um dennoch die Mundhöhle sowie den Rachenraum des Patienten professionell zu desinfizieren und den Heilungsprozess zu unterstützen, eignet sich Chlorhexamed® FORTE alkoholfrei 0,2 %. Dies hat sich nach parodontalchirurgischen Eingriffen therapiebegleitend und adjunktiv in der Heilungsphase besonders bewährt. Der Mundraum sollte zweimal täglich vorsichtig mit Chlorhexamed® FORTE alkoholfrei 0,2 % gespült werden. Für die

Bakterienreduktion an schwer zugänglichen Stellen und Nischen im Mundraum sowie für die Desinfektion kleinerer Bereiche (z.B. Nahtbereiche von parodontalchirurgischen Eingriffen) bietet sich Chlorhexamed® FORTE 0,2 % alkoholfrei SPRAY an. Aufgrund des langen Sprühkopfes können entzündete Bereiche gezielt erreicht werden.

Nachgewiesener Wirkmechanismus aus über 40 Jahren Forschung

Chlorhexidin zeigt eine bakterizide und bakteriostatische Wirkung: Das kationische Chlorhexidin-Molekül verbindet sich mit der anionischen Oberfläche von Zähnen, Schleimhäuten und Bakterien. Es tötet die Bakterien in der Mundhöhle ab, indem es sich mit den mikrobiellen

Zellwänden verbindet. Dadurch wird die Oberflächenstruktur der Bakterien zerstört und Zytoplasma tritt aus, es kommt zum Zelltod. Der Effekt von Chlorhexidin ist dabei nicht auf die Zahnoberfläche beschränkt. Durch sein effektives und breites antimikrobielles Aktivitätsspektrum ist Chlorhexidin sowohl gegen grampositive als auch gramnegative Bakterien hocheffizient. Aufgrund der hohen Substantivität ist der Wirkstoff noch bis zu 12 Stunden nach Anwendung in der Mundhöhle aktiv.³

1 Vekler AE, Kayrouz GA, Newman MG. Reduction of salivary bacteria by pre-procedural rinses with chlorhexidine 0.12%. J Periodontol. 1991 Nov; 62(11): 649–51.

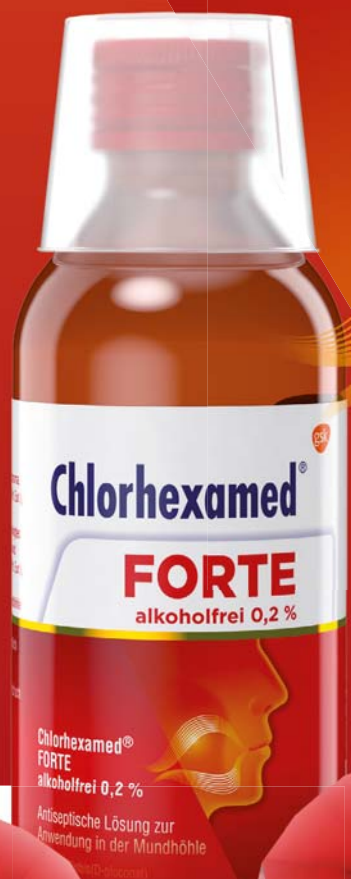2 James P. et al. Chlorhexidine mouthrinse as an adjunctive treatment for gingival health. Cochrane Database of Syst Rev 2010:9

3 Jones CG. Chlorhexidine: is it still the gold standard? Periodontol 2000. 1997 Oct; 15: 55–62.

Chlorhexamed® FORTE alkoholfrei 0,2%

Wirkstoff: Chlorhexidinbis(D-gluconat). **Zusammensetzung:** 100 ml Lösung enthalten 0,2 g Chlorhexidinbis(D-gluconat) sowie Pfefferminzaroma, Macroglyglycerolhydroxystearat (Ph. Eur.), Glycerol, Sorbitol-Lösung 70% (nicht kristallisierend) (Ph. Eur.), gereinigtes Wasser. **Anwendungsgebiete:** Die antiseptische Lösung wird angewendet zur vorübergehenden Keimzahlminderung im Mundraum, Unterstützung der Heilungsphase nach parodontalchirurgischen Eingriffen durch Hemmung der Plaque-Bildung, vorübergehenden unterstützenden Behandlung bei bakteriell bedingten Zahnfleischentzündungen (Gingivitis) und bei eingeschränkter Mundhygienefähigkeit. **Gegenanzeigen:** Überempfindlichkeit gegen Chlorhexidinbis(D-gluconat), Pfefferminzaroma oder einen der sonstigen Bestandteile. Chlorhexamed® FORTE alkoholfrei 0,2 % darf nicht auf schlecht durchblutetem Gewebe angewendet werden. Chlorhexamed® FORTE alkoholfrei 0,2 % darf nicht bei Wunden und Geschwüren (Ulzerationen) sowie oberflächlichen, nicht-blutenden Abschürfungen der Mundschleimhaut (erosiv-desquamativen Veränderungen) angewendet werden. Chlorhexamed® FORTE alkoholfrei 0,2 % darf nicht von Personen angewendet werden, die das Schlucken nicht richtig kontrollieren können (unter anderem Kinder unter 6 Jahren). **Nebenwirkungen:** *Häufig:* reversible Verfärbungen des Zahnhartgewebes, reversible Verfärbungen von Restaurationen (u.a. Füllungen) und der Zungenpapillen (Verfärbungen kann zum Teil durch sachgemäße Anwendung entsprechend der Dosierungsanleitung sowie einem reduzierten Konsum von stark färbenden Lebensmitteln und Getränken wie z. B. Tee, Kaffee oder Rotwein vorgebeugt werden. Bei Vollprothesen empfiehlt sich ein Spezialreiniger). *Gelegentlich:* kribbelndes oder brennendes Gefühl auf der Zunge zu Beginn der Behandlung (Diese Nebenwirkung verschwindet gewöhnlich mit fortgesetzter Anwendung). *Selten:* Überempfindlichkeitsreaktionen (u.a. Urtikaria, Erythem, Pruritus). *Sehr selten:* anaphylaktischer Schock. *Nicht bekannt:* reversible Parotisschwellung; reversible desquamative Veränderungen der Mukosa, kribbelndes oder brennendes Gefühl der Zunge zu Beginn der Behandlung, reversible Beeinträchtigung des Geschmacksempfindens, reversibles Taubheitsgefühl der Zunge (Diese Nebenwirkungen verschwinden gewöhnlich mit fortgesetzter Anwendung). **Warnhinweis:** Enthält Pfefferminzaroma und Macroglyglycerolhydroxystearat (Ph. Eur.). **Weitere Informationen siehe Fachinformation.** Nebenwirkungsmeldungen richten Sie bitte ggf. an 0800/6645626 oder unternehmen@gsk-consumer.de. **GlaxoSmithKline Consumer Healthcare GmbH & Co. KG, Bußmatten 1, D-77815 Bühl**

ALLES GUTE ZUM JUBILÄUM



JAHRE KLINISCHE BELEGBARKEIT

Seit 40 Jahren
Ihr vertrauenswürdiger Partner

- Heute noch genauso effektiv im Kampf gegen schädliche Bakterien
- Mehr als 40 Jahre klinische Studien über die kurzzeitige Nutzung (< 4 Wochen) von Chlorhexidin zeigen:¹
 - Keine nachteiligen Veränderungen der Bakterien in der Plaque
 - Keine aufkommende mikrobielle Resistenz
 - Keine Zunahme der resistenten Mikroflora

Chlorhexamed® FORTE alkoholfrei 0,2%

Wirkstoff: Chlorhexidinbis(D-gluconat). **Zusammensetzung:** 100 ml Lösung enthalten 0,2 g Chlorhexidinbis(D-gluconat) sowie Pfefferminzaroma, Macroglycerohydroxystearat (Ph. Eur.), Glycerol, Sorbitol-Lösung 70 % (nicht kristallisierend) (Ph. Eur.), gereinigtes Wasser. **Anwendungsgebiete:** Die antiseptische Lösung wird angewendet zur vorübergehenden Keimzahlverminderung im Mundraum, Unterstützung der Heilungsphase nach parodontalchirurgischen Eingriffen durch Hemmung der Plaque-Bildung, vorübergehenden unterstützenden Behandlung bei bakteriell bedingten Zahnfleischentzündungen (Gingivitis) und bei eingeschränkter Mundhygienefähigkeit. **Gegenanzeigen:** Überempfindlichkeit gegen Chlorhexidinbis(D-gluconat), Pfefferminzaroma oder einen der sonstigen Bestandteile. Chlorhexamed® FORTE alkoholfrei 0,2% darf nicht auf schlecht durchblutetem Gewebe angewendet werden. Chlorhexamed® FORTE alkoholfrei 0,2% darf nicht bei Wunden und Geschwüren (Ulzerationen) sowie oberflächlichen, nicht-blutenden Abschilferungen der Mundschleimhaut (erosiv-desquamativen Veränderungen) angewendet werden. Chlorhexamed® FORTE alkoholfrei 0,2% darf nicht von Personen angewendet werden, die das Schlucken nicht richtig kontrollieren können (unter anderem Kinder unter 6 Jahren). **Nebenwirkungen:** Häufig: reversible

Verfärbungen des Zahnhartgewebes, reversible Verfärbungen von Restaurationen (u. a. Füllungen) und der Zungenpapillen (Verfärbungen kann zum Teil durch sachgemäße Anwendung entsprechend der Dosierungsanleitung sowie einem reduzierten Konsum von stark färbenden Lebensmitteln und Getränken wie z. B. Tee, Kaffee oder Rotwein vorgebeugt werden. Bei Vollprothesen empfiehlt sich ein Spezialreiniger). Gelegentlich: kribbelndes oder brennendes Gefühl auf der Zunge zu Beginn der Behandlung (Diese Nebenwirkung verschwindet gewöhnlich mit fortgesetzter Anwendung). Selten: Überempfindlichkeitsreaktionen (u. a. Urtikaria, Erythem, Pruritus). Sehr selten: anaphylaktischer Schock. Nicht bekannt: reversible Parotisschwellung; reversible desquamative Veränderungen der Mukosa, kribbelndes oder brennendes Gefühl der Zunge zu Beginn der Behandlung, reversible Beeinträchtigung des Geschmacksempfindens, reversibles Taubheitsgefühl der Zunge (Diese Nebenwirkungen verschwinden gewöhnlich mit fortgesetzter Anwendung). **Warnhinweis:** Enthält Pfefferminzaroma und Macroglycerohydroxystearat (Ph. Eur.). **Weitere Informationen siehe Fachinformation.** Nebenwirkungsmeldungen richten Sie bitte ggf. an 0800/664 56 26 oder unternehmen@gsk-consumer.de.

1. Sreenivasan & Gaffar. Antiplaque biocides and bacterial resistance: a review. *J Clin Periodontol* 2002;29:965-974
2. GfK, GSK HCP Tracking, November 2014 (Mundspülung bei Zahnfleischentzündungen und nach parodontalchirurgischen Eingriffen)

Mit der Entwicklung eines Kurzimplantats in 1968 durch Thomas Driskell begann die Geschichte des Dentalunternehmens Bicon mit Hauptsitz in Boston, Massachusetts, USA. Bicon zeichnet sich bis heute durch eine ausgereifte Technologie, große Kundennähe, Beständigkeit und Internationalität aus. Zum 30-jährigen Jubiläum blickt das Implantologie Journal auf die Erfolge, Ziele sowie das Implantatsystem, das 1985 mit noch 8,0 mm Länge als erstes SHORT Implant für Furore sorgte. Heute gehört es in seinen vielfältigen Abwandlungen zu den modernen Standards in der Implantologie.



30 Jahre Bicon – die Kleinen groß rausgebracht

2015 ist bzw. war ein besonderes Jahr für den Implantathersteller Bicon – 30 Jahre Bicon SHORT Implants. Die Bicon Forschung konzentriert sich auf ein Design, welches seit 1985 unverändert geblieben ist. Während andere Hersteller jahrzehntelange Forschung geltend ma-

chen, erfolgte der größte Teil ihrer Forschungsarbeit an Designs, die heute nicht mehr klinisch genutzt werden. Seit seiner Entwicklung werden bei Bicon Implantat und Abutment ohne Schrauben, mit einem 1,5°-Locking-Taper-Konusverschluss, miteinander verbunden.

Basierend auf einem bekannten biotechnischen Herstellungsprinzip, bietet die 1,5°-Locking-Taper-Verbindung von Bicon eine nachweislich bakteriendichte Versiegelung zwischen Implantat und Abutment. Diese Versiegelung verhindert die mikrobielle Besiedlung, welche



Abb. 1: Bicon-Hauptsitz in Boston, Massachusetts, USA.

eine Entzündung des Weichgewebes rings um ein Implantat verursachen und die zum Knochenschwund und sogar zum Verlust des Implantats selbst führen kann. Das Plateauesign des Implantates bietet mindestens 30 Prozent mehr Knochenoberfläche als ein Schraubimplantat derselben Größe und ermöglicht die Kallusbildung reifer Lamellenknochen zwischen den Rippen des Implantates. Dieser kortikalartige Knochen bildet sich mit einer Geschwindigkeit von 10 bis 50 Mikrometer pro Tag. Die biomechanischen Kapazitäten eines Plateau-Design-Implantates ermöglichen eine Optimierung der lateralen Kraftverteilung, welche die Funktion der SHORT Implants gewährleistet.

Heutzutage stehe den Behandlern Implantate mit verschiedenen Beschichtungen, wie Integra Ci™ oder Integra-CPT™, in den Längen 5,0; 6,0; 8,0 und 11,0mm zur Verfügung. Gerade die Implantate mit 5,0mm Länge können hervorragend als Alternative zu Sinuslift und Augmentationsverfahren eingesetzt werden, ohne vitale Strukturen wie den Nervus alveolaris inferior zu beschädigen.

Der Aha-Effekt

Aus diesen Gründen handele es sich laut Prof. Dr. Mauro Marincola nicht nur um ein außergewöhnliches Jubiläum: „Es geht auch um 30 Jahre Geschichte eines Implantatdesigns, das sich ohne relevante Änderungen durchgesetzt hat und auch heute noch die modernen Standards erfüllt“, sagt Marincola. Dazu gehöre doppeltes Platform Switching, abgeschrägte Implantatschulter, Healing Chambers und bakterielle Versiegelung. Ein Grund zum Feiern – mit den treuesten Kunden in allen Ländern, in denen Bicon vertreten ist. Für das Jubiläum hatte sich das Unternehmen zahlreiche Highlights überlegt, wie eine Bootsparty auf dem Rhein im Rahmen der Internationalen Dental-Schau (IDS), den Giornate Romane-Kongress in Rom, einen Abstecher nach Südamerika sowie einen abschließenden Besuch im Headquarter in Boston, Massachusetts, USA.

Aber was macht den Erfolg Bicons aus? „Ich habe die ersten Bicon-Im-



Abb. 2



Abb. 3



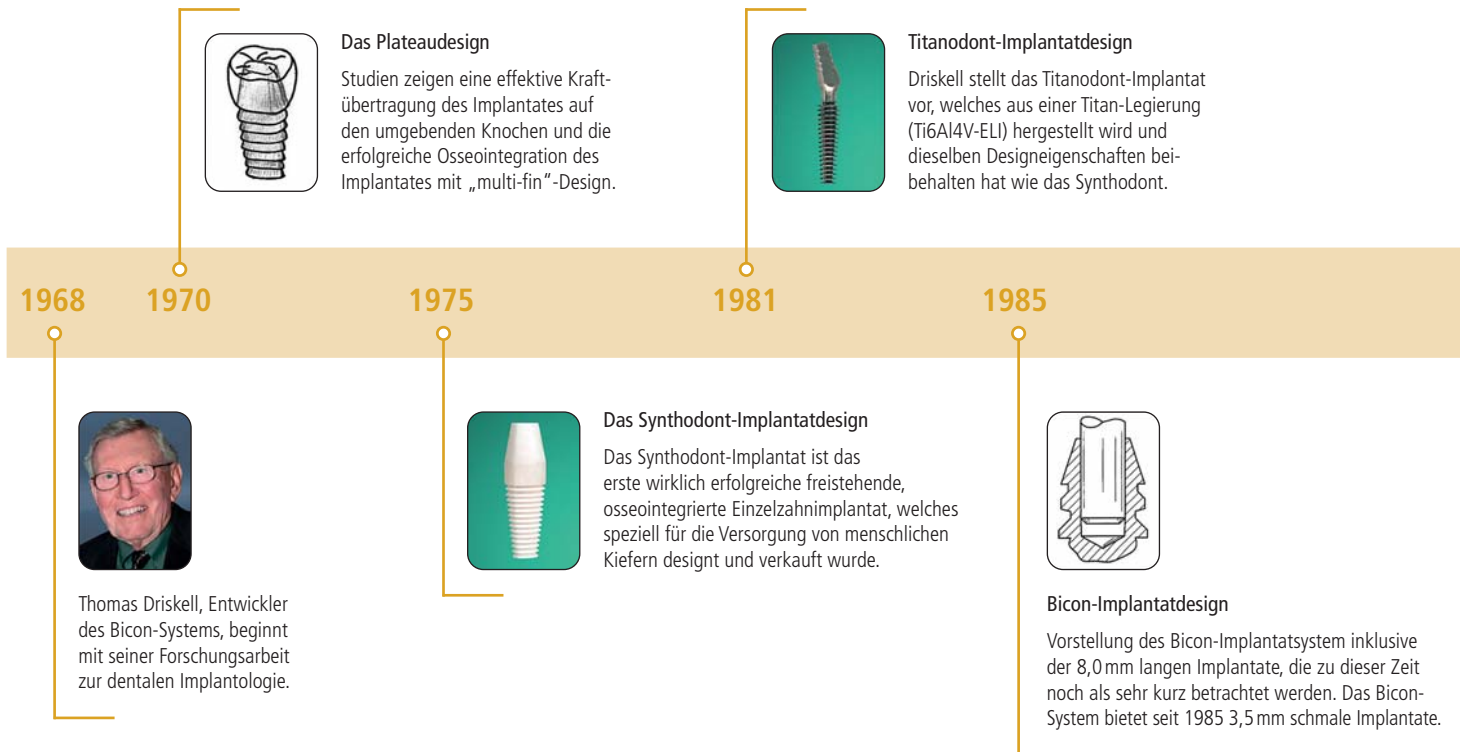
Abb. 4



Abb. 5

Abb. 2: Prof. Dr. Mauro Marincola (l.) und Dr. Vincent J. Morgan, Präsident der Fa. Bicon. – **Abb. 3:** Die deutsche Delegation während des Bicon VIP-Meetings 2013 in Boston. – **Abb. 4:** Dr. Maurizio Scaffifi, Prof. Dr. Andrea Cicconetti, Prof. Dr. Mauro Marincola, Prof. Dr. Dr. Rolf Ewers, Dr. Stefano Denes und Prof. Dr. Giorgio Lombardo (v.l.). – **Abb. 5:** Im Mai trafen sich 250 geladene Ehrengäste aus aller Welt beim Festakt im Zeremoniensaal der Protomoteca (16. Jahrhundert) in Rom zum 30-jährigen Firmenjubiläum.

Firmengeschichte



plantate, die zu diesem Zeitpunkt noch Stryker Precision hießen, 1992 eingesetzt. Schon damals standen den Klinikern Kurzimplantate für unverblokte Einzelkronen im posterioren Bereich zur Verfügung. Im direkten Vergleich zu Standardimplantaten ergab sich klinisch gesehen daraus ein großer Vorteil für mich, da bei den damaligen Standardimplantaten sehr viele Knochenaufbauten notwendig waren, um in einem atrophischen Knochen implantieren zu können. Der Aha-Effekt

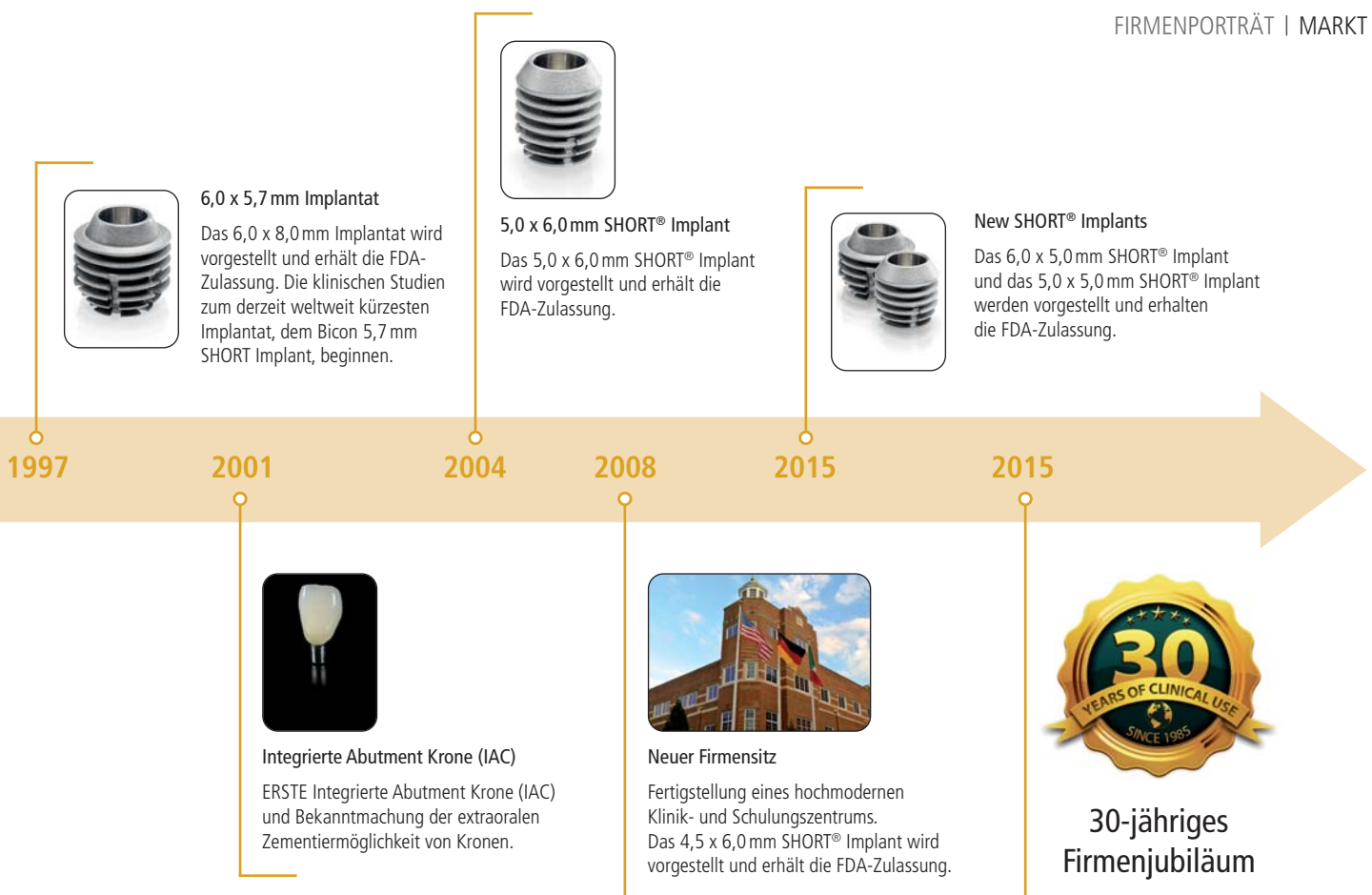
kam im Zusammenhang mit den ersten Freilegungen und prothetischen Versorgung: Das Implantat vollständig mit Knochen überdeckt und nach Belastung ohne jeglichen Knocheneinbruch zu sehen, war ein tolles Erlebnis. Dazu imponierte mir die Einfachheit und Schnelligkeit der prothetischen Prozeduren, da Bicons konische Verbindung ohne horizontalen Index auskommt“, erklärt Marincola. Doch nicht nur die effektive Anwendung bei Klinikern hat für nachhaltigen Erfolg

gesorgt: Bicon hat maßgeblich zur Etablierung von Kurzimplantaten beigetragen. Dank spezifischer Trainings für den chirurgischen Ablauf des Systems wurde der Umgang mit den sogenannten Press-Fit-Implantaten gefördert. Diese Übungen seien vor allem wichtig, da die Osteotomien ohne Wasserkühlung und bei nur 50 rpm mit speziellen Titanbohrern aufbereitet werden, wobei eine grandiose Menge an autologem Knochen gesammelt werden kann. „Diese langsame, übersichtliche und minimal-invasive Technik erlaubt eine hervorragende Kontrolle der Chirurgie, sodass SHORT Implants in schwierigsten Knochensituationen eingesetzt und augmentative Verfahren vermieden werden können“, so Marincola.

Dieses Konzept ist vor allem auch auf dem deutschen Dentalmarkt gefragt. Bicon konnte sich über die Jahre hin hier etablieren, meint Marincola. Neben den Implantattechnologien hat Bicon auch durch die Vorstellung des CAD/CAM-Gerüstmaterials TRINIA™ auf der diesjährigen IDS von sich reden gemacht. TRINIA™ besteht aus einer multidirektionalen Vernetzung von Glasfasern und Kunstharzen und dient Zahnärzten und



Prof. Dr. Mauro Marincola bei den Table Clinics der Giornate Romane 2015 in der Sapienza Universität.



-technikern zur Herstellung von Kappchen, Untergerüsten von permanenten oder provisorischen Front- und Seitenzahnkronen und teleskopierenden Restaurationen. Das metallfreie Material ist dabei leicht, beständig und elastisch, biokompatibel sowie anpassungsfähig.

Das Fortbildungsprogramm

Der Erfolg Bicons hängt unmittelbar mit dem Erfolg seiner Anwender zusammen. Seit Jahren richtet das Dentalunternehmen Fortbildungskurse aus, die deutschland- und europaweit stattfinden. Die Themen sind vielfältig: Vom Live-OP-Kurs mit der Indikationserweiterung durch Kurzimplantate in Frankfurt-Hahn und Rom/Italien, über Augmentationen und Prothetikurse in Bochum bis hin zu Wochenenden der besonderen Art mit Chirurgie und 3-Gänge-Menü an der Mosel. Hochkarätige und international anerkannte Referenten wie Dr. Georg Bayer, Prof. Dr. Mauro Marincola oder Prof. Dr. Dr. Rolf Ewers begleiten die Teilnehmer dabei und regen zu intensiven Diskussionen an. Als besondere Gelegenheit offeriert Bicon zusätzlich immer auch

internationale Kurse. In 2015 fanden vor allem in Boston und Südafrika Kurse unter der Leitung von Dr. Shadi Daher und Dr. Vincent Morgan statt. Ein weiteres Highlight des abwechslungsreichen Fortbildungsprogramms sind die im IDS-Jahr stattfindenden Giornate Romane (nächster Termin 19./20. Mai 2017, Rom/Italien), die in Zusammenarbeit mit der OEMUS MEDIA AG an der Sapienza Universität in Rom organisiert werden. Dort haben die Teilnehmer die Gelegenheit beim „Learn & Lunch“ in den sogenannten Table Clinics eigene Patientenfälle in kleiner Runde mit den jeweiligen Referenten zu besprechen. Abgerundet werden die Giornate Romane natürlich mit einem wissenschaftlichen Vortragsprogramm, Live-OPs und einer römischen Abendveranstaltung.

Die Kundennähe

Doch bei Bicon dreht es sich nicht nur um Implantatentwicklungen, Erfolge und Marktmarginen. Was das Unternehmen von vielen anderen unterscheidet, ist eine nahezu familiäre Bindung zum Kunden. Persönlichkeit und Nähe stehen

im Fokus. So wie beim internationalen VIP-Meeting 2013, welches im Spätsommer 2013 im Harvard Club of Boston, Boston, Massachusetts (USA), stattfand. Bicon-Präsident Dr. Vincent J. Morgan verkörperte als souveräner Gastgeber die familiäre Firmenphilosophie. Für Referenten und besondere Gäste werden Certificates of Recognition vergeben, die auch die firmenseitige Wertschätzung gegenüber den Kunden verdeutlicht.

Somit ist es kein Wunder, dass sich Bicon in 2015 für Kunden und Gäste Zeit genommen und das 30-jährige Bestehen aufwendig zelebriert hat.

Kontakt

Bicon Europe Ltd.

Hauptstraße 1
 55491 Büchenbeuren
 Tel.: 06543 818200
 Fax: 06543 818201
 germany@bicon.com
 www.bicon.de.com

Anmeldung und
Kursprogramm

Hygiene – Neues Kursformat tourt ab 2016 durch Deutschland

Carla Senf

Seit mittlerweile zehn Jahren veranstaltet die OEMUS MEDIA AG das sehr erfolgreiche Seminar zur Hygienebeauftragten mit der auf diesem Gebiet renommierten Referentin Iris Wälter-Bergob. Dieses erfolgreiche Kursformat wurde für 2016 nun noch einmal komplett inhaltlich neu

ausgearbeitet und aufgewertet und beinhaltet die geforderten 20 Unterrichtsstunden. Der Kurs tourt 2016 durch Deutschland und erwartet sie an zehn attraktiven Standorten. Wir sprachen mit Iris Wälter-Bergob über Inhalte, Notwendigkeit und Nutzen der Weiterbildung und Qualifizierung Hygienebeauftragte/-r für die Zahnarztpraxis.

Was waren die Gründe für die Umstrukturierung der erfolgreichen Seminarreihe?

Nach über zehn Jahren Erfolgskonzept halte ich mich dennoch an das bekannte Zitat: „Wer nicht mit der Zeit geht, geht mit der Zeit.“ Vor allem im Dentalbereich ist es notwendig, Leistungen und Angebote den neuesten rechtlichen Richtlinien und Rahmenbedingungen anzupassen. In diesem Fall fordern die allermeisten KZVen einen 20-Stunden-Kurs, um dem Sachkundenachweis zu genügen. Der Kurs findet an zwei Tagen statt und beinhaltet eine abschließende Online-Prüfung. Diese können die Teilnehmer selbstständig innerhalb einer gesetzten Frist absolvieren.

Was erwartet die Teilnehmer im Rahmen dieses Kurses?

Vermittelt werden zum einen sämtliche theoretische Grundlagen zum Bereich Hygiene. Das Besondere aber ist, dass eine direkte praktische Umsetzung der theoretischen Bausteine im DIOS HygieneMobil stattfindet. So kann das Erlernete fast spielerisch vertieft werden.

**Früh-
bucherrabatt
bis 31.12.2015
nutzen!**



Das DIOS HygieneMobil mit integriertem Aufbereitungsraum ist Teil der neuen Seminarreihe „Weiterbildung und Qualifizierung Hygienebeauftragte(r) für die Zahnarztpraxis“.

Termine 2016

19./20. Februar 2016	Unna
29./30. April 2016	Marburg
03./04. Juni 2016	Warnemünde
10./11. Juni 2016	Berlin
16./17. September 2016	Leipzig
23./24. September 2016	Konstanz
30. Sept./01. Okt. 2016	München
07./08. Oktober 2016	Hamburg
11./12. November 2016	Essen
02./03. Dezember 2016	Baden-Baden



Die Teilnehmer bekommen einen noch besseren Zugang zur Thematik und den Details und freuen sich immer sehr über diese willkommene Auflockerung des Unterrichts.

Der Fokus liegt also auf den praktischen Übungen im DIOS HygieneMobil – Was ist dabei das Besondere?

Im DIOS HygieneMobil ist ein vollständiger Aufbereitungsraum eingerichtet. Die Teilnehmer können sehen, dass es auch auf kleinstem Raum möglich ist, die Vorschriften der Hygienekette mit allen Gerätschaften und benötigten Utensilien zu befolgen und umzusetzen. Vor Ort lernen sie den korrekten Vorgang der Aufbereitung und können diesen live ausprobieren. Ergänzend dazu wird der praktische Teil durch diverse Lernstationen der Industrie unterstützt. Somit werden alle Schritte der Aufbereitung – maschinell wie manuell, Verpackung, Lagerung und der diversen elektronischen Freigabemöglichkeiten – durchlaufen.

Welche Erfahrungen sollen die Teilnehmer aus dem Kurs mit in die Praxis nehmen? Was wäre Ihnen hier besonders wichtig?

Zunächst soll natürlich das Verständnis für die Notwendigkeit einer korrekten und rechtssicheren Aufbereitungskette geschaffen werden. Was aber noch wichtiger ist, ist dass jeder Teilnehmer den bekannten „Aha-Effekt“ erfährt. Nämlich indem praktisch bewiesen wird, wie einfach die Forderungen der Behörden tatsächlich befolgt und umgesetzt werden können. Dies reduziert Berührungängste mit der Thematik und schafft eine gute Basis für die Durchführung in der täglichen Praxis.

Warum haben Sie sich für die Online-Prüfung entschieden?

Nach zwei spannenden, aber nicht weniger anstrengenden Kurstagen, sollen die Teilnehmer nicht auch noch vor Ort eine Prüfung ablegen müssen. Vielmehr sollen sie zu Hause das Erlernete noch-

mals rekapitulieren und sich in Ruhe den Prüfungsfragen widmen. Und was wäre im Zeitalter der digitalen Möglichkeiten einfacher, als dies online zu erledigen, ohne weiteren Reise- und Kostenaufwand?

Als Zielgruppe definieren Sie bei dem neuen Lehrgang insbesondere Praxisinhaber und Mitarbeiter aus Zahnarztpraxen – aus welchem Grund?

Die Wichtigkeit der Hygiene und korrekten Aufbereitungskette wird immer prägnanter. So müssen in einigen KZV-Gebieten die Praxisinhaber bei einer Praxisbegehung ebenso diesen Sachkundenachweis erbringen wie auch die Teammitglieder. Weiterhin haben es Mitarbeiter, die alleine zum Kurs kommen, oft schwer, anschließend das Verständnis und die Unterstützung der Praxisleitung für die entsprechenden Erfordernisse zu bekommen. Unsere Zielgruppenansprache war somit klar.

Liebe Frau Wälter-Bergob, vielen Dank für das Gespräch sowie viel Erfolg und Spaß mit Ihrer neuen Kursreihe.

Kontakt
OEMUS MEDIA AG
 Holbeinstr. 29
 04229 Leipzig
 Tel.: 0341 48474-308
 event@oemus-media.de
 www.oemus.com
 www.praxisteam-kurse.de



NEUES
KURSFORMAT

KURSE Hygiene QM



Weiterbildung und Qualifizierung Hygienebeauftragte(r) für die Zahnarztpraxis

20-Stunden-Kurs mit Sachkundenachweis
für das gesamte Praxisteam
Inkl. praktischer Übungen und DIOS HygieneMobil

Online-Anmeldung/
Kursprogramm



www.praxisteam-kurse.de

Ausbildung zur Qualitätsmanagement- beauftragten QMB

50 € Frühbucherrabatt
bis 31.12.2015

SEMINAR A

WEITERBILDUNG UND QUALIFIZIERUNG HYGIENEBEAUFTRAGTE(R) FÜR DIE ZAHNARZTPRAXIS 20-STUNDEN-KURS MIT SACHKUNDENACHWEIS

Referentin: Iris Wälter-Bergob/Meschede

Seminarzeit: Freitag 12.00 – 19.00 Uhr, Samstag 9.00 – 19.00 Uhr

Viele KZVen fordern inzwischen einen 20-Stunden-Kurs mit einem entsprechenden praktischen Anteil, um den Anforderungen für den Sachkundenachweis auf dem Gebiet der Praxishygiene zu genügen. Aus diesem Grund wurde das erfolgreiche Kursformat für 2016 noch einmal komplett überarbeitet und neu aufgestellt. Der aktuelle 20-Stunden-Kurs bietet den Teilnehmern jetzt einen idealen Zugang zum neusten Stand des Wissens und der Technik auf dem Gebiet der Praxishygiene, in dem sowohl Kenntnisse als auch Fertigkeiten und Verhaltensweisen entsprechend der neuen Verordnung über die Hygiene und Infektionsprävention in medizinischen Einrichtungen vermittelt werden. Ein besonderes Highlight ist in diesem Zusammenhang der Einsatz des DIOS HygieneMobils, wodurch eine besonders praxisnahe Ausbildung ermöglicht wird. Nach Absolvierung des Lehrgangs zum/zur Hygienebeauftragten für die Zahnarztpraxis sollen die Teilnehmer/-innen in der Lage sein, die Hygiene durch Maßnahmen zur Erkennung, Verhütung und Bekämpfung von nosokomialen Infektionen zu verbessern.

Personalschulung inklusive praktischer Übungen

DIOS HygieneMobil: DAC, RDG, Sichtkontrolle per EDV, div. Tests und die Unterstützungsmöglichkeiten der Arbeit durch EDV-elektronische Dokumentation

METASYS: Manuelle Aufbereitung, Umgang mit Reinigungs- und Desinfektionsmitteln, Absaugung und Entsorgung dental, Hygienepläne

hawo: Unterschiedliche Siegelgeräte und die dazugehörigen Tests (Seal Check, Tintentest, Peel Test), Validierung

W&H: Aufbereitungsgerät – Assistina 3x3/3x2 | Sterilisationsprozess mit allen Tests (Helix-Test, Bowie & Dick) | Validierung

IWB Consulting: Händedesinfektion | Einteilung der Medizinprodukte in die Risikogruppen

DIOS HygieneMobil

Eine vollstufige, gesetzeskonforme Sterilgutaufbereitung auf höchstem technischen Stand auf weniger als 7 m² Grundfläche in einer Art Reisemobil. Ein Musteraufbereitungsraum, in dem bei jedem Seminar demonstriert werden kann.



KURSGEHÄLTIS

- Einführung in die Hygiene
- Einführung in die Grundlagen der Bakteriologie und Mikrobiologie
- Berufsbild und Aufgaben von Hygienebeauftragten in der Zahnarztpraxis
- Grundlagen und Richtlinien in der Hygiene, Unfallverhütungsvorschriften
- Hygienepläne
- Hygienemaßnahmen bei übertragbaren Krankheiten (IfSG)
- Abfall und Entsorgung
- Instrumentenkunde
- Anforderungen an die Hygiene bei der Aufbereitung von Medizinprodukten
- Räumliche und organisatorische Aspekte des Aufbereitungsraumes
- Händedesinfektion
- Schwerpunkte der Aufbereitung:
 - Sachgerechtes Vorbereiten (Vorbehandeln, Sammeln, Vorreinigen, Zerlegen)
 - Reinigung/Desinfektion, Spülung und Trocknung
 - Prüfung auf Sauberkeit und Unversehrtheit
 - Pflege und Instandsetzung
 - Funktionsprüfung
 - Verpackung und Sterilisation
 - Kennzeichnung
 - Umgang mit Sterilgut und Sterilgutlagerung
- Anforderungen an den Betrieb von Reinigungs- und Desinfektionsgeräten (RDG)
- Erstellen von Verfahrens- und Arbeitsanweisungen zur Aufbereitung
- Aufbereitung von Praxiswäsche
- RKI/BfArM/KRINKO 2012
- Medizinproduktegesetz (MPG)
- Medizinprodukte-Betreiberverordnung (MPBetreibV)
- Desinfektionspläne
- Funktion und Aufbewahrung hygienerelevanter medizinisch-technischer Geräte und Instrumente/Gerätebuch

Inklusive umfassendem Kurskript!

Abschluss

Lernerfolgskontrolle durch Multiple-Choice-Test // Online-Prüfung (Die Zugangsdaten erhalten Sie am Ende des Kurses.)
Zertifikat nach bestandener Online-Prüfung

Dieser Kurs wird unterstützt durch:

dios

hawo

METASYS
MEDIZINTECHNIK

W&H



SEMINAR B

AUSBILDUNG ZUR QUALITÄTSMANAGEMENT- BEAUFTRAGTEN QMB

Referent: Christoph Jäger/Stadthagen

Seminarzeit: 9.00 – 18.00 Uhr

Qualitätsmanagement kann so einfach sein! Diese Ausbildung ist konzipiert worden für Praxen, die bereits ein QM-System eingeführt haben oder kurz davorstehen. Damit eine Einführung aber auch für die Weiterentwicklung Erfolg bringen kann, wird eine fachlich ausgebildete Qualitätsmanagement-Beauftragte benötigt. In zahlreichen interessanten Workshops erlernen die Teilnehmer die Grundelemente eines einfachen, schlanken und verständlichen QM-Systems. Die erste Erweiterung der QM-Richtlinie liegt auf dem Tisch. Hier wird unter anderem ein Risikomanagement gefordert. Neben der Risiko-Grundlagenvermittlung erlernen die Teilnehmer in einem speziell für Zahnarztpraxen entwickelten Seminar die selbstständige Erstellung dieser Risikoanalysen.

Verabschieden Sie sich von teuren QM-Systemen und investieren Sie in die Ausbildung derer, die Sie mit dem Aufbau bzw. mit der Weiterentwicklung beauftragt haben. Profitieren Sie bzw. Ihre QMB von der 26-jährigen Erfahrung des QM-Trainers Christoph Jäger. Wir werden Sie nicht enttäuschen.

Termine 2016

SEMINAR A

19./20. Februar 2016	Unna	Mercure Hotel Kamen/Unna
29./30. April 2016	Marburg	Congresszentrum Marburg
03./04. Juni 2016	Warnemünde	Hotel NEPTUN
10./11. Juni 2016	Berlin	Steigenberger Kanzleramt
16./17. September 2016	Leipzig	pentahotel
23./24. September 2016	Konstanz	hedicke's Terracotta
30. Sept./01. Okt. 2016	München	The Westin Grand Munich
07./08. Oktober 2016	Hamburg	EMPIRE RIVERSIDE HOTEL
04./05. November 2016	Wiesbaden	Dorint Pallas Hotel
11./12. November 2016	Essen	ATLANTIC Congress Hotel
02./03. Dezember 2016	Baden-Baden	Kongresshaus

SEMINAR B

20. Februar 2016	Unna	Mercure Hotel Kamen/Unna
30. April 2016	Marburg	Congresszentrum Marburg
04. Juni 2016	Warnemünde	Hotel NEPTUN
30. September 2016	München	The Westin Grand Munich
08. Oktober 2016	Hamburg	EMPIRE RIVERSIDE HOTEL
12. November 2016	Essen	ATLANTIC Congress Hotel
03. Dezember 2016	Baden-Baden	Kongresshaus

KURSSINHALTE

QM-Grundwissen

Worauf kommt es eigentlich an? | Brauchen kleine Praxen eigentlich ein QM-System? | Sind alle Kolleginnen und die Chefs im QM-Boot? | Die gesetzlichen Rahmenbedingungen

Grundlagen der QM-Dokumentation

Grundlagen zum Aufbau eines schlanken QM-Handbuchs | Dokumentenlenkung und deren Revisionen | Die wichtigsten Unterlagen in unserem QM-System | Praxisabläufe leicht gestaltet

Änderungen der QM-Richtlinie vom 7.4.2014

Der PDCA-Zyklus als Motor eines QM-Systems | Was steht hinter einem Risikomanagement und wie kann diese neue Forderung umsetzen?

Verantwortung und Organisation

Wer ist in unserer Praxis eigentlich wofür verantwortlich? | Das Organigramm für Ihre Praxis

Haftungsentlastung durch wichtige Mitarbeiterbelehrungen

Wissenswertes zu Belehrungen | Anlässe einer Belehrung | Wichtige Vorsorgeuntersuchungen | Was müssen wir bei einem Schülerpraktikanten beachten?

Weitere wichtige Punkte

Download der neuen Unterlagen aus dem Internet | Die staatlichen Fördermittel für eine Praxisschulung | Weitere QM-Ausbildungen in Deutschland

Wissensabfrage der QMB-Ausbildung mit einem Multiple-Choice-Test

Inklusive umfassendem Kursskript!

Organisatorisches

SEMINAR A

Kursgebühr ZA (pro Kurs) inkl. Kursskript	250,00 € zzgl. MwSt.
Kursgebühr ZAH (pro Kurs) inkl. Kursskript	199,00 € zzgl. MwSt.

Teampreis

ZA+ZAH (pro Kurs) inkl. Kursskript	398,00 € zzgl. MwSt.
Tagungspauschale (pro Kurs/Person)	98,00 € zzgl. MwSt.

50,00 € (netto) Frühbucherrabatt bei Anmeldung bis 31.12.2015.

SEMINAR B

Kursgebühr (pro Kurs) inkl. Kursskript	99,00 € zzgl. MwSt.
Tagungspauschale (pro Kurs)	49,00 € zzgl. MwSt.

Die Tagungspauschale beinhaltet Kaffeepausen, Tagungsgetränke, Imbissversorgung. Das Skript erhalten Sie nach der Veranstaltung!

ORGANISATION/ANMELDUNG

OEMUS MEDIA AG, Holbeinstr. 29, 04229 Leipzig
Tel.: 0341 48474-308 | Fax: 0341 48474-290
event@oemus-media.de | www.oemus.com



www.praxisteam-kurse.de

Anmeldeformular per Fax an

0341 48474-290

oder per Post an

OEMUS MEDIA AG
Holbeinstr. 29
04229 Leipzig

Für das Seminar A (Weiterbildung und Qualifizierung Hygienebeauftragte(r)) oder das Seminar B (Ausbildung zur QM-Beauftragten) melde ich folgende Personen verbindlich an. Bitte beachten Sie, dass Sie pro Termin nur an einem Seminar teilnehmen können:

	Seminar A		Seminar B		Seminar A		Seminar B
Unna	19./20.02.2016	<input type="checkbox"/>	20.02.2016	<input type="checkbox"/>	Konstanz	23./24.09.2016	<input type="checkbox"/>
Marburg	29./30.04.2016	<input type="checkbox"/>	30.04.2016	<input type="checkbox"/>	München	30.09./01.10.2016	<input type="checkbox"/>
Warnemünde	03./04.06.2016	<input type="checkbox"/>	04.06.2016	<input type="checkbox"/>	Hamburg	07./08.10.2016	<input type="checkbox"/>
Berlin	10./11.06.2016	<input type="checkbox"/>			Wiesbaden	04./05.11.2016	<input type="checkbox"/>
Leipzig	16./17.09.2016	<input type="checkbox"/>			Essen	11./12.11.2016	<input type="checkbox"/>
					Baden-Baden	02./03.12.2016	<input type="checkbox"/>
							<input type="checkbox"/>

Name | Vorname

Name | Vorname

Praxisstempel

Die Allgemeinen Geschäftsbedingungen der OEMUS MEDIA AG (abrufbar unter www.oemus.com) erkenne ich an.

Datum | Unterschrift

E-Mail-Adresse (Bitte angeben!)

Seit über 30 Jahren beschäftigt sich Prof. inv. Dr. (H) Peter Borsay mit der Implantologie. Am 18./19. November 2016 veranstaltet er zum nunmehr 4. Male den EURO-OSSEO®-Kongress in Hamburg unter dem Motto „Bone Grafting vs. Immediate Loading“. Das Implantologie Journal sprach mit ihm über inhaltliche und lokale Besonderheiten der Veranstaltung.



University meets Practice

Bone Grafting vs. Immediate Loading



Prof. inv. Dr. (H) Peter Borsay

Herr Prof. Dr. Borsay, was ist das Besondere an Ihrem Kongress?

Eine wichtige Besonderheit des vierten EURO OSSEO®-Kongresses sind die herausragenden internationalen Referenten, die wir gewinnen konnten. Die gesamte Veranstaltung findet in Englisch statt. Ferner haben wir ein paar Überraschungen eingeplant. Das betrifft die Workshops am Freitagnachmittag. Während der erste Workshop bereits mit dem Thema „All-on-4®“ festgelegt ist, gibt es beim zweiten durch die Themenfülle noch Festlegungsbedarf.

Wer gehört zu den Rednern und wofür stehen sie?

Als Preisträger diverser Awards und Gastredner an über 150 internationalen Konferenzen freuen wir uns natürlich sehr darüber, Prof. Dr. Paulo Maló begrüßen zu dürfen. Das MALO CLINIC Protokoll hat die Oralchirurgie, insbesondere hinsichtlich der Implantologie und fest-sitzenden Versorgungen, revolutioniert. Hinzu kommt der weltweit führende Kliniker für Parodontologie: Prof. Dr. Dennis P. Tarnow. Als Professor und Direktor des

Lehrstuhls für Zahnmedizinische Implantologie am College of Dental Medicine der Columbia University New York und Gewinner des Master Clinician Award der American Academy of Periodontology wird er sich den Themen Ätiologie und Behandlungslösungen sowie sofortige Alveolenextraktion widmen – es ist das erste Mal überhaupt, dass Prof. Tarnow in Hamburg zu hören ist. Darauf sind wir natürlich sehr stolz. Der Dritte im Bunde ist mein geschätzter Hamburger Kollege Prof. Dr. Dr. Max Heiland, Direktor der Klinik und Poliklinik für Mund-, Kiefer- und Gesichtschirurgie des Universitätsklinikums Hamburg-Eppendorf.

Gibt es zwischen den Vortragenden große inhaltliche Gemeinsamkeiten oder darf gehofft werden, dass die Kollegen auch kontrovers diskutieren?

Wie der Titel „Bone Grafting vs. Immediate Loading – University meets Practice“ andeutet, gibt es sicherlich Gesprächsbedarf. Die Teilnehmer werden sehr genau hinhören, unter welchen Umständen Augmentationsmaßnahmen vorgenommen werden bzw. wann eine Sofortbelas-

tung indiziert ist. Und dann sollte das Publikum die Redner ruhig auf praxisrelevante Aspekte ihrer Arbeiten aushorchen und befragen. Ich sehe da auf jeden Fall anregende Diskussionen kommen.

Was erwartet die Teilnehmer noch?

Die Teilnehmer erwartet neben exklusiven Vorträgen und Workshops auch eine besondere Veranstaltungslage: die Elbkuppel des Hotel Hafen Hamburg, mitten im Herzen meiner Heimatstadt.

Die Wahl des Kongressortes ist ja kein Zufall. Wie kam es dazu, in dieses Hotel am Hamburger Hafen zu gehen?

Dieses Hotel befindet sich direkt oberhalb der St. Pauli-Landungsbrücken – von der Elbkuppel und der Hotelbar hat man einen wunderbaren Ausblick. Wir wollten mit der Wahl des Hotels die typische Hamburger Atmosphäre einfangen und unsere Gäste damit willkommen heißen. Auch wenn es sich nach einem altbekannten Werbekniff anhört, muss ich dennoch darauf hinweisen: Die Teilnehmerzahl ist beschränkt, darum wird um eine baldmöglichste Anmeldung (praxis@borsay.com) gebeten.

Vielen Dank für das Gespräch.



Prof. Dr. Paulo Maló



Prof. Dr. Dennis P. Tarnow



Prof. Dr. Dr. Max Heiland

Autorentätigkeit 2016

Das monatlich erscheinende Implantologie Journal ist mit einer Auflage von 15.000 Exemplaren das auflagen- und frequenzstärkste implantologische Fachmedium in Deutschland und bietet Ihnen dadurch ein attraktive Möglichkeit, publizistisch präsent zu sein. Wir freuen uns auf Ihre Fachartikel.*



Ja, ich möchte einen Beitrag zu folgenden Themen einreichen:

- | | |
|--|--|
| <p><input type="checkbox"/> 1+2/2016 „Implantologie – State of the Art Marktübersicht: Anbieter & Produkte“
Redaktionsschluss: Anfang Januar 2016 >>
Erscheinungstermin: Anfang Februar 2016</p> <p><input type="checkbox"/> 3/2016 „Das gesunde Implantat: Prävention, Gewebestabilität und Risikomanagement Marktübersicht: Systeme und Oberflächen“
Redaktionsschluss: Anfang Februar 2016 >>
Erscheinungstermin: Anfang März 2016</p> <p><input type="checkbox"/> 4/2016 „Implantatprothetik Marktübersicht: Behandlungsplanung und Navigationssysteme“
Redaktionsschluss: Anfang März 2016 >>
Erscheinungstermin: Anfang April 2016</p> <p><input type="checkbox"/> 5/2016 „GBR & GTR in der Implantologie – Teil 1 Marktübersicht: Knochenersatzmaterialien“
Redaktionsschluss: Anfang April 2016 >>
Erscheinungstermin: Anfang Mai 2016</p> <p><input type="checkbox"/> 6/2016 „GBR & GTR in der Implantologie – Teil 2 Marktübersicht: Membranen“
Redaktionsschluss: Anfang Mai 2016 >>
Erscheinungstermin: Anfang Juni 2016</p> <p><input type="checkbox"/> 7+8/2016 „Metallfreie Implantologie – Keramik, Kunststoffe & Co. Marktübersicht: Keramik-/Kunststoffimplantate“
Redaktionsschluss: Anfang Juli 2016 >>
Erscheinungstermin: Anfang August 2016</p> | <p><input type="checkbox"/> 9/2016 „Der alternde Patient Preview DGZI-Jahreskongress (30.09. – 1.10.)“
Redaktionsschluss: Anfang August 2016 >>
Erscheinungstermin: Anfang September 2016</p> <p><input type="checkbox"/> 10/2016 „Implantologische Konzepte bei stark reduziertem Knochenangebot Review DGZI-Jahreskongress“
Redaktionsschluss: Ende August 2016 >>
Erscheinungstermin: Mitte Oktober 2016</p> <p><input type="checkbox"/> 11/2016 „Minimalinvasive Implantattherapie“
Redaktionsschluss: Anfang Oktober 2016 >>
Erscheinungstermin: Mitte November 2016</p> <p><input type="checkbox"/> 12/2016 „Digitale Implantologie Marktübersicht: DVT“
Redaktionsschluss: Anfang November 2016 >>
Erscheinungstermin: Anfang Dezember 2016</p> |
|--|--|



QR-Code:
Holen Sie sich die
Autorenrichtlinien
auf Ihr Smartphone.

* Die Veröffentlichung der Beiträge erfolgt erst nach Durchsicht und Freigabe durch den Redaktionsbeirat des Implantologie Journals. Eine Veröffentlichungspflicht seitens des Verlages OEMUS MEDIA AG bzw. der DGZI besteht nicht.



FAXANTWORT
0341 48474-290

OEMUS MEDIA AG
Georg Isbaner
Holbeinstraße 29, 04229 Leipzig
Tel.: 0341 48474-123
Fax: 0341 48474-290
g.isbaner@oemus-media.de
www.oemus.com

Ihre Kontaktdaten

Titel | Vorname | Name

Straße | PLZ | Ort

Telefon | Fax

E-Mail

Datum | Unterschrift

Zahnmedizinstudium

Auswahlverfahren in Köln geändert

Bislang wurden die Medizin- und Zahnmedizinstudienplätze an der Universität zu Köln im AdH-Verfahren (Auswahlverfahren der Hochschule) ausschließlich nach der Abiturnote vergeben. Bei Studienbewerbern, die ihr Studium ab Wintersemester 2016/2017 beginnen, wird nun im AdH zusätzlich der sogenannte Test für Medizinische Studiengänge (TMS) berücksichtigt. Als fachspezifischer Studierfähigkeitstest besitzt der TMS eine hohe Voraussagekraft für den Erfolg in

medizinischen Studiengängen. Diesen Vorteil möchte die Kölner Medizinische Fakultät ebenso wie bereits 20 andere Fakultäten in Deutschland zur Geltung bringen.

Studieninteressierten wird dringend angeraten, diesen Test, der nur einmal im Jahr abgehalten wird, in jedem Fall zu absolvieren, da die Studienplatzvergabe im AdH dann nach folgenden Kriterien durchgeführt wird:

- Durchschnittsnote der Hochschulzugangsberechtigung (HZB) mit 51 % Gewicht und
- Ergebnis des Tests für Medizinische Studiengänge (TMS) mit 49 % Gewicht.

Die rechtzeitige Anmeldung zum Testverfahren, welches im kommenden Jahr bundesweit am 30.04.2016 stattfinden soll, ist zwischen Dezember 2015 und Januar 2016 erforderlich. Genaue Informationen zum Testverfahren sowie zu Teilnahmebedingungen, Anmeldefristen, Anmeldung, Testorten und Testterminen sind unter www.tms-info.org einzusehen.

Die Universität zu Köln informiert über das Auswahlverfahren auf den Seiten der Zentralen Studienberatung: verwaltung.uni-koeln.de/abteilung21

Quellen: Universität zu Köln/idw online



Parodontitis

Risikofaktor für Arterienverkalkung

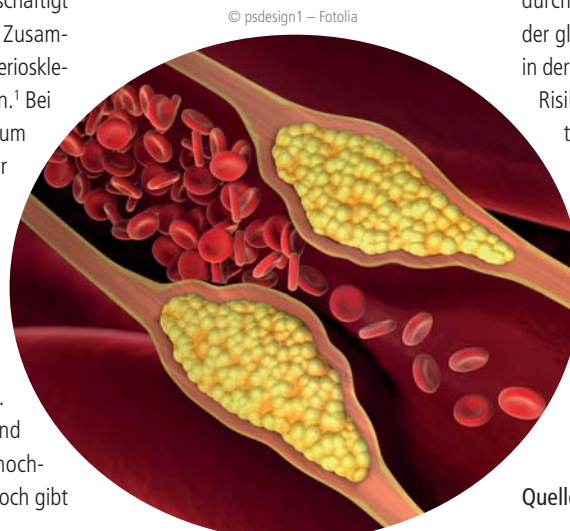
Parodontitis gehört neben Diabetes mellitus und Bluthochdruck zur Volkskrankheit Nummer eins. Das Zahnfleisch entzündet sich, schmerzt und beginnt bei leichten Berührungen zu bluten. Ein Forscherteam der Orebro University in Schweden hat sich mit dem Thema „Zahnfleischentzündung“ beschäftigt und versucht in einer Studie einen Zusammenhang mit der Entstehung von Arteriosklerose (Arterienverkalkung) herzustellen.¹ Bei der Arteriosklerose handelt es sich um Verhärtungen und Verdickungen der Gefäßwände, welche durch fettreiche und kalkhaltige Einlagerungen ausgelöst werden und somit Herz-Kreislauf-Erkrankungen zur Folge haben. Die Gründe für die Entstehung dieser Krankheit sind vielfältig und bislang nicht vollständig geklärt. Die wichtigsten Risikofaktoren sind eine ungesunde Lebensweise, Bluthochdruck sowie Diabetes mellitus. Dennoch gibt

es noch weitere Faktoren, die eine Entstehung dieser Erkrankung begünstigen können. Um genauere Kenntnisse zu erzielen, züchtete das Team der Orebro University in Schweden eine künstliche Hauptschlagader (Aorta) und infizierte deren Zellwand mit

dem Keim *Porphyromonas gingivalis*. Dabei handelt es sich um einen Keim, welcher am häufigsten bei aggressiver und chronischer Parodontitis, Periimplantitis sowie rezidivierender Parodontitis auftritt. Das Forscherteam fand heraus, dass der orale Krankheitserreger durch biologische Prozesse Veränderungen der glatten Muskelzellen und Entzündungen in der Aorta herbeiführen kann und somit ein Risiko für eine spätere Erkrankung an Arteriosklerose darstellt. Weitere Untersuchungen werden folgen. Ziel ist es, geeignete Risikoindikatoren für die Diagnose sowie Behandlung beider Erkrankungen zu finden.

¹ *Gingipains from the Periodontal Pathogen Porphyromonas gingivalis Play a Significant Role in Regulation of Angiotensin 1 and Angiotensin 2 in Human Aortic Smooth Muscle Cells.*

Quelle: ZWP online



© psdesign1 – Fotolia

Untersuchung

Kampfsportler haben höheres CMD-Risiko



© Ozaiachin

Eine brasilianische Studie untersuchte, wie die Datenlage zu CMD-Fällen bei Karate-Profis ist.¹ Im Journal Dental Traumatology veröffentlichten sie kürzlich ihre Ergebnisse. Offenbar verhält es sich beim Risiko für CMD wie mit dem allgemeinen Verletzungsrisiko, welches bekanntermaßen durch hochfrequentes Training und höhere Körperbelastung bei Profisportlern höher ist als bei Amateuren.

Nach Auswertung der Daten kam das brasilianische Team zu dem Ergebnis, dass 61,5 Prozent der Kampfsportler, die Mixed Martial Arts praktizierten, mit CMD diagnostiziert wurden. Bei den Karate-Profis waren es 54,2 Prozent. Amateure schafften es genauso wie Nicht-Sportler auf eine Quote von 14,3 Prozent. In Sachen Beeinträchtigung durch CMD und daraus resultierende Schmerzen wurde nur eine geringe Einschränkung festgestellt.

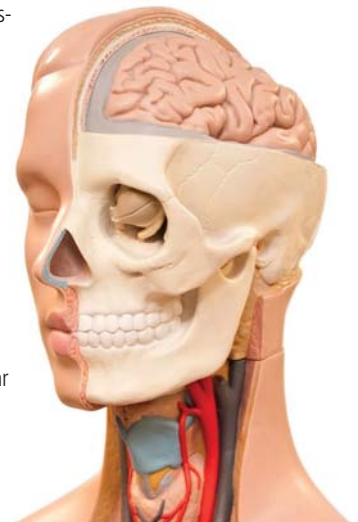
1 Professional karate-do and mixed martial arts fighters present with a high prevalence of temporomandibular disorders. Daniel Bonotto, Eli Luis Namba, Danielle Medeiros Veiga, Fernanda Wandembruck, Felipe Mussi, Paulo Afonso Cunali, Edvaldo Antonio Ribeiro Rosa and Luciana Reis Azevedo-Alanis, Article first published online: 29 OCT 2015, DOI: 10.1111/edt.12238.

Quelle: ZWP online

Humanpräparate-Kurs für erfahrene Chirurgen

Praktische Anatomie für Implantologen

Die menschliche Anatomie und deren Besonderheiten nehmen in der Implantattherapie einen wesentlichen Stellenwert ein. Dieser Kurs bietet am 15. Januar 2016 von 10 bis 17 Uhr in Wien Teilnehmern die Möglichkeit, die Grundlagen der allgemeinen und speziellen Anatomie zu vertiefen und mehr Sicherheit in der Chirurgie und vor allem in der Implantologie zu gewinnen. Zudem werden durch die praktischen Übungen am Humanpräparat chirurgische Eingriffe wie Sinuslift oder Sofortimplantation trainiert. Den Kursteilnehmern wird Gelegenheit geboten, unterschiedliche Lösungsansätze kennenzulernen. Schwerpunkt des Kurses ist das praktische Training am nicht fixierten Humanpräparat mit dem Ziel, das chirurgische Vorgehen im Rahmen implantatchirurgischer Eingriffe intensiv und praxisbezogen zu erlernen. Die Teilnehmer profitieren von der tiefen klinischen Erfahrung namhafter Professoren: Die Teilnehmerzahl ist beschränkt. Anmeldung per E-Mail an eva.klein@nobelbiocare.com oder telefonisch +43 1 892 899031. Die Kursgebühr beträgt 1.145 € zzgl. MwSt. pro Teilnehmer.



Nobel Biocare
www.nobelbiocare.com

Aktionsbündnis setzt auf Service und Informationen

9. Arbeitstreffen

Am 12. November 2015 fand das 9. Arbeitstreffen des Aktionsbündnisses gesundes Implantat bei 3M ESPE in Seefeld statt. Als neuer Partner konnte erstmals die Firma TePe, internationaler Experte für Interdentalfürsorge, begrüßt werden. Für 2016 beschlossen die Teilnehmer unter anderem den Ausbau der Öffentlichkeitsarbeit zum Thema Implantatgesundheit, weitere Serviceleistungen für ImplantatPflegeCenter und eigens initiierte Fortbildungen. Als „offen, direkt und konstruktiv“ kündigte Jan-Philipp Schmidt, Geschäftsführer des Aktionsbündnisses gesundes Implantat, speziell den externen Gästen des 9. Arbeitstreffens der Initiative den gemeinsamen Austausch an. So waren mit Josef Pertl (DZO), Dr. Monika Reichenbach und Daniela Wiedemann (beide Ivoclar Vivadent) Organisationen beim Arbeitstreffen vertreten, die sich über die Arbeit des Bündnisses informieren wollten. Eines der zentralen Themen des Arbeitstreffens war die Integration der ImplantatPflegeCenter in das Netzwerk des Aktionsbündnisses gesundes Implantat. Zahnmedizinische Praxen und Kliniken, die sich bei der Implantatprophylaxe speziellen Qualitätskriterien verpflichten, können die Be-

zeichnung „ImplantatPflegeCenter“ beim Bündnis beantragen. In den kommenden Jahren sind ferner praxisnahe Fortbildungen des Aktionsbündnisses in Kooperation mit seinen Partnern aus Medien, Industrie und Verbänden geplant.

Aktionsbündnis gesundes Implantat
www.gesundes-implantat.de



Forschungsstudie

Gene entschlüsselt

Wissenschaftler aus Portugal haben kürzlich Gene identifiziert, die bei Ostasiaten für bestimmte dentale Merkmale verantwortlich sind. Dazu gehören ein verlängerter Zahnschmelz des ersten Oberkiefermolaren, bestimmtes Überstehen der oberen Frontzähne sowie eine ungewöhnliche Form der zweiten Unterkiefermolaren. Die Ursache dafür liegt in dem Gencluster KLK (human kallikrein cluster). Dieses enthält 15 Gene und ist auf dem Chromosom 19 lokalisiert (19q13.3–13.4). KLK4 wirkt sich beispielsweise auf die Reifung des Zahnschmelzes aus. Besonders zwei Varianten, rs198968_T und rs17800874_A, scheinen gemeinsam dafür zu sorgen, dass weniger KLK4 abgegeben wird. Laut der Studie kommen diese zwei Varianten bei Asiaten zu 65 Prozent gemeinsam vor.¹

¹ Adaptive evolution favoring KLK4 downregulation in East-Asians. Seixas et al., Mol Biol Evol (2015) doi: 10.1093/molbev/msv199. First published online: September 29, 2015.

Quelle: ZWP online

Parodontitisstudie

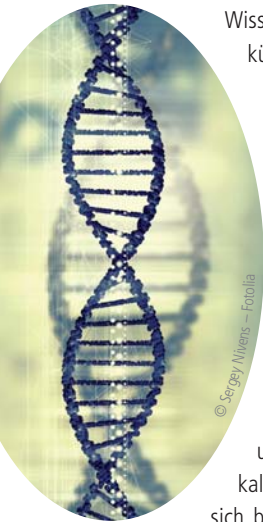Auszeichnung für Zahnmedizinerinnen

Im Rahmen eines Festaktes zur Eröffnung des Deutschen Zahnärztetages 2015 in Hamburg wurde am 29. Oktober traditionell der Miller-Preis der Deutschen Gesellschaft für Zahn-, Mund- und Kieferheilkunde (DGZMK) verliehen. Der seit 1908 durch die Deutsche Gesellschaft für Zahn-, Mund- und Kieferheilkunde vergebene Preis zu Ehren des Pioniers der Zahnheilkunde, Professor Willoughby Dayton Miller (1853–1907), geht in diesem Jahr an eine Greifswalder Forschergruppe.

In diesem Jahr teilen sich zwei Wissenschaftlerinnen der Universitätsmedizin Greifswald das Preisgeld in Höhe von 10.000 Euro:

Christiane Pink und Dr. Birte Holtfreter vom Zentrum für Zahn-, Mund- und Kieferheilkunde für ihre Arbeit „Longitudinal effects of fibrinogen levels and white blood cell counts on periodontitis“. Der deutsche Miller-Preis wird vom Vorstand der DGZMK jährlich zur Würdigung der besten wissenschaftlichen Arbeit auf dem Gebiet der Zahn-, Mund- und Kieferheilkunde ausgelobt. Allein die Leistung und Bedeutung für die Zahn-, Mund- und Kieferheilkunde sind die entscheidenden Kriterien für die Vergabe des Preises.

Quelle: Ernst-Moritz-Arndt-Universität Greifswald



© Sergey Alvers - Fotolia



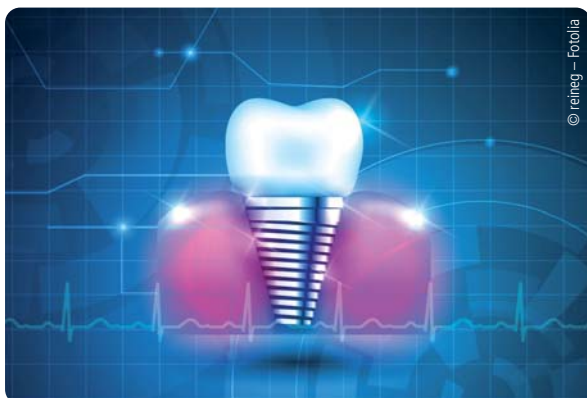Plasma-Implantatbeschichtung soll Bakterien eliminieren

Infektionen an Zahnimplantaten vermeiden

Eine Million Zahnimplantate werden jedes Jahr in Deutschland eingesetzt. Oft muss der Zahnersatz ausgewechselt werden, etwa wenn sich das Gewebe infiziert. Verursacher der Entzündungen sind Bakterien. Um das Risiko von Infektionen zu senken und den Langzeiterfolg der

Zahnimplantate zu verbessern, haben Forscher des Fraunhofer-Instituts für Fertigungstechnik und Angewandte Materialforschung IFAM in Bremen gemeinsam mit Industriepartnern eine neuartige Implantatbeschichtung entwickelt: Die DentaPlas-Beschichtung hemmt das Wachstum von Bakterien. Das Implantat kann richtig einwachsen und sich schneller und dauerhaft im Kiefer verankern. Der Trick: Die Forscher kombinieren physikalisch und chemisch wirkende Oberflächen. „Wir haben die DentaPlas-Schicht mit einer rauen Struktur ausgestattet, auf der Zellen gut anwachsen können, und mit einer hydrophilen, Wasser anziehenden Plasmapolymerschicht kombiniert“, berichtet Dr. Ingo Grunwald, Projektleiter am IFAM. In die bis 100 Nanometer dünne Plasmapolymerschicht integrierten die Forscher Silbernanopartikel. Diese lösen sich innerhalb von mehreren Wochen auf. Dabei setzen sie kontinuierlich geringe Mengen antimikrobiell wirkende Silberionen frei, die Bakterien zerstören.

Quelle: Fraunhofer-Gesellschaft



© reimag - Fotolia

Berufspolitischer Austausch

DGZI-Studiengruppe „Westfalen“

Zu einem weiteren Treffen der Studiengruppe „Westfalen“ lud die DGZI am 11. November 2015 in die Zahnklinik & Zahnarztpraxis Unna im Medical Center, Unna. Referent Fabian Hirsch aus Zeuthen bei Berlin erörterte in der Fortbildung „Innovation Axiom 2.8 und das ganzheitliche Axiom-Konzept in Verbindung mit PRF – körpereigene Wachstumsfaktoren“ u. a. Weichgewebsmanagement und stellte Fallpräsentationen vor. Wie in der Studien-

gruppe üblich, wurden nach dem Vortrag Getränke und kleinen Speisen gereicht und intensive kollegiale Gespräche geführt sowie Erfahrungen ausgetauscht. Eines der Hauptthemen bildete dabei die aktuelle berufspolitische Entwicklung im Zusammenhang mit der Preisfindung von Implantaten für die Kostenvorschläge für Patienten.

Quelle: DGZI e.V.



Knochenverlust bei Parodontitis


Kleines Protein mit großer Wirkung

Einen Meilenstein in der Therapie von parodontitisbedingtem Knochenverlust hat möglicherweise ein internationales Forschungsteam der Universität von Pennsylvania und der TU Dresden gesetzt, die ihre Ergebnisse nun im Journal Science Translational Medicine vorstellt. Sie entdeckten die wichtige Rolle des Proteins Del-1, welches den Knochenabbau aufhalten kann und die Aktivität der Osteoklasten – Zellen, die bei einem erhöhten Vorkommen für einen raschen Knochenabbau sorgen würden – zügelt. In vorherigen Studien wurde bereits die Wirkung von Del-1 auf Neutrophile im Zahnfleisch untersucht. Die Forscher fanden ähnliche Wirkmechanismen, die die Entzün-

dungsreaktion im zentralen Nervensystem reduzieren. Dort bremst das Protein die Rekrutierung von Neutrophilen und beugt so einer schädigenden Entzündung vor. Im Versuch mit Mäusen verminderte das Auftragen von Del-1 auf das Zahnfleisch eine Entzündung sowie den Knochenabbau. In Zellregionen mit hoher Osteoklastenaktivität fanden sie ebenfalls Del-1. Dort stoppte es die Neubildung von Osteoklasten.

Mit diesen Forschungsergebnissen ist es möglich, eine gezieltere Therapie zu entwickeln, die auch bei anderen Krankheiten, die mit Knochenabbau einhergehen, wirken.

Quelle: ZWP online



Nebelreaktor zur Züchtung von Gewebeimplantaten. (Bild: Institut für Technische Chemie, Leibniz Universität Hannover)

Biotechnologie

Intelligente Implantate im Nebelreaktor

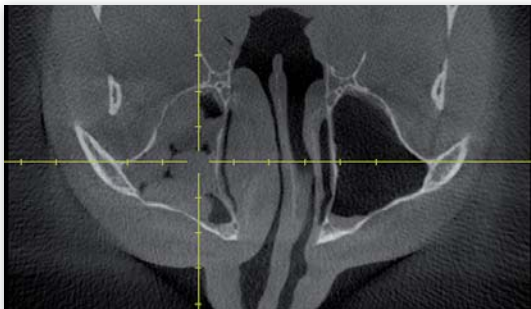
Auf der diesjährigen Biotechnica, der Messe für Biotechnologie, Life Sciences und Labortechnik, stellte die Leibniz Universität vom 6. bis 8. Oktober 2015 auf dem Messegelände in Hannover neue Entwicklungen aus der Biomedizintechnik und intelligente, personalisierte Implantate vor. Im Fokus stand die individuelle Materialauswahl, spezifische Prüfsysteme, die Sicherheit von Medizinprodukten, eine verbesserte Biokompatibilität und erhöhte Resistenz gegen implantatassoziierte Infektionen. Auf der Messe war unter anderem ein Nebelreaktor für die Züchtung von Gewebeimplantaten zu sehen. Anforderungen an Materialien, die körpereigenes Gewebe unterstützen oder ersetzen sollen, sind vielfältig. Die morphologischen und mechanischen Eigenschaften müssen dem Zielgewebe entsprechen und sollen mit dem biologischen Milieu in gewünschter Form interagieren. Je nach Anwendung ist ein sukzessiver Abbau durch den menschlichen Körper erwünscht. Um diese Anforderungen umsetzen zu können, entwickelt das Institut für Mehrphasenprozesse der Fakultät für Maschinenbau implantatspezifische In-vitro-Prüfstände. Mit der Entwicklung von personalisierten medizinischen Implantaten befasst sich das Institut für Technische Chemie der Naturwissenschaftlichen Fakultät. Die neuartigen Implantate sollen eine verbesserte Biokompatibilität und eine erhöhte Resistenz gegen implantatassoziierte Infektionen aufweisen.

Quelle: Leibniz Universität Hannover

2
CME-Punkte

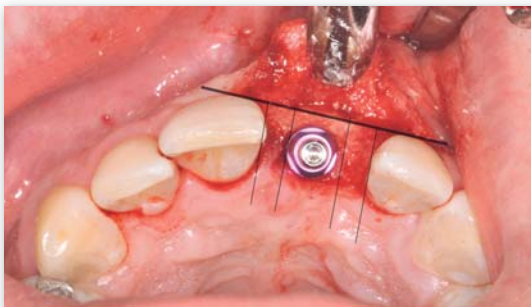
Mit Beginn dieses Jahres hat das Implantologie Journal fortbildungsrelevante Fachartikel und Webinare namhafter Autoren und Referenten veröffentlicht. Bereits Hunderte Teilnehmer haben die Möglichkeit genutzt, CME-Punkte gemäß der BZÄK- sowie DGZMK-Leitlinien online zu sammeln. Nachfolgend finden Sie eine Übersicht zu den bisher veröffentlichten CME-Beiträgen, deren Lernkontrollen auf ZWP online kostenlos abrufbar sind.

CME – flexibel punkten



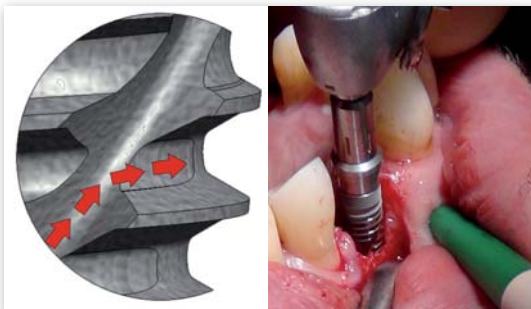
Implantationsrelevante Erkrankungen der Kieferhöhle
Prof. Dr. Hans Behrbohm, Priv.-Doz. Dr. Dr. Steffen G. Köhler
 Obwohl die Sinusbodenaugmentation als ein sicheres Verfahren gilt, gibt es heute noch eine Reihe komplikationsbelasteter Verläufe. Der Artikel behandelt Vorerkrankungen der Kieferhöhlen, die den Erfolg eines operativen Vorgehens infrage stellen können.

Lernkontrolle No. 64160



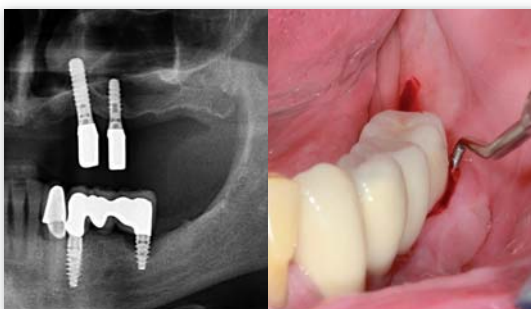
Ästhetische Implantatversorgung bei insuffizientem Kieferkammgewebe
Dr. Jan Spieckermann, Jörg Wildenhain
 Dieser Artikel beschäftigt sich mit den Herausforderungen im Frontzahnbereich, denn um eine erfolgreiche Implantattherapie zu gewährleisten, muss ein nachhaltiges Knochen- und Weichgewebsmanagement für gesunde, belastbare und ästhetische Verhältnisse sorgen.

Lernkontrolle No. 65153



Bionische Anforderungen an das Implantatdesign moderner Systeme
Prof. Dr. Constantin von See
 Die gehobenen Ansprüche der Implantatpatienten stellen neue Anforderungsprofile an das Implantatdesign selbst. Prof. Dr. Constantin von See beleuchtet in seinem Artikel dazu ausführlich die verschiedenen Parameter, die ein modernes Implantatdesign auszeichnen.

Lernkontrolle No. 66325



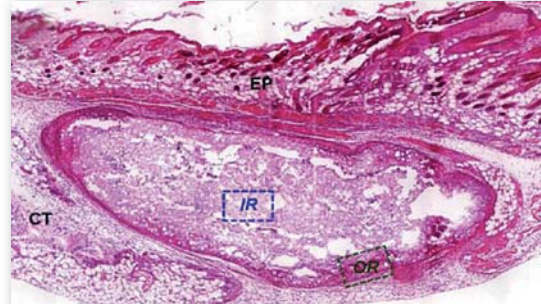
Behandlungsstrategien periimplantärer Entzündungen
Dr. Richard J. Meissen, M.Sc., Dr. Nina Wollenweber
 Da eine implantatgetragene, prothetische Versorgung zu einer anerkannten Therapieform avanciert ist, beschäftigt sich dieser Artikel mit der Notwendigkeit adäquater Behandlungsstrategien periimplantärer Entzündungen bei stetig steigender Anzahl inserierter Implantate.

Lernkontrolle No. 67569

**Zum Beantworten der Fragebögen registrieren Sie sich bitte unter:
www.zwp-online.info/cme-fortbildung**

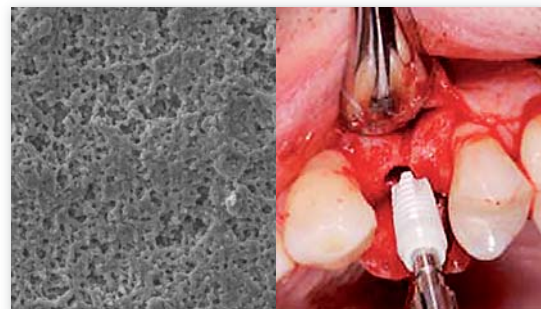
Anwendungsbeobachtung einer β -TCP-basierten Knochenersatzmaterialpaste **Dr. Jonas Lorenz, Prof. Dr. Dr. Dr. Robert Sader, Priv.-Doz. Dr. Dr. Shahram Ghanaati**
 Untersucht wurde ein neuartiges pastöses β -TCP-basiertes Knochenersatzmaterial zur Socket Preservation und Sinusbodenaugmentation. In einer präklinischen In-vivo-Untersuchung wurde die Gewebereaktion auf das gleiche Knochenersatzmaterial ausgewertet.

Lernkontrolle No. 68195



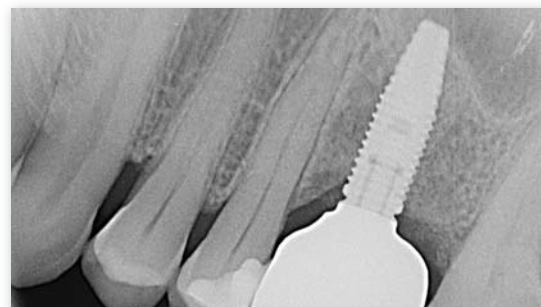
Keramikimplantate – eine Übersicht **Dr. Jonas Lorenz, Priv. Doz. Dr. Dr. Shahram Ghanaati, Prof. Dr. Dr. Dr. Robert Sader**
 Zirkoniumdioxid hat sich aufgrund seiner mechanischen Eigenschaften als Gerüstmaterial für metallfreien Zahnersatz etabliert. Die Frage ist, welche Systeme es gibt und ob diese so etabliert sind, dass sie den Patienten bedenkenlos angeboten werden können.

Lernkontrolle No. 69906



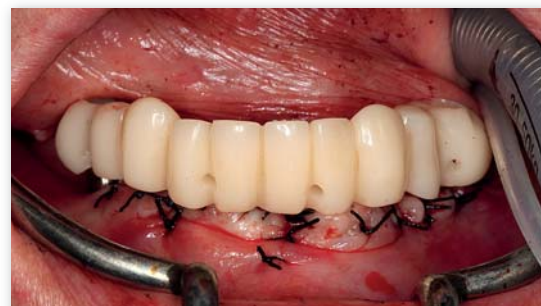Möglichkeiten parallelwandiger Implantatkörper mit konischen Abutmentverbindungen **Stefan Scherg**
 In diesem Fortbildungsartikel werden die Möglichkeiten eines parallelwandigen Implantatsystems beschrieben, das mithilfe konischer Implantat-Abutment-Verbindungen die Vorzüge beider Systemwelten vereinen kann.

Lernkontrolle No. 70547



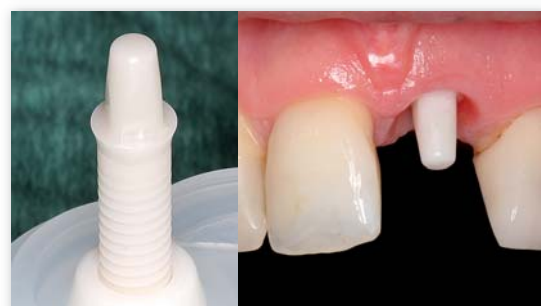Teamarbeit in der digital ausgelegten Patientenversorgung **Dr. Dr. Rainer Fangmann, M.Sc. et al.**
 Besonders die zahntechnische Digitalisierung verändert die Zahnheilkunde und erfordert neue Therapie- und Teamwork-Konzepte. Der Artikel beschreibt, wie ein hohes Maß an Teambildung erreicht werden kann, um die Aufgabenkomplexität zu bewältigen.

Lernkontrolle No. 71171



Einteiliges Keramikimplantat im Frontzahnbereich – eine Alternativ zu Titan? **Dr. Michael Erbshäuser**
 Der Fortbildungsartikel fasst die Vor- und Nachteile der unterschiedlichen Werkstoffe der Keramikimplantate, die sich einer wachsenden Beliebtheit erfreuen, zusammen und gibt eine Orientierungshilfe für die Praxis.

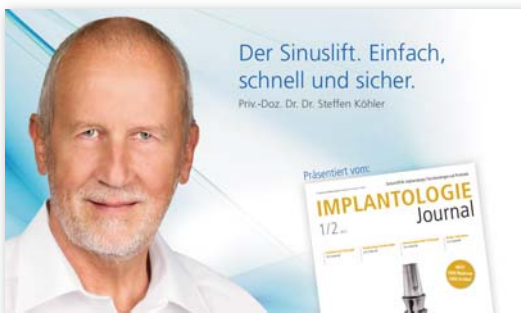Lernkontrolle No. 72196



1
CME-Punkt

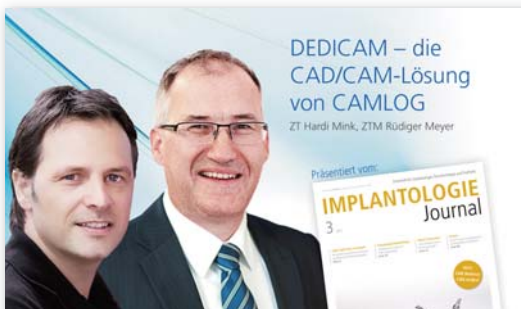Die im Implantologie Journal vorgestellten Webinare des Dental Tribune Study Clubs sind jeweils auf das Thema des CME-Artikels abgestimmt. Bei den Webinaren können Fortbildungsinteressierte in direkten Kontakt mit den Referenten treten. Darüber hinaus können auf das Webinar abgestimmte Lernkontrollen durchgeführt werden. Die Webinare werden im Nachgang im Archiv zur Verfügung gestellt.

Weiterbildung per Webinar



Im Webinar zur Sinusbodenaugmentation wird das zurzeit sicherste und schnellste Verfahren des Sinuslifts vorgestellt. Dabei vermittelt es die wesentlichen Kenntnisse zum Themenkomplex „Implantate und Sinusitis“ und zeigt den Teilnehmern die Bedeutung der Kieferhöhle als Schnittstelle zwischen Zahnmedizin und HNO sowohl in der Diagnostik als auch bei der implantologischen Therapieplanung.

www.DTStudyClub.de/Koehler



Dieses Webinar richtet sich an CAD/CAM-interessierte Zahntechniker. Die Referenten beleuchten die aktuellen Trends in der Dentalbranche in Bezug auf Material und neue Technologien und betrachten, wie die CAD/CAM-Technik zum wirtschaftlichen Erfolg von Praxis und Labor beitragen kann. Ziel ist es, eine Orientierungshilfe zu bieten, einen zukunftsorientierten Blick zu wagen und zur Diskussion anzuregen.

www.DTStudyClub.de/camlog1



Thema des Webinars sind die notwendigen biomechanischen Grundlagen für die Beurteilung der Knochenbeanspruchung. Mit der Finite-Elemente-Methode lässt sich die Beanspruchung um ein osseointegriertes Zahnimplantat sichtbar machen. Dabei wird der Zusammenhang zwischen den verschiedenen Verbindungsarten, der Schraubenvorspannung der Okklusalschraube und dem Mikrosplatt erläutert.

www.DTStudyClub.de/bego



In dem Webinar wird beleuchtet, welches Implantatdesign die besten Voraussetzungen für eine schnelle Osseointegration gewährleistet. Theoretisch und anhand klinischer Fälle wird gezeigt, welche Voraussetzungen ideal für schnelle Osseointegration sind und welche Fälle sofort belastet werden können. Lernziel ist es, aus der Vielzahl der Implantatsysteme das Richtige für Früh- und Sofortbelastung auszuwählen.

www.DTStudyClub.de/boc

Die Webinare und entsprechenden Fortbildungsfragen finden Sie jeweils unter dem angegebenen Link.

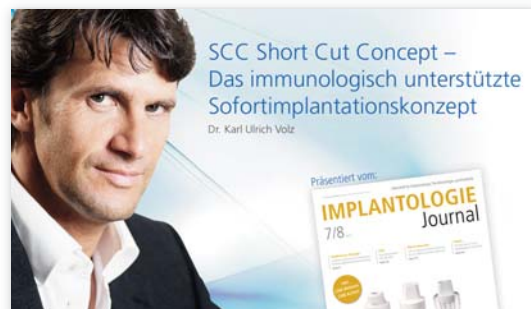Dieses Webinar widmet sich modernen Knochenregenerationsmaterialien und was diese leisten können. Anhand klinischer Beispiele wird dargestellt, ab wann eine Knochenaugmentation benötigt wird. Den Teilnehmern sollen dabei Behandlungsrichtlinien für die Knochenentnahme an die Hand gegeben und unterschiedliche Möglichkeiten der Fixierung diskutiert werden.

www.DTStudyClub.de/curasan



Dr. Volz als Begründer der Keramikimplantologie kämpft seit 15 Jahren für diesen Bereich und hat viele zähe Jahre in diesem Thema erleben müssen. Dennoch steigt die Zahl der Kollegen, die diese Art der Therapie selbst in Anspruch nehmen wollen. Im Webinar stellt er das immunologisch unterstützte Sofortimplantationskonzept „SCC Short Cut Concept nach Dr. Volz“ vor.

www.DTStudyClub.de/SDS




In diesem Webinar wird das neue Implantatsystem NobelParallel CC vorgestellt, welches makromorphologisch in zwei Teile getrennt werden kann. Der parallelwandige Korpus ähnelt der Form eines Bränemark System® Implantats. Für den zweiten Teil des Implantats, die Implantat-Abutment-Verbindung, wurde auf das konische Design (CC = Conical Connection) zurückgegriffen.

www.DTStudyClub.de/NobelBiocare



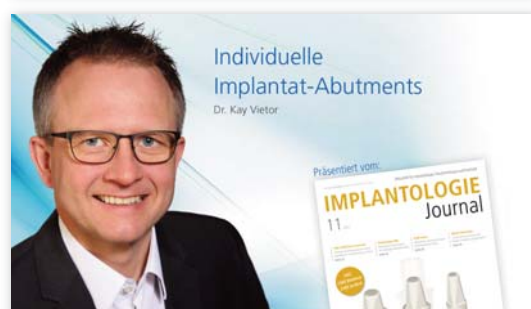Dieses Webinar widmet sich der Guided Bone Regeneration (GBR), die vielfach beschrieben wurde und auf der Schaffung eines Hohlraums basiert, in dessen knöchernem Defekt sich die Knochenstruktur regenerieren und konsolidieren kann. Ziel der Präsentation ist es, ein neues unkompliziertes Verfahren im Bereich der Augmentation zu unterbreiten.

www.DTStudyClub.de/Dentegris



Patientenindividuelle Abutments haben funktionelle, ästhetische und hygienische Vorteile und erweitern das Spektrum der prothetischen Möglichkeiten um viele Facetten. Durch viele Praxisbeispiele werden in diesem Webinar dazu u.a. Informationen zu den Themenbereichen Arten individueller Abutments, Werkstoffe, Doppelkronentechnik und „Monolithische“ Kronen vermittelt.

www.DTStudyClub.de/Straumann



Die Redaktion des Implantologie Journals bedankt sich herzlich bei den Autoren für ihr Mitwirken in diesem Jahr!



Ausgabe 1&2/2015

ZA Linda Arnold | Dr. Georg Bach | Dr. Tim Backhaus | Prof. Dr. Hans Behrbohm
Dr. Dr. Torsten Erdsach | ZTM Norbert Frei | ZTM André Helmuth | Dr. Marc Hinze
Dipl.-Inform. (FH) Frank Hornung | Priv.-Doz. Dr. Dr. Steffen G. Köhler
Priv.-Doz. Dr. Dr. Matthias Kreppel | Dr. Alexandros Manolakis
Dr. Kleanthis Manolakis | ZA Christian Passin | ZA Thomas Przybylek
Dr. Verena Stoll | Dr. Harald Streit | Dr. Ingo Trenn | Prof. Dr. Dr. Dieter Weingart

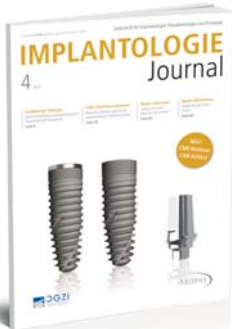E-Paper



Ausgabe 3/2015

Dr. Umut Baysal | Prof. Dr. Dr. Florian Draenert | Prof. Dr. Peter Hahner, M.Sc.
Judith Kressebuch | Dipl.-Ing. Philipp Rausch | Michael Schimmel
Dr. Jan Spieckermann | Dr. Arzu Tuna | Dr. Rainer Valentin
Dr. Rolf Vollmer | Jörg Wildenhain

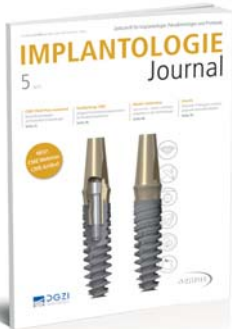E-Paper



Ausgabe 4/2015

Stephan Adler | Dr. Georg Bach | Prof. Dr. Astrid Brauner |
Dr. Ana Ferro | ZTM Rudolf Hrdina | Dr. Frank Kistler | Dr. Steffen Kistler
Univ.-Prof. Dr. Martin Lorenzoni | Prof. Dr. Paulo Malo | Priv.-Doz. Dr. Jörg Neugebauer
Dr. Aneta Pecanov-Schröder | Dr. Bernd Quantius, M.Sc. | Dr. Dr. Alexander Raff
Dr. Wilfried Reiche, M.Sc. | Prof. Dr. Constantin von See | Dr. Kerstin Theisen

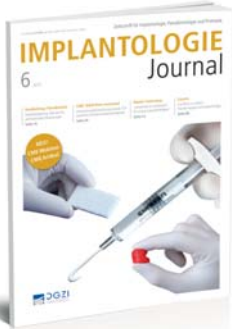E-Paper



Ausgabe 5/2015

Dr. Georg Bach | Dr. Stefan Berger | Univ.-Prof. Dr. Wolf-Dieter Grimm
PA Dr. Barry P. Levin | Dr. Kleanthis Manolakis | Dr. Richard J. Meissen, M.Sc.
ZTM Georgios Nikolaou | Dr. Mathias Plöger | Dr. Dr. Alexander Raff
Dr. Michael Schäfer | Katharina Schaper B.Sc. | Ingmar Schau | Prof. Dr. Sergey V. Sirak
Dr. Verena Stoll | ZTM Diamantis Tsifoutakos | Dr. Marco Alexander Vukovic
Dr. Florian Will | Dr. Nina Wollenweber | Priv.-Doz. Dr. Dr. Kristian Würzler

E-Paper



Ausgabe 6/2015

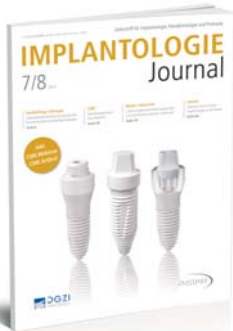Mike Barbeck, M.Sc. | Prof. Dr. Rainer Buchmann | OA Björn Dziedo
Priv.-Doz. Dr. Dr. Shahram Ghanaati | Univ.-Prof. Dr. Wolf-Dieter Grimm | Dr. Stefan Hümmeke
Dr. Michael Jablonski | Dr. Maren Kahle | Judith Kressebuch | Dr. Henriette Lerner
Dr. Jonas Lorenz | Dr. Elena Mihalciou | Dr. Mathias Plöger | Dr. Bernd Quantius, M.Sc.
Priv.-Doz. Dr. Sven Rinke M.Sc., M.Sc. | Prof. Dr. Dr. Robert A. Sader | Katharina Schaper B.Sc.
Ingmar Schau | CA Prof. Dr. Dr. Stefan Schermer | Dr. Markus Schlee | Prof. Dr. Sergey V. Sirak
Anna Teiler | Dr. Rolf Vollmer | Dr. Marco Alexander Vukovic | Dr. Yuval Zubery D.M.D.

E-Paper



Werden Sie Autor/-in für das Implantologie Journal!

Bitte kontaktieren Sie Georg Isbaner. E-Mail: g.isbaner@oemus-media.de



Ausgabe 7&8/2015

Dr. Georg Bach | Dr. Umut Baysal | Dr. Giancarlo Bianca | Dr. Martin Chares
Dr. Aurélie Dubois | Priv.-Doz. Dr. Dr. Shahram Ghanaati | Dr. Jens Holländer
Dr. Jonas Lorenz | Dr. Dr. Josef L. Meier | Prof. Dr. Dr. Christopher Mohr
Dr. Michael Müller-Kern | Manuel Pfeifer | Dr. Dr. Alexander Raff
Denis Rizzo | Prof. Dr. Dr. Dr. Robert Sader | Dr. Klaus Volker Schiller
Sarah Schiller | Dr. Verena Stoll | Prof. Dr. Thomas Weischer

E-Paper



Ausgabe 9/2015

Dr. Georg Bach | Christine Baumeister-Henning | Prof. Dr. Giorgio Deli
Dr. Marcus Engelschalk | Prof. Dr. Georg Gaßmann | Prof. Dr. Peter Hahner
Dr. Silke Hornstein | Kristin Jahn | Dr. Richard J. Meissen, M.Sc.
Christian Möller, M.Sc. | Prof. Dr. Elmar Reich | Stefan Scherg
Prof. Dr. Rainer Valentin | Dr. Nina Wollenweber | Prof. Dr. Gregor-Georg Zafiroopoulos

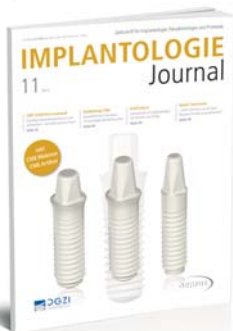E-Paper



Ausgabe 10/2015

Lars Ahlskog | Dr. Georg Bach | Dr. Georg Bayer | Prof. Dr. Herbert Deppe
Dr. Dr. Rainer Fangmann, M.Sc. | Priv.-Doz. Dr. Dr. Steffen G. Köhler
Elisabeth Lüdke | Karsten Makowski | Dr. Jeannette Oldeweme
Dr. Nikolaos Papagiannoulis | Dr. Christian Dan Pascu | Priv.-Doz. Dr. Nicole Pischon
Dr. Sigmar Schnutenhaus | Dr. Marius Steigmann | Fabian Zinser

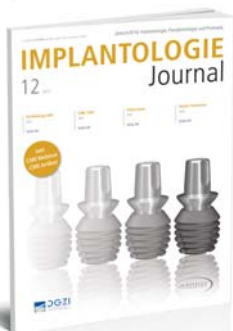E-Paper



Ausgabe 11/2015

Dr. Yasin Aktas | Dr. Georg Bach | Prof. Dr. Herbert Deppe | Dr. Michael Erbshäuser
Dr. Verena Gaydoul | Dr. Kai Höckl | Dr. Dr. Dr.-medic (RO) Oliver Knauer
Jiaoshou (Prof.) Dr. Frank Liebaug | Andrea Seyfer | Prof. Dr. Dr. Peter Stoll
Dr. Verena Stoll | Dr. Nina Wollenweber | Dr. Ning Wu | Dr. Orcan Yüksel

E-Paper



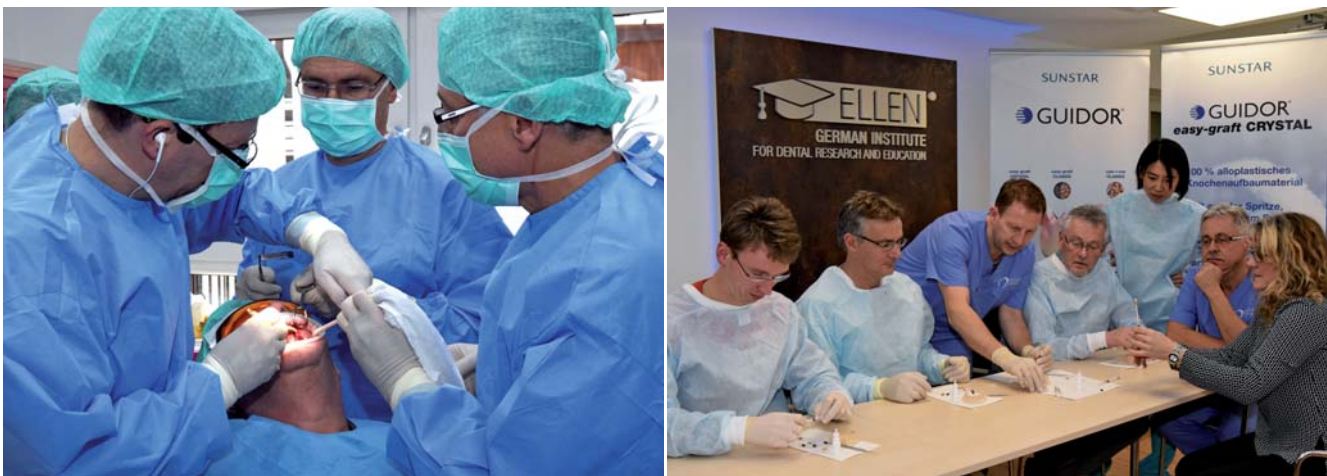Ausgabe 12/2015

ZTM Christoph Bösing | Prof. Andrea Cicconetti | Prof. Dr. Peter Cichon
Paulo Coelho, DDS, PhD | Ric Donaca | Dr. Kai R. Fischer | Prof. (CAI) Dr. Roland Hille
Dr. Stefan Hümmeke | Dr. Maren Kahle | Prof. Dr. Mauro Marincola
Vincent J. Morgan | Ulf Neveling | Eyk Nowak | Dr. Patric Renner



Unter der Thematik „Die Anwendung eines biphasischen Knochenersatzmaterials im Rahmen innovativer Knochenaufbaukonzepte“ fand am 24. Oktober 2015 ein Live-OP-Workshop von Sunstar Guidor im Ellen Institute, Steinbach-Hallenberg, unter der Leitung von Jiaoshou (Prof.) Dr. med. Frank Liebaug statt.

Live-OPs und Hands-on-Kurse mit europaweitem Publikum



Am 24. Oktober 2015 wurden im Ellen Institute, Steinbach-Hallenberg, im Rahmen eines Workshops mehrere vor Ort durchgeführte Live-OPs in den hauseigenen und bis zu 50 Teilnehmer fassenden Vortragsraum übertragen. Gezeigt wurden u. a. externer Sinuslift mit simultaner Insertion von Dentium-Implantaten und Augmentation mit synthetischem biphasischen Knochenersatzmaterialien sowie verschiedene Socket-Preservation-Techniken. Im Vortragsraum bestand für die Kursteilnehmer die Möglichkeit, gleich während der OP Fragen an den Operateur zu stellen, die dann via Headset beantwortet wurden. Zwei Teilnehmer durften jeweils direkt bei den OPs assistieren. Im Anschluss wurden die Ergebnisse dreidimensional röntgenologisch überprüft und im Seminar diskutiert. Die anwesenden Zahnärzte waren vor allem über die hohe Abbildungsqualität im Low dose Modus des OP300 Maxio von KaVo er-

staunt, was gerade bei Implantatkontrollen und endodontischen Stiftaufbauten durch die ausgeklügelte Metallartefaktreduktion (MAR) möglich wird. Nach den Live-OPs und den theoretischen Vorträgen konnten die Teilnehmer am Modell „Hands-on“ üben und ausprobieren, was sie zuvor gelernt hatten. Neben der Möglichkeit der chirurgischen Assistenz, konnten die Teilnehmer auch vom kollegialen Gedankenaustausch mit dem international anerkannten Referenten Jiaoshou (Prof.) Dr. med. Frank Liebaug profitieren. Liebaug gehört seit über 20 Jahren zu den Pionieren der GTR- und GBR-Techniken und veröffentlicht regelmäßig in zahlreichen Fachmedien.

Um eine hohe Effektivität beim Erlernen innovativer Knochenaufbaukonzepte und den Hands-on-Übungen zu gewährleisten, war die Teilnehmerzahl auf maximal zwölf Personen begrenzt. Die Teilnehmer kamen aus Südtirol, Prag, Dresden,

Bautzen, Großbreitenbach sowie Heilbronn. Dabei waren sowohl erfahrene Implantologen (ca. 20 Jahre Praxis) als auch zwei Anfänger vor Ort.

Der Kurs wurde von Sunstar Guidor gemeinsam mit dem Ellen Institute organisiert und mit Material unterstützt. ICT Dentium Europe stellte die Implantate für die Live-OPs zur Verfügung. Für März 2016 ist eine Neuauflage mit nunmehr eineinhalb Tagen Kurszeit geplant, was sich aus den Anregungen der befragten Kursteilnehmer ergab. Auch ein mögliches Programm für Begleitpersonen befindet sich bereits in Planung.

Kontakt

Ellen – German Institute für Dental Research and Education

Arzbergstraße 30
98587 Steinbach-Hallenberg
info@ellen-institute.com
www.ellen-insitute.com



BEGO

IMCC 2015 – eine Superlative



Abb. 1

Unter dem Motto „Implantology meets CAD/CAM“ führte das Bremer Traditionsunternehmen BEGO am 14. November 2015 wieder zwei erfolgreiche Veranstaltungen zusammen: Das bereits 8. Anwendertreffen der BEGO Medical und den 6. Bremer Implantologietag der BEGO Implant Systems. Mit einer Kombination aus Theorie und Praxis und vielen Möglichkeiten zum interdisziplinären Austausch wurde den Teilnehmern ein Programm mit fachlich versierten Vorträgen renommierter Referenten rund um die Themen digitale Technologie und Implantologie geboten. Mehr als 600 Zahntechniker und Zahnärzte sowie Implantologen aus dem gesamten Bundesgebiet und darüber hinaus konnten im Congress Center Bremen begrüßt werden. Dieses Jahr nahmen erstmals auch Auszubildende, Meisterschüler und Studierende der Zahntechnik sowie Zahnmedizinstudenten am Kongress teil.

BEGO Medical Anwendertreffen

Das 8. BEGO Medical Anwendertreffen stand ganz im Zeichen des 3-D-Drucks. So begann auch das Vortragsprogramm mit der Fragestellung „Revolution oder Evolution? 3-D-Druck im Dentalbereich“ von Prof. Dr. med. dent. Constantin von See, Danube Private University, Krems



Abb. 2



Abb. 3



Abb. 4

Abb. 1: Christoph Weiss (r.) mit dem IMCC 2015 Referententeam. – **Abb. 2:** Joachim Weiss, BEGO Seniorchef, und Prof. Dr. Ina Nitschke, Referentin. – **Abb. 3:** Das BEGO Implants-Team mit dem Geschäftsführer Walter Esinger (r.). – **Abb. 4:** Über 600 Zahntechniker und Zahnärzte besuchten das IMCC 2015.

(Österreich). Referent ZT Josef Schweiger, LMU München, beschäftigte sich im Anschluss mit den neuesten Technologien und Materialien für die Zahntechnik. Am Nachmittag fand im Rahmen des Kongresses die Verlosung eines BEGO Varseo 3-D-Druckers inkl. Starter-Kit, Aufstellung und Einweisung im Labor im Wert von 23.000 Euro statt.

6. Bremer Implantologietag

Das Programm des 6. Bremer Implantologietages beinhaltete verschiedene Themen: Präzision in der Implantologie, Senioren Zahnmedizin, Versorgungskonzepte aus zahnärztlicher und zahntechnischer Sicht, Korruption im Gesundheitswesen, Grenzen und Möglichkeiten von Werbung und Öffentlichkeitsarbeit in der

Zahnarztpraxis sowie Überlegungen zum Marketing in der Implantologie. Abgerundet wurde der vollgepackte Kongress mit der IMCC-Abendveranstaltung direkt im Congress Centrum.

BEGO Expertentreffpunkt

Traditionell fand am Vortag des IMCC-Kongresses der BEGO Expertentreffpunkt statt mit der Möglichkeit, sich mit BEGO Mitarbeitern und Kollegen über neueste Entwicklungen in der Dentalwelt auszutauschen. Vorträge und das Unternehmengespräch mit geschäftsführendem Gesellschafter der BEGO Firmengruppe, Christoph Weiss, rundeten den Auftakt ab.

www.bego-implantology.com

„Das probiere ich am Montag gleich in meiner Praxis aus!“ So und so ähnlich fiel die Reaktion der weit über 100 Teilnehmer nach den einzelnen Vorträgen der Implantologie-Tagung von m&k aus. Diese fand am 7. November 2015 wie gewohnt im berühmten Zeiss-Planetarium Jena statt.



Tausendundeine Überraschung bei der 9. Implantologie-Tagung

Besonders gelobt wurde von den Besuchern neben der Themenauswahl das hohe Niveau der Vortragsinhalte speziell im Sinne der Alltagsnähe und Umsetz-

barkeit. Höchste Praxisrelevanz wurde z. B. dem Vortrag von Dr. Nizameddin Ayik attestiert. Als ausgebildeter Chirurg und Prothetiker stellte er fundierte Kon-

zepte für die implantologische Versorgung in der ästhetisch sensiblen Zone vor. Das tiefste Erstaunen löste Referent Dr. Horst Freigang aus: Anhand von Video-Mitschnitten chirurgischer Eingriffe unter Hypnoanalgesie belegte er die verblüffenden Möglichkeiten der Schmerzabschaltung mittels Hypnose. Die heftigsten Diskussionen zog der Vortrag von Prof. Dr. Dr. Ralf Dammer nach sich: Wie viel zählt mein klinisches Urteilsvermögen in puncto Rechtssicherheit, wenn die Leitlinien eine abweichende Behandlungsstrategie vorgeben? Insgesamt umfasste das Hauptprogramm acht Vorträge. Erstmals wurde parallel ein Nebenprogramm für Zahnmedizinische Fachangestellte angeboten.

Der größte Glückspilz an diesem Tag gewann bei dem Preisrätsel der m&k-Abteilung Edelmetallrecycling einen 10g-Goldbarren. Gefeierte wurde beim abendlichen Get-together im orientalischen Ambiente von Tausendundeiner Nacht.

Anmeldungen für die Jubiläums-Tagung von m&k am Samstag, dem 29. Oktober 2016, werden ab sofort unter Telefon 036424 81115 angenommen.



Abb. 1



Abb. 2

Abb. 1: Fast 150 Anmeldungen verbuchte m&k für ihre 9. Implantologie-Tagung im Zeiss-Planetarium Jena. – **Abb. 2:** Bei der Abendveranstaltung erwarteten die Teilnehmer orientalische Genüsse aller Art.

Kontakt

m&k gmbh Bereich Dental

Im Camisch 49

07768 Kahla

Tel.: 036424 811-0

www.mk-webseite.de



Abb. 1

Implantologieforum Berlin 2015

„Aus der Praxis für die Praxis“ lautete das diesjährige Motto des Berliner Implantologieforums. Unter der wissenschaftlichen Leitung von Dr. Theodor Thiele, M.Sc. und Dr. Guido Sterzenbach wurde den Teilnehmern am 6. und 7. November praktisches und theoretisches implantologisches Spezialisten-Wissen vermittelt.

Den Auftakt der Veranstaltung bildeten am Freitagnachmittag Live-OPs mit Priv.-Doz. Dr. Dr. Steffen G. Köhler und Dr. Thiele in der Klinik am Garbátyplatz, bei der verschiedene OP-Techniken (z. B. externer Sinuslift) anhand von DENTSPLY Implants Implantaten (ASTRA EV und ANKYLOS) demonstriert wurden. Rund 80 Teilnehmer nutzten dann am Samstag die Gelegenheit, sich breit gefächert aus kompetenter Quelle über aktuelle Trends und Herausforderungen in der oralen Implantologie zu informieren sowie konkrete Behandlungskonzepte direkt mit den Referenten zu diskutieren. Die Zahl der Vorträge und Hauptreferenten war zugunsten der Table Clinics (Tischdemonstrationen), die den eigentlichen Kern des Implantologieforums bilden, limitiert. Hier hatten die teilnehmenden Zahnärzte u. a. auch die Möglichkeit, eigene Fälle anhand von Röntgenbildern und Modellen zur Diskussion stellen. Tagungsleiter Dr. Guido Sterzenbach/Berlin begrüßte eingangs die Teilnehmer, die in der Hauptsache aus Berlin und Umgebung angereist waren. Im sich

daran anschließenden gemeinsamen Vortrag von Dr. Sterzenbach und Dr. Thiele ging es dann auch gleich um eines der Kernthemen der Tagung. In einem dentalen „Battle“, Implantologe vs. Prothetiker, wurden Unterschiede und Schnittstellen in der Herangehensweise beider Fachgebiete aufgezeigt.

In den anschließenden Table Clinics konnten sich die Besucher über mehrere Themen detailliert informieren und sich intensiv mit den Referenten austauschen. Wie bereits im letzten Jahr, waren auch diesmal die Table Clinics der wissenschaftlichen Leiter Dr. Sterzenbach und Dr. Thiele sowie von Prof. Dr. Weischer als einem der Hauptreferenten ein besonderes Highlight. Während Prof. Dr. Weischer das Thema seines vorangegangenen Vortrags im Hauptpodium erneut aufgriff, sprach Dr. Sterzenbach über vollkeramische implantatprothetische Versorgungskonzepte und stellte die Überlebens- und Komplikationsraten keramischer und metallischer Abutments gegenüber. Im abschließenden Vortrag beschäftigte sich Priv.-Doz. Dr. Jan-Frederik Güth zunächst aus wissenschaftlicher Sicht mit der Frage nach der Genauigkeit digitaler Abläufe und verglich in diesem Kontext verschiedene auf dem Markt erhältliche intraorale Scansysteme sowohl im Hinblick auf den Scan einzel-

ner Zähne als auch bei Quadranten und dem gesamten Kiefer.

Insgesamt war auch das Implantologieforum 2015 wieder eine gelungene Veranstaltung mit hohem wissenschaftlichen Anspruch und praktischem Bezug.

Das nächste Implantologieforum Berlin findet am 4. und 5. November 2016 statt.

Implantologieforum
Berlin 2015
[Bildergalerie]



Abb. 2



Abb. 3

Abb. 1: Blick in den Tagungssaal. – **Abb. 2:** Teilnehmer der Table Clinics von Dr. Theodor Thiele, M.Sc. – **Abb. 3:** Dr. Theodor Thiele, M.Sc. (r.) und Dr. Guido Sterzenbach hatten die wissenschaftliche Leitung des Berliner Implantologieforums 2015 inne.

20. Jubiläumskonferenz auf Prager Burg



Im nächsten Jahr veranstaltet LASAK die 20. IMPLANTOLOGIE-Konferenz in der märchenhaften tschechischen Hauptstadt Prag und feiert gleichzeitig 25-jähriges Jubiläum. Bei dieser Gelegenheit, im Zeichen zweier Jubiläen, wird die Konferenz im repräsentativen Palais Lobkowicz der Prager Burg am 15. April 2016 stattfinden.

Der führende spanische Gesichts- und Kieferchirurg Dr. Arturo Bilbao Alonso spricht über seine mehr als zwanzigjährigen Berufserfahrungen aus klinischer Praxis und Vortragstätigkeit an

der Universität in Santiago de Compostela. Ein weiterer Referent ist Prof. Dr. Antonin Simunek vom Universitätskrankenhaus in Hradec Králové (CZ), einer der Pioniere der modernen Implantologie in der Tschechischen Republik. Der Interessenschwerpunkt des führenden deutschen Parodontologen und Implantologen Dr. Stefan Fickl vom Universitätskrankenhaus in Würzburg liegt in den unterschiedlichen Methoden bei der Behandlung von Weichgewebe in der ästhetischen sowie funktionalen Zone unter Be-

rücksichtigung möglicher Komplikationen und Sonderfälle.

Nach der Konferenz folgt am Abend ein Cocktailempfang für alle Konferenzteilnehmer mit der Möglichkeit eines Besuchs des Privatmuseums mit den Kunstsammlungen der Familie Lobkowicz, die als die größte und älteste von ihren ursprünglichen Eigentümern bis heute besessene Kunstsammlung in der Tschechischen Republik gilt.

LASAK Ltd.
www.lasak.com

Frankfurter Implantologie Tage 2016

Oralchirurgisch und implantologisch tätige Anwender sollten sich diesen Termin bereits vormerken: Am 11./12. März 2016 finden die Frankfurter Implantologie Tage (FIT) in Frankfurt am Main statt. Unter dem Motto „FIT für intelligentes Knochenmanagement“ bringt die curasan AG Kliniker und Praktiker

aus ganz Deutschland mit hochkarätigen Referenten zusammen. Die Teilnehmer können dabei bis zu 7 Fortbildungspunkte erwerben.

Details zum Event sind ab Mitte Dezember auf der Webseite des Veranstalters zu finden.

FIT FRANKFURTER
IMPLANTOLOGIE TAGE

curasan AG
www.curasan.de



Implantologische Kursreihe für Einsteiger und Fortgeschrittene

OT medical
[Infos zum Unternehmen]

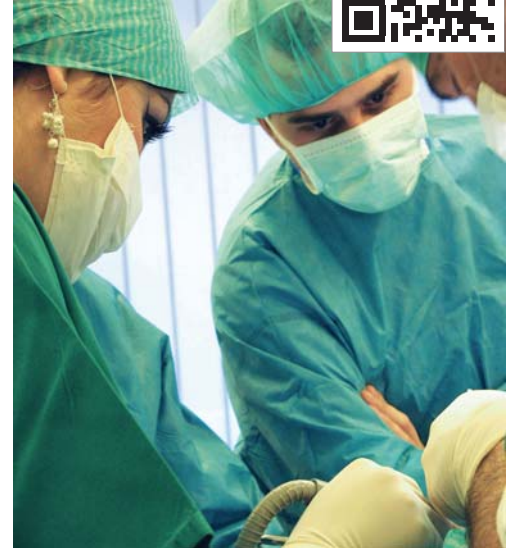

Im Februar 2016 startet die implantologische Fortbildungsreihe von OT medical unter der Leitung von Herrn Dr. Daniel Ferrari, MSc. in Düsseldorf. Mit einem Einsteiger- und einem Aufbau-Kurs für Fortgeschrittene umfassen die Kursinhalte ein breites Spektrum der implantatchirurgischen Versorgung. Der Einsteiger-Kurs „Das kleine 1x1 der Implantologie“ widmet sich in Theorie und Praxis den Themen Vorbereitung und Planung der implantologischen Behandlung, Grundlagen der implantatchirurgischen Therapie, Indikationsbereiche und Kontraindikationen bis hin zur Implantatfreilegung, Abdrucknahme und prothetischen Versorgung.

Im Aufbau-Kurs Chirurgie werden unter der Überschrift „Augmentative Behandlungskonzepte“ speziell indikationsbezogene Lösungsmöglichkeiten bei geringem Knochenangebot, Planung und Umsetzung von augmentativen Verfahren, interne und externe Sinuslift-Techniken, Augmentationsmaterialien sowie das Multi-Unit-Behandlungskonzept intensiv behandelt.

Für beide Kursmodule, die auch separat gebucht werden können, sind zur Veranschaulichung der Lerninhalte diverse Live-OPs und Hands-on-Übungen vorgesehen.

OT medical GmbH
www.ot-medical.de



5. Internationaler ZERAMEX®-Kongress in Bern

Unter dem Titel „Legenden und Tatsachen – ZERAMEX® im Praxisalltag“ lädt Dentalpoint am 16. Januar 2016 zum 5. Internationalen ZERAMEX®-Kongress nach Bern, Hotel Kreuz. Hochkarätige Referenten wie Prof. Dr. sc. nat. Dieter

Bosshardt, Dr. med. dent. Urs Brodbeck, Dr. med. dent. Kai Höckl, Univ. Prof. Dr. Dr. Siegfried Jank, ZT Vanik Kaufmann und Dr. med. dent. Michael Tegtmeier werden über ihre Erfahrungen mit Keramikimplantaten in der täglichen Praxis

berichten. Im Fokus der Vorträge steht das neue 100 Prozent metallfreie, zweiteilig verschraubte ZERAMEX® P6-Implantat. Hierzu werden die ersten Anwendungsfälle aus der Praxis sowie die neuesten Studienergebnisse präsentiert. Am Vorabend des Kongresses, Freitag, 15. Januar, haben die Besucher beim ZERAMEX® Flying-Dinner um 18.30 Uhr die Gelegenheit zu einem kollegialen Austausch im besonderen Ambiente des alten Industriekomplexes „Dampfzentrale“ direkt an der Aare. Die Teilnahmegebühr beträgt: 180€/CHF 200 für Dinner und Kongress (Fr. u. Sa.), 140€/CHF 160 für den Kongress (Sa.), 60€/CHF 70 für das Dinner (Fr.). Bei Anmeldung bis zum 11. Dezember gibt es einen Frühbucherrabatt in Höhe von 45€/CHF 50. Mehr Informationen und Anmeldung unter: www.zra.mx/Kongress2016



Dentalpoint
[Infos zum Unternehmen]

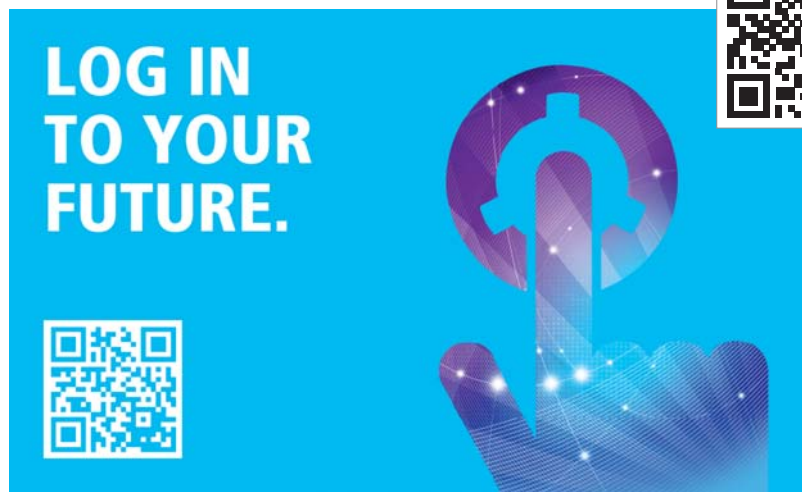

© Bern Tourismus

Dentalpoint AG
www.zeramex.com

CAMLOG Start-up-Days

Bei den CAMLOG Start-up-Days „Log in to your future“ am 22. und 23. April 2016 in Frankfurt am Main berichten junge Routiniers von ihren persönlichen Erfahrungen, die sie auf dem Weg zu ihrer heutigen, erfolgreichen zahnärztlichen Tätigkeit gesammelt haben. Der erste Tag beginnt um 13 Uhr und bietet sieben 30-minütige Vorträge u. a. zu den Themen Start-up, Business model implantology, Praxisstart sowie Engagement. Im Anschluss an die Vorträge werden die beiden Moderatoren Dr. Kathrin Becker und Dr. Nils Weyer mit den Referenten und dem Publikum eine Podiumsdiskussion führen. Am Abend geht es vom Radisson Blu Hotel ins Windows 25 hoch oben im Japan Tower zur CAMLOG-Party. Der zweite Tag hat Workshop-Charakter und bietet damit einen besonders hohen praktischen Nutzen. Es finden zwei parallele Durchläufe von neun theoretischen und praktischen Workshops statt. Damit kann



CAMLOG
[Infos zum Unternehmen]



jeder Teilnehmer zwei Workshops belegen, die jeweils zwei Stunden dauern. Die Teilnahmegebühr beträgt bei Frühregistrierung bis 31. Januar 2016 89€, danach 119€. Für die Party kommen 25€ dazu (alle Preise zzgl. MwSt.). Alle Informationen und eine Online-

Registrierung gibt es unter www.log-into-your-future.de, per Telefon (07044 9445-609) oder E-Mail (marie-christine.maier@camlog.com).

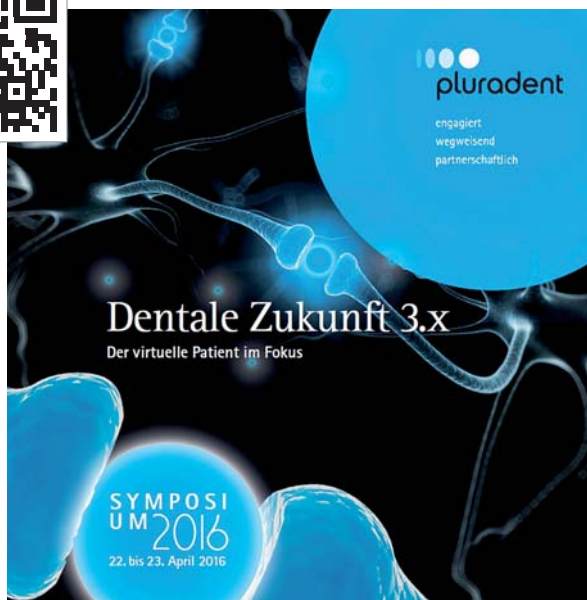
CAMLOG Vertriebs GmbH
www.camlog.de

Pluradent Symposium 2016

Bereits zum zweiten Mal lädt Pluradent am 22. und 23. April 2016 Zahnärzte, Zahntechniker und Existenzgründer zum Symposium „Dentale Zukunft 3.x – Der virtuelle Patient im Fokus“ in das Lufthansa Training & Conference Center im Odenwald ein. Neu in diesem Jahr ist das Angebot an mySymposium-Seminaren: Die Gäste haben die Wahl aus 32 aktuellen Themen, wie Bewerberinterview, 3-D-Druck, World of Ceramics, Laserzahnheilkunde und viele mehr. Für einen besonders effizienten Austausch sind die

30-minütigen Seminare exklusiv für maximal 15 Teilnehmer gehalten. Eine Reservierung ist im Vorfeld auf www.pluradent-symposium.de möglich – je nach Verfügbarkeit von bis zu drei Seminaren, zum Preis von je 39 Euro zzgl. Mehrwertsteuer. Neben den Vorträgen und Seminaren unter wissenschaftlicher Leitung von Prof. Dr. med. Dr. med. dent. Nils-Claudius Gellrich steht am Ende des ersten Tages ein Get-together in der Zukunftsausstellung auf dem Plan. Ein Highlight der Veranstaltung ist die Zukunftsausstellung. Eine Abendveranstaltung unter dem Titel „Pluranight“ mit kulinarischen Spezialitäten sowie einem Überraschungsgast rundet das Event ab. Die Teilnahmegebühr beträgt 499 Euro pro Person. Frühbucher profitieren von einem attraktiven Nachlass: Wer sich vor dem 15. Januar 2016 anmeldet, bezahlt nur 449 Euro. Für Assistenzärzte und Begleitpersonen gelten jeweils pro Person 199 Euro. Alle Preise verstehen sich zzgl. Mehrwertsteuer. Die Abendveranstaltung inklusive Speisen und Getränke, auch in den Pausenzeiten, ist in der Gebühr enthalten. Anreise und Hotelübernachtung sind vom Teilnehmer zu tragen. Hierbei unterstützt Pluradent gerne. Anmeldungen unter: www.pluradent-symposium.de

Pluradent AG & Co KG
www.pluradent.de



Die Leser des Implantologie Journals haben jeden Monat die Möglichkeit, ein thematisches Webinar des DT Study Clubs abzurufen und wertvolle Fortbildungspunkte zu sammeln. Die Teilnahme am Webinar ist **kostenfrei**.

WEBINAR

1

CME-Punkt

KURSIONFORMATIONEN



Termin:

» ab sofort verfügbar unter:
www.DTStudyClub.de/bicon

Unterstützt von:



In der Vergangenheit wurde angenommen, dass Zahnimplantate mindestens 10 mm lang sein müssen, damit die ossär integrierten Implantate langfristig funktionell bleiben. Jüngere Studien zeigen jedoch, dass auch Kurzimplantate (< 10 mm) sehr gute Ergebnisse erzielen können. Insbesondere Kurzimplantate (mit einer Länge von nur 5 mm) mit Plateadesign und mit einer bakteriell versiegelten 1,5-Grad-Konusverbindung sorgen für erfolgreich funktionierende Zahnimplantate. Bei den raketenförmigen Implantaten mit unverblochten Kurzimplantaten tritt ein geringerer Knochenschwund auf als mit längeren verblochten Zahnimplantaten.

Die langfristige Erhaltung des Kieferkammknochens ist für die erfolgreiche Implantation von größter Bedeutung und macht den Einsatz von Kurzimplantaten vorhersehbar, da diese in allen Knochendimensionen und -qualitäten eingesetzt werden können.

Das Webinar soll sowohl die mechanischen als auch die biologischen Grundlagen des Knochenerhalts beim Einsatz von Kurzimplantaten eingehend beleuchten.



Prof. Dr. Marincola
[Infos zum Referenten]

Live!
11. Dezember,
15 Uhr

So einfach wirds gemacht:

1. Bitte registrieren Sie sich direkt über www.DTStudyClub.de als kostenloses Mitglied im DT Study Club.
2. Jetzt sind Sie kostenloses Mitglied des DT Study Clubs.
3. Möchten Sie das spezielle Implantologie Journal CME-Webinar des Monats oder weitere Webinare aus dem Implantologie Journal CME-Archiv anschauen, so müssen Sie sich jeweils für den Kurs Ihrer Wahl erneut registrieren.
4. Um CME-Fortbildungspunkte zu erhalten, müssen Sie im Anschluss an das Webinar am Multiple-Choice-Fortbildungsquiz teilnehmen. Diese können als Bestandteil des Tests sofort ausgedruckt und bei Bedarf bei Ihrer Zahnärztekammer eingereicht werden.
5. Los gehts! Viel Spaß mit dem DT Study Club Online-Fortbildungsportal!

WICHTIG! Für Ihre Fortbildungspunkte müssen Sie Ihre vollständige Anschrift im Profil anlegen!

DENTAL TRIBUNE STUDY CLUB – DAS ONLINE-PORTAL FÜR ZAHNÄRZTLICHE FORTBILDUNG

Der Dental Tribune Study Club ist ein umfassendes internationales Web-Portal für die zahnärztliche Fortbildung. Dabei werden Online-Seminare als interaktive Live-Vorträge oder Aufzeichnung sowie Mitschnitte von Vorträgen auf internationalen Kongressen einem weltweiten Fachpublikum unkompliziert zugänglich gemacht.

Der Dental Tribune Study Club ermöglicht, fördert und vereinfacht den globalen Know-how-Transfer zwischen Wissenschaft und Praxis.

Der Dental Tribune Study Club verfügt darüber hinaus über eine stetig wachsende Datenbank mit internationalen wissenschaftlichen Studien, Fachartikeln und Anwenderberichten zu allen Themen der Zahnmedizin.

Die Vorteile der Online-Fortbildung im Dental Tribune Study Club

- » Effiziente Fortbildung
- » Keine teuren Reise- und Hotelkosten
- » Keine Praxisausfallzeiten
- » Fortbildung überall und jederzeit
- » Austausch mit Experten und Kollegen problemlos möglich
- » Zugang zum DT Study Club Archiv

WWW.DTSTUDYCLUB.DE

Aktuelle Neuerungen zu den Themen Mindestlohn und Zivilprozesskosten

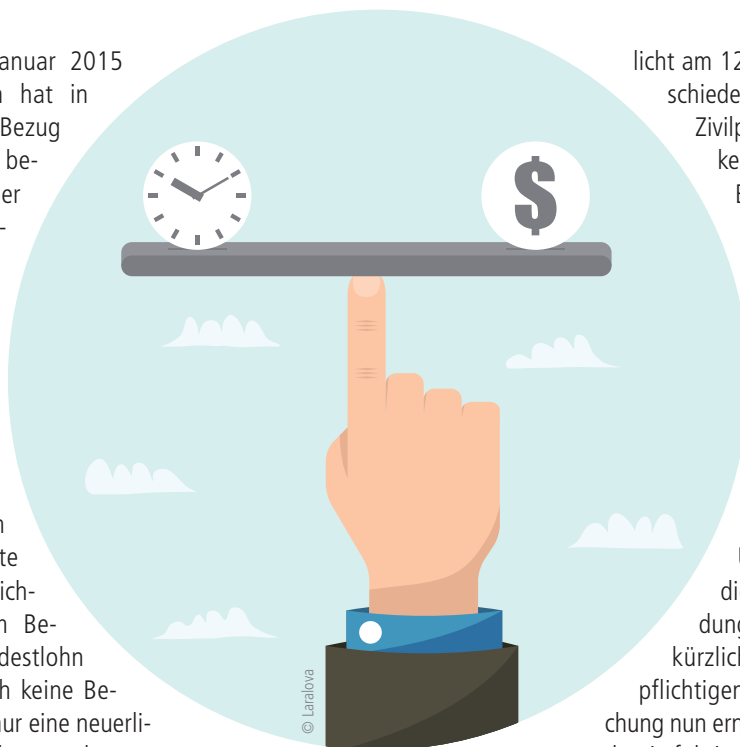Dipl.-Wirtsch.-Ing.
Eyk Nowak
[Infos zum Autor]



Eyk Nowak

Der seit dem 1. Januar 2015 geltende Mindestlohn hat in der Praxis gerade in Bezug auf die geringfügig beschäftigten Arbeitnehmer zu erheblichen Mehrbelastungen durch die vorgeschriebene detaillierte und zeitnahe Aufzeichnungspflicht für die Arbeitgeber geführt. Da regelmäßig auch mitarbeitende Familienangehörige in den Praxen beschäftigt sind, stellte diese zusätzliche Aufzeichnungspflicht in einem Bereich, in dem der Mindestlohn sicherlich wirtschaftlich keine Bedeutung hat, für viele nur eine neue und zusätzliche Belastung dar. Zumindest diesbezüglich kann jetzt auf eine vernünftige Erleichterung gehofft werden, denn das Bundesministerium hat angekündigt, im Wege einer Rechtsverordnung die Aufzeichnungspflichten nun in Teilbereichen zu lockern.

Der Deutsche Steuerberaterverband e.V. hatte sich seit Jahresbeginn dafür eingesetzt, dass die Pflicht zur Aufzeichnung der Arbeitszeiten nur für solche Arbeitnehmer gelten soll, deren regelmäßiges monatliches Entgelt unter 2.000 EUR liegt, dass es für mitarbeitende Familienangehörige überhaupt keine Aufzeichnungspflichten geben soll und dass die Haftung des Auftraggebers nur auf Fälle begrenzt ist, in denen ein Unternehmer eigene vertragliche Verpflichtungen an andere Unternehmen weiterreicht. Nunmehr konnte



sich der Verband offensichtlich mit diesen Forderungen durchsetzen. Nachbesserungsbedarf besteht aus Sicht des Verbandes aber weiterhin bei der Behandlung von Praktikumsverhältnissen. Außerdem fordert der Verband zweckmäßigerweise, dass für geringfügig Beschäftigte die Aufzeichnungspflichten dann generell entfallen sollten, wenn es einen schriftlichen Arbeitsvertrag gibt, aus dem sich der Stundenlohn und die Arbeitszeit bereits eindeutig ergeben. Auch hier bleibt zu hoffen, dass der Steuerberaterverband sich mit dieser sehr sachgerechten Vereinfachung baldmöglichst Gehör verschaffen kann.

Ein weiteres interessantes, wenn auch für den Steuerpflichtigen nicht positives Urteil, kommt vom Bundesfinanzhof in München. Am 18.6.2015 (veröffent-

licht am 12.8.2015) hat dieser entschieden, dass die Kosten eines Zivilprozesses im Allgemeinen keine außergewöhnlichen Belastungen im Sinne des § 33 EStG sind. Etwas anderes kann ausnahmsweise gelten, wenn ein Rechtsstreit einen für den Steuerpflichtigen existenziell wichtigen Bereich oder den Kernbereich menschlichen Lebens berührt (BFH, Urteil Az. VI R 17/14). Mit dieser erneuten Entscheidung hat der BFH seine erst kürzlich zugunsten der Steuerpflichtigen geänderte Rechtsprechung nun erneut geändert und kommt damit faktisch auf den ursprünglich geltenden nachteiligen Rechtsstand zurück.

Noch im Mai 2011 hatte der VI. Senat des BFH entschieden, dass von einer Unausweichlichkeit von Zivilprozesskosten unter der Voraussetzung auszugehen sei, dass die beabsichtigte Rechtsverfolgung hinreichende Aussicht auf Erfolg bietet und nicht mutwillig erscheint. Denn streitige Ansprüche seien wegen des staatlichen Gewaltmonopols regelmäßig nur gerichtlich durchzusetzen oder abzuwehren. Da die Parteien zur Durchsetzung ihrer Rechtsansprüche auf den Weg vor die Gerichte verwiesen würden, entstünden Zivilprozesskosten für den Kläger wie auch für den Beklagten unabhängig vom Gegenstand des Prozesses aus rechtlichen Gründen zwangsläufig.

Demgegenüber sei entgegen der bis zum Mai 2011 geltenden Rechtsprechung nicht auf die Unausweichlichkeit des der streitgegenständlichen Zahlungsverpflichtung oder dem strittigen Zahlungsanspruch zugrunde liegenden Ereignisses abzustellen, weil der Steuerpflichtige im Verfassungsstaat des Grundgesetzes den Rechtsweg beschreiten müsse, um sein Recht durchzusetzen. Damit ebnete der VI. Senat des BFH seinerzeit die Abzugsfähigkeit solcher Zivilprozesskosten im Rahmen der außergewöhnlichen Belastungen. Diese Entscheidung hatte, neben Zustimmung, vielfach auch Kritik erfahren. Im Nachgang zur Entscheidung von 2011 hatte auch der Gesetzgeber bereits reagiert und mit dem „Gesetz zur Umsetzung der Amtshilferichtlinie sowie zur Änderung steuerlicher Vorschriften“ vom 26.6.2013 das früher geltende Abzugsverbot in § 33 Abs. 2 Satz 4 EStG wieder gesetzlich verankert.

Der VI. Senat des BFH begründet seine erneute Kehrtwende zum ursprünglichen Status damit, dass zwar „die Stetigkeit der Rechtsprechung des BFH als des obersten Gerichtshofs des Bundes für Steuern und Zölle ein wesentliches Element der Rechtssicherheit ist“. Er ist jedoch auch der Ansicht, dass hier schwerwiegende sachliche Gründe, und zwar vor allem der Gesichtspunkt einer notwendigen Vereinheitlichung der Rechtsanwendung und der Grundsatz der Gleichmäßigkeit der Besteuerung, eine erneute Änderung der Rechtsprechung des Senats gebieten. Danach sind die Kosten eines Zivilprozesses grundsätzlich nur dann als zwangsläufig anzusehen, wenn auch das die Prozessführung mit der Folge der Zahlungsverpflichtung adäquat verursachende Ereignis für den Steuerpflichtigen zwangsläufig ist. Hintergrund für die Kehrtwende des VI. Senates ist, dass andere Senate des BFH sich der Auffassung der Abzugsfä-

higkeit von Zivilprozesskosten als außergewöhnliche Belastung nicht anschließen wollten, sodass die Gefahr bestand, dass der dann zuständige Große Senat sich der neuen Rechtsauffassung des VI. Senates dann ebenfalls nicht anschließen würde.

Für den Steuerpflichtigen zeigt sich anhand dieses Beispiels, wie komplex und langwierig die Rechtsfindung sein kann. Leider, in diesem Fall, dann auch noch zu Ungunsten der Betroffenen.

Kontakt

Nowak GmbH Steuerberatungsgesellschaft

Dipl.-Wirtsch.-Ing. Eyk Nowak
Wirtschaftsprüfer/Steuerberater
Amalienbadstraße 41
76227 Karlsruhe
Tel.: 0721 91569156
info@nowak-steuerberatung.de
www.nowak-steuerberatung.de

ANZEIGE

Werden Sie Autor für das Implantologie Journal.

Kontaktieren Sie Georg Isbaner

✉ g.isbaner@oemus-media.de ☎ 0341 48474-123

037113

Patienten, die zur Behandlung in die Zahnarztpraxis kommen, haben fast immer den Wunsch, ihre Lebensqualität zu verbessern. Dies kann durch eine Verbesserung der Kaufunktion bei nicht mehr vollständigen Zahnreihen oder auch durch ästhetische Rehabilitationen – insbesondere im Frontzahnbereich – erfolgen. Das Ziel der Behandlung ist letztendlich die Wiederherstellung der Funktion und Ästhetik für ein unbefangenes Lachen und selbstbewusstes Auftreten. Dieses Ziel kann heute häufig durch die Insertion von Implantaten erreicht werden. Wir sprechen mit Dr. Guido Bornemann, einem seit vielen Jahren implantologisch tätigen Zahnarzt in seiner Praxis in Idstein.



Augmentation vermeiden – Implantologische Lösung mit abgeschrägter Implantatschulter

Herr Dr. Bornemann, Sie sind ein erfahrener Implantologe und haben schon vielen Patienten mit Implantaten zu neuer Lebensqualität verholfen. Mit welchen Herausforderungen sehen Sie sich häufig konfrontiert?

Nun, die Wiederherstellung der Kaufunktion bei verloren gegangenen Zähnen im Seitenzahnbereich ist eine häufige Situation, die sich jedoch meist relativ unkompliziert durch Einbringen eines Implantats und Versorgung mit

einer Einzelkrone lösen lässt. Deutlich anspruchsvoller ist jedoch die Versorgung im sichtbaren Bereich der Frontzähne, insbesondere im Oberkiefer.

Was macht die Versorgung in diesem Bereich so kompliziert?

Nach Zahnverlust kommt es zu einer krestalen Knochenresorption, die im bukkalen Bereich stets stärker ausgeprägt ist als im oralen Bereich. Inseriert man nun ein Implantat mit gerader

Schulter in Höhe des bukkalen Knochen-niveaus, überragt der linguale Knochen die Implantatschulter. Dies führt in der Folge zum Abbau dieses Knochenanteils, der nicht durch das Implantat unterstützt wird. Setzt man das Implantat hingegen auf das Niveau des lingualen Knochens, liegt bukkal ein Teil des Implantats frei, was zu einem gräulichen Durchscheinen des Titans durch die Schleimhaut führt und ästhetische Nachteile hat. Auch die Augmentation

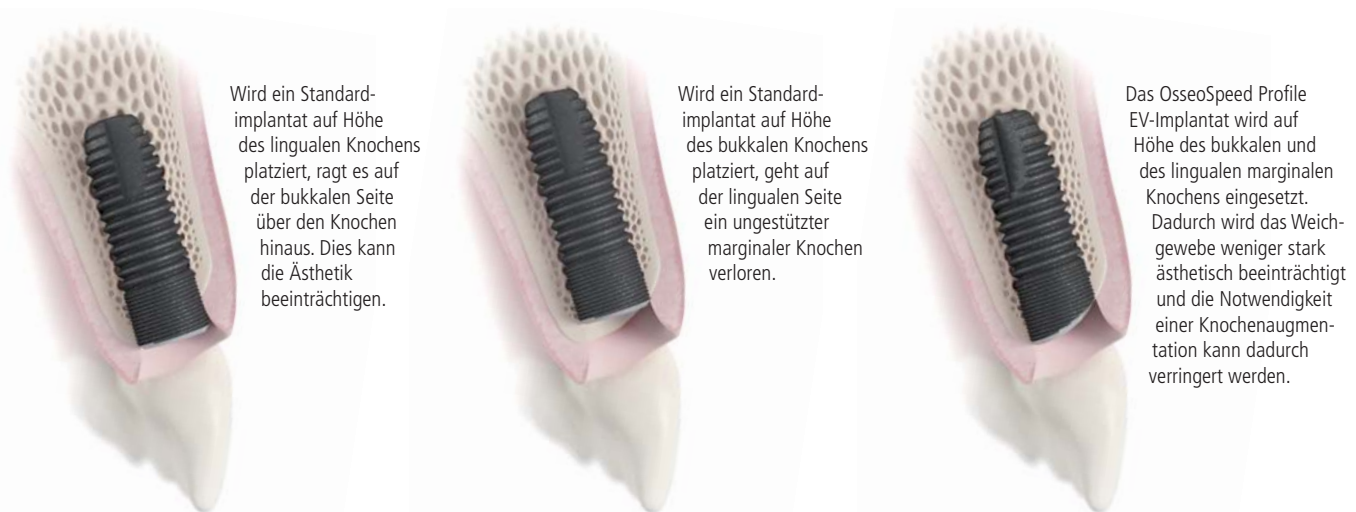

Abb. 1: Die optimale Lösung für die Implantatinserion bei schräg atrophiertem Kieferkamm



Abb. 2



Abb. 3

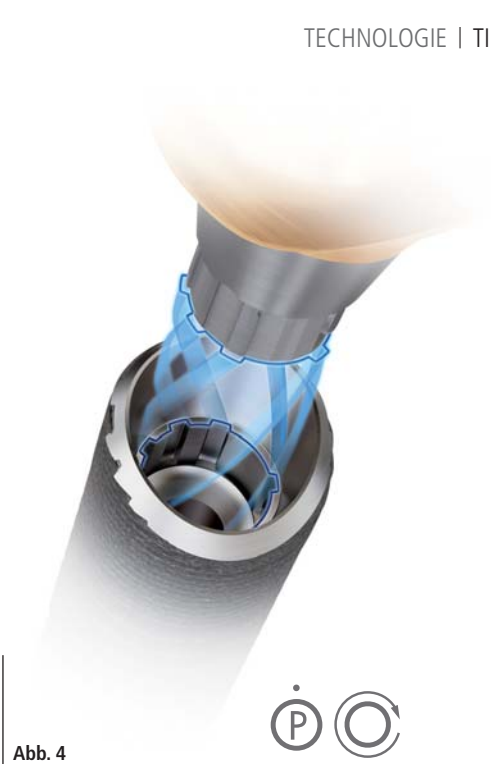

Abb. 4

Abb. 2: OsseoSpeed Profile EV – 360-Grad-Knochenerhalt bei schräg atrophiertem Kieferkamm. – **Abb. 3:** Selbstpositionierender Abdruckpfosten mit „One-position-only“-Platzierung. – **Abb. 4** Einzigartiges Interface: Alle ATLANTIS Abutments und indexierten Komponenten für OsseoSpeed Profile EV lassen sich in nur einer Position einsetzen („One-position-only-Platzierung“). Abutments ohne Index können in jeder beliebigen Rotationsposition eingesetzt werden.

dieses Bereichs ist häufig langfristig nicht stabil und wird auch nicht von allen Patienten gewünscht.

Was kann man gegen diese Nachteile tun?

Ich verwende in solchen Situationen das von der Firma DENTSPLY Implants neu entwickelte OsseoSpeed Profile EV Implantat. Dieses Implantatsystem verfügt über eine abgeschrägte Implantatschulter, die dem krestalen Knochenverlauf nach Zahnverlust nachempfunden ist. Somit kann ich das Implantat so inserieren, dass der umgebende Knochen ringsum auf Höhe der Implantatschulter liegt. Dies vermeidet zum einen den angesprochenen Knochenabbau im nicht unterstützten Bereich und birgt nicht die ästhetischen Nachteile im bukkalen Anteil wie oben beschrieben. Darüber hinaus kann ich meinen Patienten eine zusätzliche Augmentation ersparen.

Das klingt nach einem interessanten System.

Ja, das kann man uneingeschränkt unterstützen, denn nicht nur das Design ist vorteilhaft, sondern auch einige weitere funktionelle Aspekte. Durch die neue Innengeometrie des Implantats passen alle indexierten Komponenten in nur einer einzigen Position in das Implantat („One-position-only“-Funktion) und

sind der abgeschrägten Implantatschulter und dem Emergenzprofil entsprechend anatomisch geformt. Darüber hinaus verfügt das System über selbstpositionierende Abformpfosten. Diese sind so gestaltet, dass durch einfaches Drehen an der Abformpfostenschraube der Pfosten selbstpositionierend die richtige Position im Implantat findet. Diese Merkmale machen die Handhabung des Systems ausgesprochen einfach im Arbeitsalltag.

Gibt es weitere Punkte, die Sie für Ihre Arbeit mit dem System schätzen?

Für mich ist die klinische Dokumentation über Studien wichtig. Aktuell laufen zu diesem Implantatsystem mehrere kli-

nische Studien. Die Ergebnisse zeigen eine hohe Implantatüberlebensrate, stabiles Hart- und Weichgewebe sowie den zuverlässigen Niveauerhalt zwischen bukkalem und lingualem Knochen. Dies gibt mir als Praktiker die Sicherheit, mit einem Produkt zu arbeiten, dessen Zuverlässigkeit in umfangreichen Studien bewiesen wurde. Und meinen Patienten kann ich guten Gewissens zur Anwendung des Implantatsystems raten.

Wo findet der interessierte Implantologe Fallbeispiele, in denen die Anwendung dieses Implantats dokumentiert ist?

Im aktuellen DENTSPLY Implants Magazin findet man ausführliche Informationen zu dem innovativen Implantatsystem. Dort ist u. a. auch ein Fallbericht von mir enthalten. Das Magazin steht im Internet unter www.di-mag.de zur Verfügung.

Herr Dr. Bornemann, vielen Dank für das Gespräch.

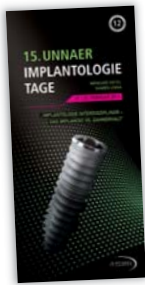

Kontakt

Dr. Gido Bornemann

Am Bahnhof 1
65510 Idstein
Tel.: 06126 224030-0
praxis@lemelson.de
www.prima-biss.de

Kongresse, Kurse und Symposien



15. Unnaer Implantologietage

19./20. Februar 2016
 Veranstaltungsort: Unna
 Tel.: 0341 48474-308
 Fax: 0341 48474-290
www.unnaer-implantologietage.de



IMPLANTOLOGY START UP 2016/ 17. EXPERTENSYMPOSIUM „Innovationen Implantologie“

29./30. April 2016
 Veranstaltungsort: Marburg
 Tel.: 0341 48474-308
 Fax: 0341 48474-290
www.startup-implantologie.de



Ostseekongress/9. Norddeutsche Implantologietage

3./4. Juni 2016
 Veranstaltungsort: Rostock-Warnemünde
 Tel.: 0341 48474-308
 Fax: 0341 48474-290
www.ostseekongress.com



13. Leipziger Forum für Innovative Zahnmedizin

16./17. September 2016
 Veranstaltungsort: Leipzig
 Tel.: 0341 48474-308
 Fax: 0341 48474-290
www.leipziger-forum.info



46. Internationaler Jahreskongress der DGZI

30. September/1. Oktober 2016
 Veranstaltungsort: München
 Tel.: 0341 48474-308
 Fax: 0341 48474-290
www.dgzi-jahreskongress.de



Zeitschrift für Implantologie, Parodontologie und Prothetik

IMPLANTOLOGIE Journal

Deutsche Gesellschaft für Zahnärztliche Implantologie e.V.

Impressum

Herausgeber:
 Deutsche Gesellschaft für
 Zahnärztliche Implantologie e.V.
 Paulusstraße 1, 40237 Düsseldorf
 Tel.: 0211 16970-77
 Fax: 0211 16970-66
sekretariat@dgzi-info.de

Verleger:
 Torsten R. Oemus

Verlag:
 OEMUS MEDIA AG
 Holbeinstraße 29, 04229 Leipzig
 Tel.: 0341 48474-0
 Fax: 0341 48474-290
kontakt@oemus-media.de
www.oemus.com

Deutsche Bank AG Leipzig
 IBAN DE20 8607 0000 0150 1501 00
 BIC DEUTDE8LXXX

Verlagsleitung:
 Ingolf Döbbecke
 Dipl.-Päd. Jürgen Isbaner (V.i.S.d.P.)
 Dipl.-Betriebsw. Lutz V. Hiller

Erscheinungsweise/Auflage:

Das Implantologie Journal – Zeitschrift der Deutschen Gesellschaft für Zahnärztliche Implantologie e.V. – erscheint 2015 in einer Auflage von 15.000 Exemplaren mit 10 Ausgaben (2 Doppelausgaben).

Der Bezugspreis ist für DGZI-Mitglieder über den Mitgliedsbeitrag in der DGZI abgegolten. Es gelten die AGB.

Verlags- und Urheberrecht:

Die Zeitschrift und die enthaltenen Beiträge und Abbildungen sind urheberrechtlich geschützt. Jede Verwertung ist ohne Zustimmung des Verlegers und Herausgebers unzulässig und strafbar. Dies gilt besonders für Vervielfältigungen, Übersetzungen, Mikroverfilmungen und die Einspeicherung und Bearbeitung in elektronischen Systemen. Nachdruck, auch auszugsweise, nur mit Genehmigung des Verlages. Bei Einsendungen an die Redaktion wird das Einverständnis zur vollen oder auszugsweisen Veröffentlichung vorausgesetzt, sofern nichts anderes vermerkt ist. Mit Einsendung des Manuskriptes gehen das Recht zur Veröffentlichung als auch die Rechte zur Übersetzung, zur Vergabe von Nachdruckrechten in deutscher oder fremder Sprache, zur elektronischen Speicherung in Datenbanken, zur Herstellung von Sonderdrucken und Fotokopien an den Verlag über. Die Redaktion behält sich vor, eingesandte Beiträge auf Formfehler und fachliche Maßgeblichkeiten zu sichten und gegebenenfalls zu berichtigen. Für unverlangt eingesandte Bücher und Manuskripte kann keine Gewähr übernommen werden. Mit anderen als den redaktionseigenen Signa oder mit Verfasseramen gekennzeichnete Beiträge geben die Auffassung der Verfasser wieder, die der Meinung der Redaktion nicht zu entsprechen braucht. Der Verfasser dieses Beitrages trägt die Verantwortung. Gekennzeichnete Sonderteile und Anzeigen befinden sich außerhalb der Verantwortung der Redaktion. Für Verbands-, Unternehmens- und Marktinformationen kann keine Gewähr übernommen werden. Eine Haftung für Folgen aus unrichtigen oder fehlerhaften Darstellungen wird in jedem Falle ausgeschlossen. Gerichtsstand ist Leipzig.

Chefredaktion:
 Dipl.-Päd. Jürgen Isbaner (V.i.S.d.P.)

Schriftführer:
 Dr. Georg Bach

Redaktion:
 Georg Isbaner · g.isbaner@oemus-media.de
 Carla Senf · c.senf@oemus-media.de
 Olivia Jasmin Czok · o.czok@oemus-media.de

Redaktioneller Beirat:
 Dr. Georg Bach, Prof. Dr. Herbert Deppe,
 Dr. Roland Hille, ZTM Christian Müller,
 Prof. Dr. Dr. Kurt Vinzenz, Dr. Rolf Vollmer

Layout:
 Sandra Ehnert/Theresa Weise
 Tel.: 0341 48474-119

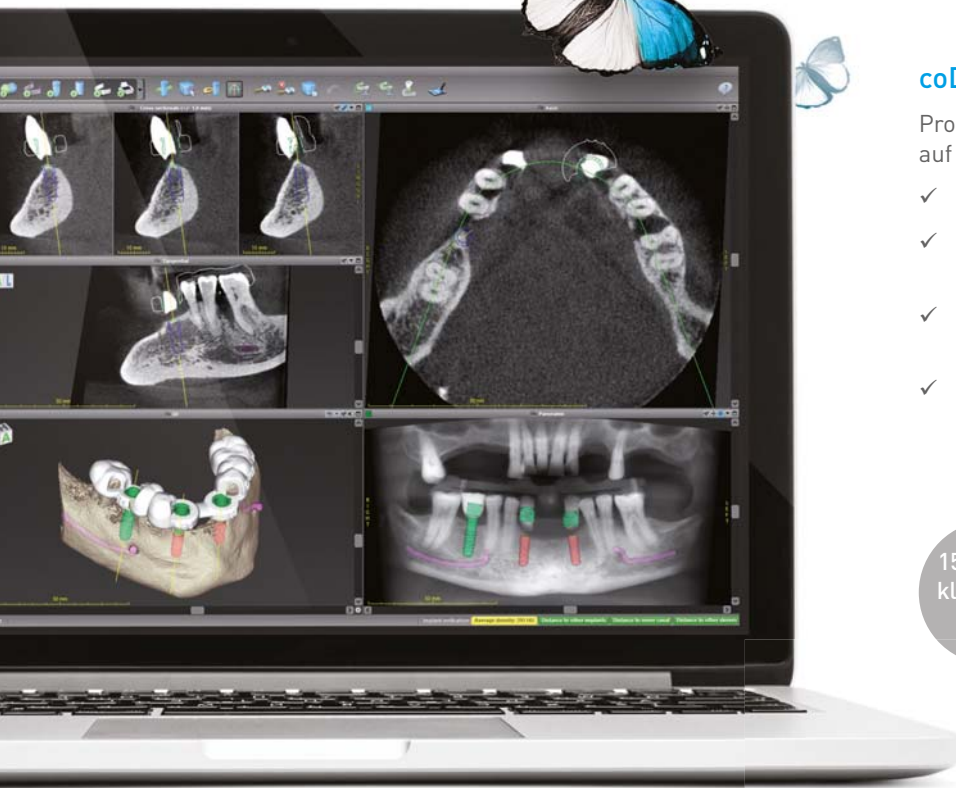Korrektorat:
 Frank Sperling/Sophia Pohle
 Tel.: 0341 48474-125

Druck:
 Silber Druck oHG
 Am Waldstrauch 1, 34266 Niestetal

Grafik/Layout: Copyright OEMUS MEDIA AG



KREATIVITÄT NEU ERLEBT



coDiagnostiX™

Profitieren Sie von mehr als 15 Jahren Erfahrung auf dem Gebiet der geplanten Implantatchirurgie:

- ✓ universelles, offenes System
- ✓ echtes Backward Planning durch nahtlose Integration prothetischer Workflows
- ✓ hochpräzise zahn-, knochen- und schleimhautgetragene Bohrschablonen
- ✓ integrierte Online-Kommunikation mit Labor und Fachkollegen

15+ Jahre
klinischer
Erfolg

100.000+
umgesetzte
Fälle



 dental wings

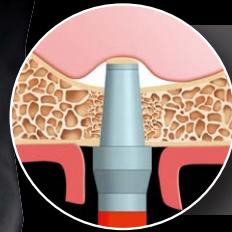

KANADA FRANKREICH DEUTSCHLAND



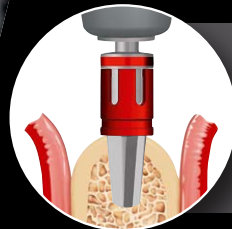dentalwings.com | +49 371 27390370
coDiagnostiX@dental-wings.com
www.codiaagnostix.com/winteraktion

Sonderkonditionen für Neukunden
bis Januar 2016
Rabattcode: Winteraktion
Fragen Sie uns!

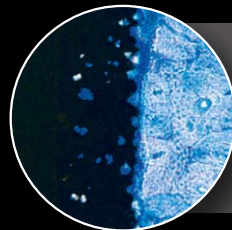
OT-F³ – Kurzes Press-Fit Porenimplantat für die implantologische Herausforderung



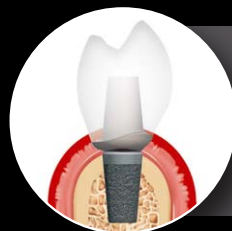Schneidende Osteotome ermöglichen minimalinvasiven internen Sinuslift



Implantatbett-Präparation mit schneidenden Bohrern oder komprimierenden Osteotomen



3-dimensionale Osseinkorporation




Spezielle Oberflächentopographie erlaubt Kronen-Wurzel-Verhältnis von 2:1



FourByFour®

Zwei Systeme -
eine Innenverbindung



4.1 x 5

5.0 x 5

3.8 x 7

4.1 x 7

5.0 x 7

3.8 x 9

4.1 x 9

5.0 x 9