

Eine außergewöhnliche Zucht! Ein Fallbericht

Autorin _Dr. medic. stom.(RO) Diana Svoboda, M.Sc., M.Sc.

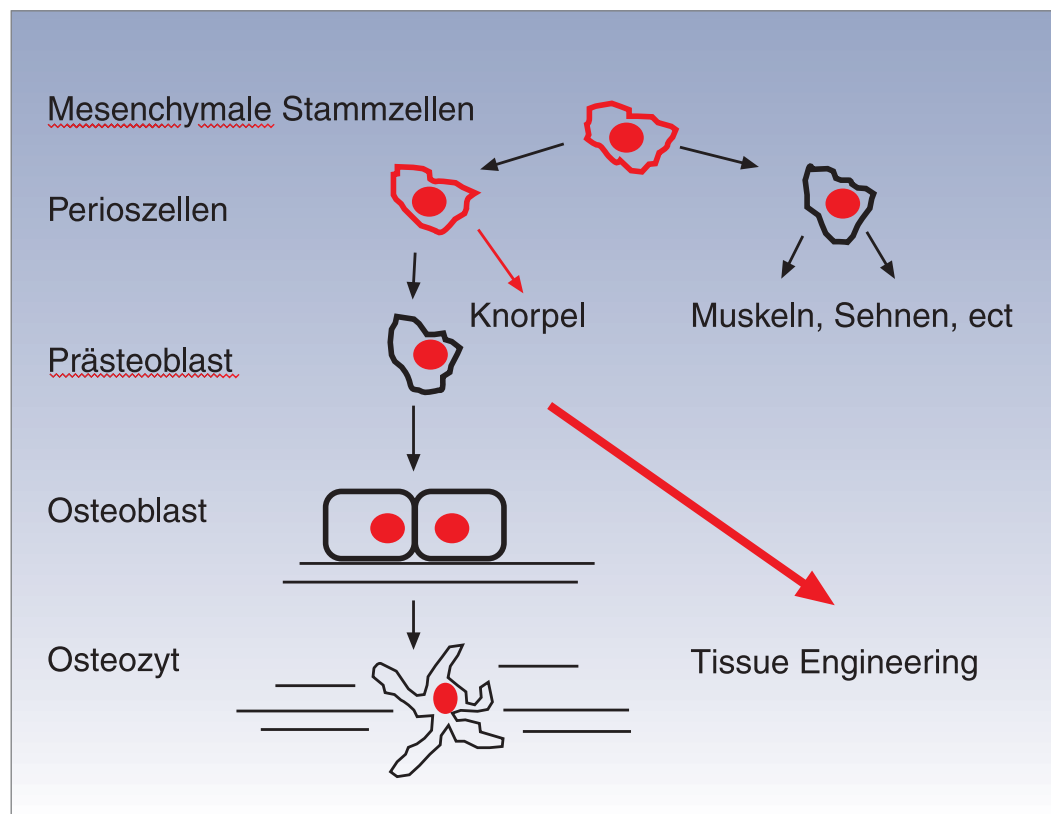
_Molekular- und Zellbiologie werden zukünftig in der Medizin eine immer größere Rolle spielen. In der zahnärztlichen Implantologie wurden auf zellulärer Ebene mit der In-vitro-Züchtung körpereigener Knochenzellen durch Verfahren der Biotechnologie und dem Einsatz von Wachstumsfaktoren in Form von körpereigenen Signalmolekülen zur physiologischen Knochenheilung und -regeneration neue Wege beschritten, die eine Entnahme von autologem Knochen entbehrlich machen.

Autologer Knochen ist bei allen Rekonstruktionen im Kiefer-Gesichtsbereich auch heute noch als Goldstandard anzusehen. Jede autologe Transplantation bedeutet, auch bei geringer Morbidität im Bereich der Entnahmestelle, einen weiteren

operativen Eingriff mit verlängerter Operationsdauer und zusätzlich möglichen Komplikationen. Bisher werden zur Rekonstruktion bzw. zur Augmentation von Knochendefekten im Kieferbereich neben autologen Knochentransplantaten von extra- oder intraoralen Entnahmestellen vorwiegend Knochenersatzmaterialien eingesetzt. Diese können allogener, xenogener oder alloplastischer Natur sein.


Die Entwicklung der Biotechnologie und die vorhandenen klinischen Indikationen haben in den letzten Jahren zu einer Intensivierung der Forschungsbemühungen um das sogenannte Tissue Engineering geführt. Tissue Engineering im engeren Sinn ist die Gewebezucht zu therapeutischen Zwecken in der Zellkultur. Im weiteren Sinne ist Tis-

Abb. 1 _Zellkaskade der Entwicklung von der mesenchymalen Stammzelle zu den eigentlichen Knochenzellen.

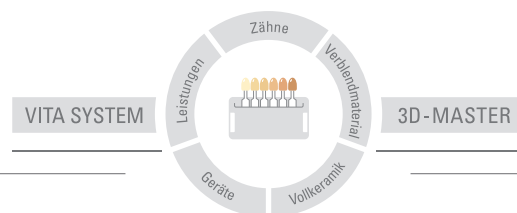


Endlich: Bleaching auf die Reihe gebracht!

VITA Bleachedguide 3D-MASTER® – professionell und einfach.



3368 D



VITA

Der VITA Bleachedguide 3D-MASTER – ein neuer Standard für die Planung und Kontrolle von Zahnaufhellungsprozessen bei Ihrem Patienten. Mit gleichmäßigen, für das menschliche Auge gut unterscheidbaren Farbabständen zwischen den Helligkeitsstufen, die eigens für

die Verlaufskontrolle der Zahnaufhellung angeordnet sind, kann das gewünschte Ergebnis mit dem Patienten realistisch besprochen und später überprüft werden. Bestellen Sie gleich heute Ihren Bleachedguide und überzeugen Sie sich selbst! / www.vita-zahnfabrik.com

Abb. 2_ Intraoraler Befund mit disharmonischem Gingivaverlauf bedingt durch die Rezessionen an den Zähnen 11 und 21.

Abb. 3a-c_ Detailansicht der Rezession an dem Zahn 11.

Abb. 4_ Röntgenologischer Befund.

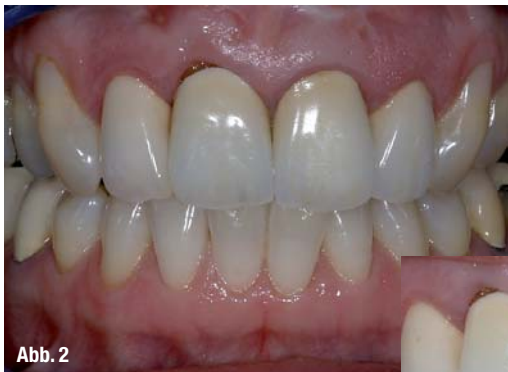

Abb. 2

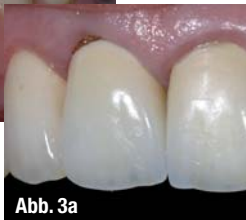

Abb. 3a

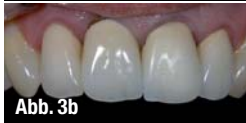

Abb. 3b

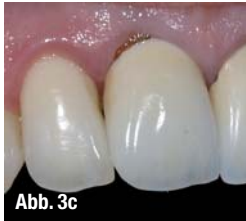

Abb. 3c

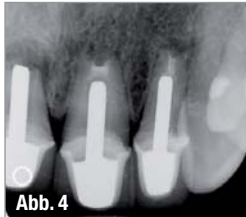

Abb. 4

sue Engineering eine Forschungsrichtung, die sich mit der gezielten Beeinflussung von Geweben in vivo und in vitro zum Zweck der Regeneration von Gewebeanteilen oder ganzen Organen befasst.

Die Freiburger Firma BioTissue Technologies AG bietet ein autologes Knochentransplantat – BioSeed®-Oral Bone an. Durch die Kombination von gewebeproduzierenden Zellen, die aus kleinen Biopsien gewonnen werden, können mit strukturellen Biomaterialien lebende Konstrukte zum Gewebeersatz hergestellt werden.

Die primären Indikationen zur Anwendung von BioSeed®-Oral Bone waren die absolute Augmentation des Oberkieferknochens (Sinuslift) und der Wiederaufbau des Knochens nach periimplantären Entzündungen. Dazu liegen auch klinische Studien vor. Indikationserweiterung in den Bereichen Parodontalchirurgie sowie laterale oder vertikale Augmentationen bieten sich an.

Zur Herstellung autologer, osteogener Transplantate werden Periostzellen verwendet. Periostzellen folgen in der Kaskade der Zellentwicklung unmittelbar den mesenchymalen Stammzellen und liegen damit weit vor den Osteoblasten (Abb. 1). Sie weisen gegenüber diesen eine höhere osteogene Potenz auf. Insbesondere die unmittelbar dem Knochen anliegende Kambiumschicht der Knochenhaut ist wichtig für die Generierung osteogener Transplantate mittels Tissue Engineering. Eine Einheit BioSeed®-Oral Bone besteht aus einem scheibenförmigen Chip von ca. 8 mm Durchmesser und ca. 2 mm Höhe und hat ein Volumen von ca. 0,1 cm³. Dieser Chip enthält autologe osteogene Zellen, die in einer Dichte von ca. 1,12–1,87 x 10⁶/0,1 cm³ Vlies in eine resorbierbare Trägermatrix eingebettet sind. Die autologen osteogenen Zellen werden aus einem Periostbiopsat des Patienten isoliert, während einer Kultivie-

rungsphase von sechs Wochen unter GMP-Bedingungen in vitro vermehrt und mittels einer gelartigen Matrix in ein resorbierbares Trägervlies (Polyglactin 910 und Poly-p-Dioxanon) eingebettet.

Die Resorption des Vlieses ist im Wesentlichen nach ca. 90 Tagen abgeschlossen. Die Poly-p-Dioxanon-Anteile lassen sich bis zu 180 Tagen nach

Implantation nachweisen. Die Fibrinkomponente ist im Wesentlichen nach ca. 30 Tagen resorbiert. Sieben Tage vor dem geplanten chirurgischen Eingriff werden die Zellen in Form einer Suspension auf die dreidimensionale Matrix aufgebracht. Dieses Polyglaktidgerüst als Träger bildet zusammen mit den Zellen das eigentliche vitale Gewebekonstrukt. Wesentlich sind die Adhäsion der Zellen auf der Matrix und ihre weitere Differenzierung zu osteogenen Zellen.

Die Methode soll an einem Patientenfall dargestellt werden

Die Sondierung des Zahnes 11 ergab bei der ca. 50-jährigen Patientin die komplette Resorption der bukkalen Wand (bis zur Wurzelspitze) und das Auftreten von Pus (Abb. 2 bis 4). Geplant wurde die Implantation von 11 mit gleichzeitiger lateraler Augmentation mit BioSeed®-Oral Bone. Der

Zahn 11 wurde als nicht erhaltungswürdig eingestuft. Dem Eingriff vorangegangen waren eine entsprechende Vorbehandlung, eine intensive Aufklärung der Patientin sowie deren Einverständnis. Grundvoraussetzung ist, wie bei jedem geplanten chirurgischen Eingriff, die abgeschlossene Hygienisierung der Mundhöhle und die Ausheilung entzündlicher Prozesse.

Vor der geplanten Biopsie bekommt der behandelnde Arzt ein Entnahmekit von BioTissue Technologies GmbH zur Verfügung gestellt. Das Biopsieröhrchen enthält 30 ml Transportmedium und sollte bis zur Biopsientnahme ungeöffnet und gekühlt (Kühlschrank 4–8 °C) aufbewahrt werden.

Die Kultivierung der autologen, osteogenen Zellen erfolgt mit autologem Blutserum. Die Entnahme des Blutes am Tag der Biopsientnahme kann durch den Anwender oder aber auch extern durch z.B. den Hausarzt durchgeführt werden. Der Patientin wurde aus der Cubital Vene 108 ml Blut (12 Monovetten) entnommen. Das Vollblut wird unzentrifugiert zusammen mit der Biopsie per Kurier zu BioTissue Technologies GmbH geschickt. Nach Desinfektion des Operationsgebietes (bukkal von 37)

Flexitime®

- Präzision und Passgenauigkeit
- Einfache, robuste und sichere Verarbeitung
- Flexible Verarbeitungszeit kombiniert mit einer immer kurzen Mundverweildauer
- Vielfach ausgezeichnet und klinisch bewährte Qualität

Neu

Flexitime® Light Flow & Medium Flow

- Herausragende Hydrophilie auf Polyether Level* für ausgezeichnetes Anfließen im Sulkus
- Hohe Dehnfestigkeit verhindert das Abreißen von Fähnchen und Verzerrungen der Abformung bei der Mundentnahme
- Präzise Oberflächen- und Detailwiedergabe für exakte Passgenauigkeit
- Ausgeprägte thixotrope Eigenschaften verhindern das Abtropfen vom Zahn und das Abfließen in den Rachen

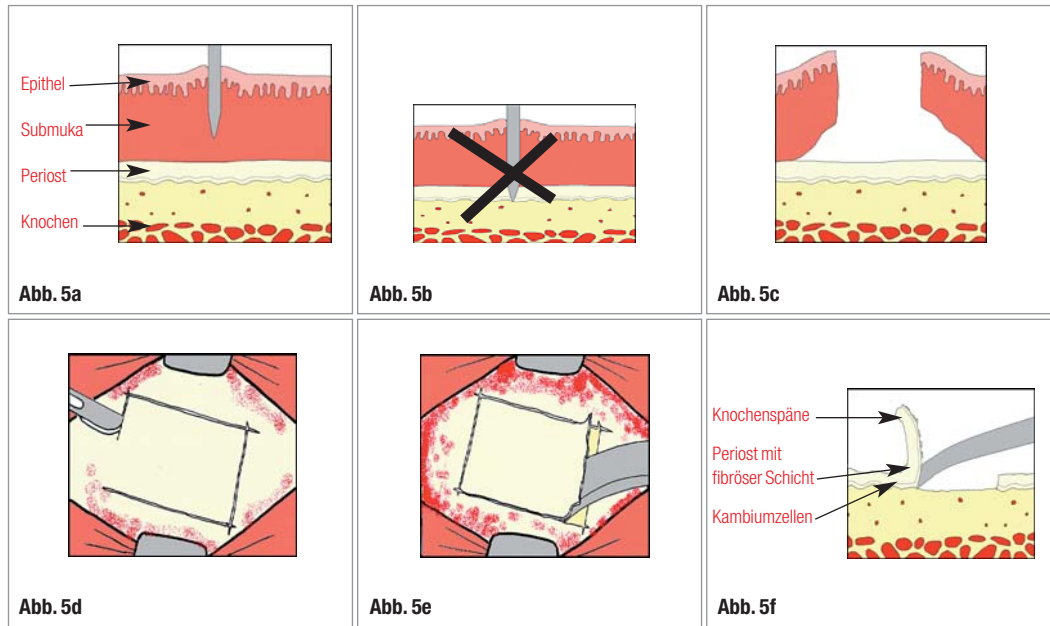


Flexitime® – Das A-Silikon Präzisionsabformmaterial

Flexitime®

Zuverlässige Präzision – Jederzeit.

- Abb. 5a**_ Schematische Darstellung der Periostbiopsieentnahme.
- b**_ Mukosaschnitt, der Periost wird nicht durchtrennt.
- c**_ Darstellung des freigelegten Periostbereiches.
- d**_ Umrandung des Periostbiopsates.
- e**_ Abschaben des freigelegten Periostbereiches.
- f**_ Abtragung des Periostlappchens mit Kambiumzellen mithilfe eines scharfen Raspatoriums.



wurde der Patientin in Lokalanästhesie eine ca. 1,0 cm² große Periostbiopsie entnommen. Es wurde ein paramarginaler Schnitt durchgeführt und ein Mukosalappen präpariert. Nach Darstellung des Periostes wurde das Biopsieareal mit einem Skalpell umrandet. Mit einem scharfen Raspatorium wurde das umrandete Periost direkt vom Knochen abgeschabt (Abb. 5). Danach wurde die Biopsie steril in das Transportmedium gegeben. Die Nahtentfernung erfolgte nach einer Woche.

Am Tag der Biopsat- und Blutentnahme wurde der Zahn 11 entfernt. Die Weichgewebeerhaltung und Modellation wurde über ein „Ovate pontic“ am provisorischen Brückenglied erreicht (Abb. 6).

BioSeed®-Oral Bone ist nach sechs Wochen Kultivierung verfügbar. Die Haltbarkeit von 72 Stunden ist bei Temperaturen von 4–36 °C gewährleistet.

Die Knochenchips werden in einem doppelt verpackten sterilen Röhrchen, in Zellkultur-Transportmedium angeliefert. Die Chips können zusammen mit dem Transportmedium in ein steriles Gefäß abgegossen werden (Abb. 7d).

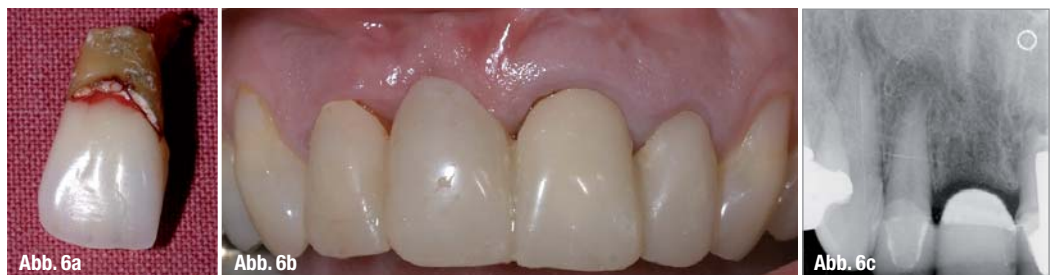Die laterale Augmentation und Implantation erfolgte unter Lokalanästhesie. Um eine komplette Abdeckung des Augmentates und eine maximale Durchblutung des Lappens zu ermöglichen, wurde die Inzision leicht nach palatinal bzw. lingual

durchgeführt. An den Nachbarzähnen wurde intrasulkulär inzidiert. Auf vertikale Inzisionen wurde verzichtet. Der Mukoperiostlappen wurde bis über die zu augmentierende Region voll mobilisiert, darüber hinaus wurde ein Mukosalappen präpariert (Abb. 7).

Die Pilotbohrung wurde mithilfe von Implantatschablonen durchgeführt. Das Setzen des Implantates erfolgte nach dem Implantationsprotokoll der Fa. Nobel Biocare. Es konnte eine Primärstabilität von 30 Ncm erreicht werden. Die Kortikalis in der zu augmentierenden Region wurde mit kleinen Perforationen versehen, um eine Durchblutung des Transplantates, auch von der Empfängerseite her, zu ermöglichen. Danach wurde der Defekt mit den Knochenchips aufgefüllt und der Lappen mit Matratzen- und Knopfnähten fixiert (Abb. 7). Auf die Verwendung einer Membran wurde verzichtet. Die Nahtentfernung erfolgte zwei Wochen postoperativ.

Die Heilungsphase verlief komplikationslos, sowohl nach der Biopsatentnahme als auch nach dem operativen Eingriff. Es wurden weder allergische Reaktionen, noch postoperative Schmerzen, Schwellungen oder Abszessbildungen beobachtet. Diese Beobachtung ist ein Indiz dafür, dass das Material sehr gut toleriert wird.

Abb. 6a–c_ Langzeitprovisorische Versorgung der Extraktionslücke.



Zahnaufhellung hat einen Namen!



Opalescence

Professionelle Zahnaufhellung



Das komplette System von Ultradent Products,
Markführer auf dem Gebiet der Zahnaufhellung:

- Opalescence Trèswhite Supreme** – Bleaching to go
- Opalescence PF** – Individuell in der Tiefziehschiene
- Opalescence Quick** – Individuelle Schiene im Wartezimmer
- Opalescence Boost** – Stark und schnell, ohne Licht
- Opalescence Endo** – Devitale Zähne – schnell hell
- Opalustre** – zur Microabrasion, erzielt natürlichen Schmelzglanz
- Opalescence Zahncreme** – Frische für langen Erfolg



Die einzigen Zahnaufhellungsgele mit der
patentierten PF-Formel – stärkt den Schmelz
und beugt Zahnempfindlichkeiten vor!

ULTRADENT
PRODUCTS · USA

UP Dental GmbH · Am Westhoyer Berg 30 · 51149 Köln
Tel 02203-359215 · Fax 02203-359222 · www.updental.de

Vertrieb durch den autorisierten und beratenden Dental-Fachhandel

Abb. 7_ Operatives Vorgehen: Weichgewebssituation sechs Wochen nach Extraktion (a), Darstellung der Defektes (b), Implantation (c), Knochenchips (d), Auffüllen des Defektes mit BioSeed-Oral Bone (e), Nahtverschluss (f).

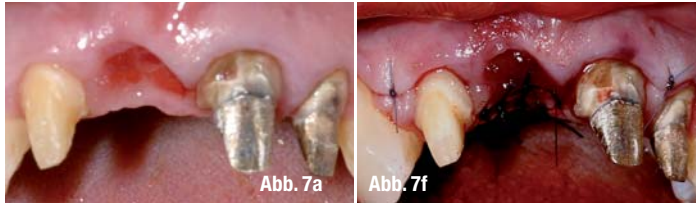


Abb. 8_ Postoperative Röntgenkontrolle nach Implantation (in der gleichen Sitzung wurde auch ein Implantat in der Region 46 gesetzt).

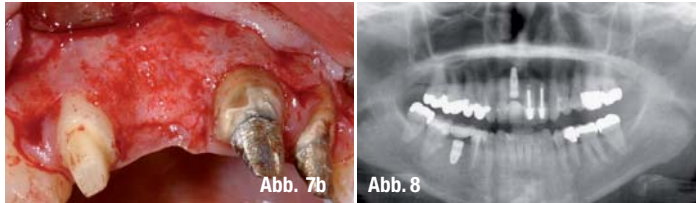


Abb. 9_ Die augmentierte Region 11 ist stabil geblieben (a). Im Bereich zwischen 11 und 12 ist ein Einbruch in dem Gingivaverlauf zu erkennen, welcher aber aus der Frontalansicht keinen ästhetischen Einfluss zeigt (b); aus diesem Grund lehnte die Patientin einen Zweiteingriff ab.

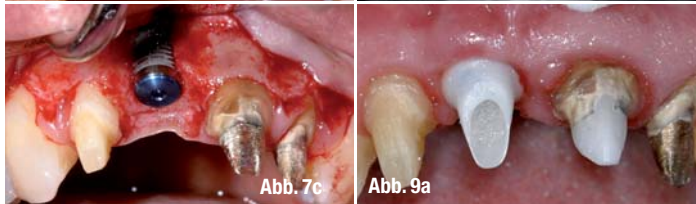
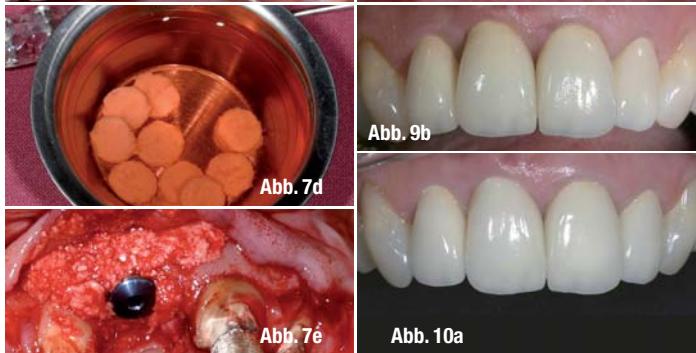


Abb. 10_ Situation nach sechsmonatiger Tragezeit; die Papille zwischen 11 und 12 hat sich voll regeneriert (a); Vergleich vor (b) und nach der Behandlung (c).



Nach einer Wartezeit von fünf Monaten wurde das Implantat freigelegt und belastet. Der augmentierte Bereich zeigte ein stabiles Volumen (Abb. 9), sodass auf einen zusätzlichen chirurgischen Eingriff verzichtet werden konnte. Bei der Freilegung wurde aus ästhetischen Gründen ein Rollappen durchgeführt. Die Modellierung des Weichgewebes erfolgte mit einer provisorischen Krone. Sechs Monate nach dem Einsetzen der Kronen hat sich die Papille zwischen den Zähnen 11 und 12 regeneriert (Abb. 10). Das Verfahren des In-vitro-Tissue-Engineering ist eine neue Methode für die Behandlung von Knochendefekten. Die Ergebnisse einer klinischen Studie über die Anwendung von in vitro gezüchteten Knochen aus Periostzellen zeigten, dass diese Me-

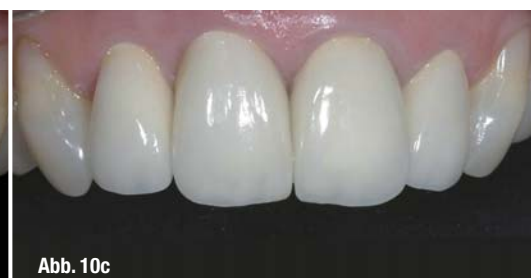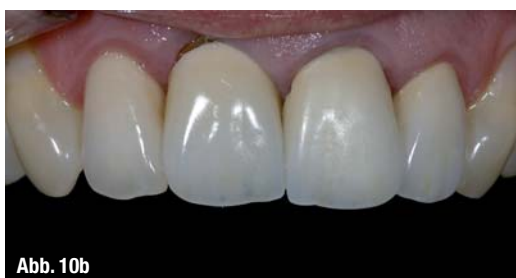thode als eine Alternative zur Behandlung von Knochendefekten anzusehen ist.

Da ein Mukoperiostlappen präpariert wurde, konnte das intakte Periost zur Fixation des Augmentates benutzt werden. Der Einsatz resorbierbarer Membranen in Zusammenhang mit gezüchtetem Knochen muss kritisch diskutiert werden. Die Stoffwechselprozesse zum Abbau der Membran können ebenfalls das Transplantat bzw. die Trägersubstanz angreifen und den Behandlungserfolg gefährden.

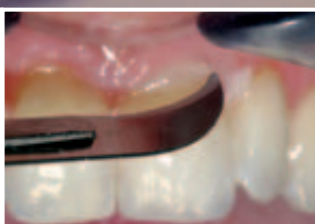Weiterführende Untersuchungen werden darauf ausgerichtet sein, die Materialeigenschaften zu optimieren. Durch Kombinationen verschiedener Materialien, individuelle Substanzherstellung oder durch Anpassung der Porengröße auf die zu verwendende Zellart wird zukünftig versucht, ein Gerüstmaterial mit idealen Eigenschaften zu konstruieren. Kontrollierte histologische und klinische Studien sind unumgänglich, um direkte Vergleiche

mit anderen konventionellen und regenerativen Maßnahmen ziehen zu können.

_Kontakt	cosmetic dentistry
<p>Dr. medic. stom. (RO) Diana Svoboda M.Sc., M.Sc. diPura – Fachklinik für ästhetische Zahnmedizin und Implantologie Rellinghauser Straße 16 45128 Essen Tel.: 02 01/7 47 18-0 E-Mail: info@dipura.de www.dipura.de</p>	



Keramik braucht Köenner. Vitique - Made by DMG.



 **DMG**

Vitique

Wer sich für eine keramische Versorgung entscheidet, erwartet Perfektion. Vom Zahnarzt. Vom Zahntechniker. Und von den eingesetzten Materialien. Vitique ist ein Premium Befestigungs-Composite für alle Arten von Keramik. Dank innovativer Applikationsform wird aus der lichthärtenden Basis durch einfaches Anclippen des Katalysators eine dualhärtende Variante. Außerdem bietet Vitique brillante Farben und einzigartig leichte Überschussentfernung. Kurz: Vitique kann, was Köenner fordern.

DMG. Ein Lächeln voraus.

