

Wie lange braucht Ästhetik?

Autoren_Christian Lang, Jan-Holger Bellmann, Dr. Violeta Claus



Abb. 1_ Die lebensfrohe Patientin während ihres ersten Besuchs in der Zahnarztpraxis.

Abb. 2_ Die Ausgangssituation, mit der sich die Patientin vorstellte.

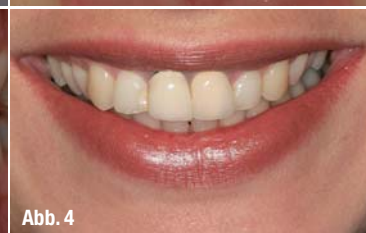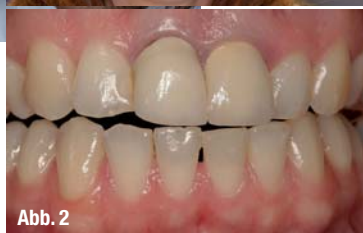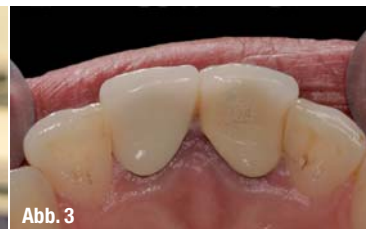Abb. 3_ Die insuffiziente Ausgangssituation von inzisal.

Abb. 4_ Die visuelle Ästhetikanalyse zeigt, dass die zentralen Inzisiven zu kurz wirken und nicht dem Lippenverlauf folgen.

Abb. 41_ Ein ansteckendes Lächeln, welches sich auf die leuchtenden Augen der glücklichen Patientin übertragen hat.

Als Michelangelo Buonarroti den Auftrag zur Ausschmückung der Sixtinischen Kapelle annahm, konnte er bereits auf einen umfangreichen Erfahrungsschatz zurückgreifen. Um ein Fresko in dieser Qualität und vollendeten Ästhetik umsetzen zu können, muss der Künstler seine Werkzeuge und Materialien genau kennen. Außerdem musste Michelangelo über umfassende Kenntnisse im Bereich der Anatomie verfügen. Was viele im Moment der ehrfürchtigen Betrachtung dieses unübertroffenen Kunstwerks nicht erkennen ist die Tatsache, dass diesem Projekt eine umfassende Planung durch die Anfertigung von Skizzen und Schablonen vorausging, die in Zusammenarbeit mit zahllosen Assistenten anfertigte. Zurück zur anfangs gestellten Frage. Wie lange braucht Ästhetik, und welche Voraussetzungen müs-

sen erfüllt sein? Denn aus der Vorgehensweise bekannter Maler, Architekten und Musiker können wir etwas für unsere tägliche Arbeit lernen. Gelungene Ästhetik muss wachsen und braucht in erster Linie Zeit. Michelangelo benötigte für die Umsetzung der Fresken in der Sixtinischen Kapelle mehr als 30 Jahre! Ein Schatz aus Erfahrungen und das Wissen über den Umgang mit den verwendeten Hilfsmitteln und Materialien, sowie nicht zuletzt die Zusammenarbeit in einem eingespielten Team sind Grundlagen für ein adäquates Ergebnis.



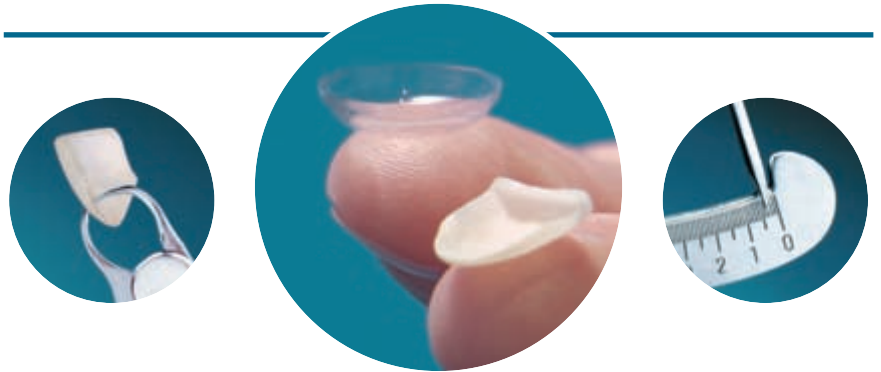_Fallbericht

Im vorliegenden Fall stellte sich die Patientin erstmals in der Praxis vor sechs Jahren vor. Die ausgesprochen attraktive Patientin beklagte die unbefriedigende ästhetische Wirkung ihrer beiden Metallkeramikronen. Ursprünglich sollten die insuffizienten Kronen auf 11 und 21 durch vollkeramische Versorgungen ersetzt werden. Um eine harmonisch ästhetische Gesamtwirkung zu erzielen, wurden die seitlichen Schneidezähne in die prothetische Planung rein non-beziehungsweise minimalinvasiv integriert. Die visuelle Ästhetikanalyse zeigte, dass die beiden mittleren Inzisiven zu kurz erschienen und dem Lip-



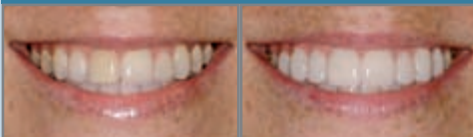
LUMINEERS®
BY CERINATE®

LUMINEERS® SMILE PROGRAMM



- KEINE SPRITZE • KEINE PRÄPARATION
- KEIN PROVISORIUM • KEIN ENTFERNEN EMPFINDLICHER ZAHNSUBSTANZ

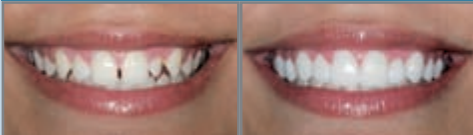
VERFÄRBUNGEN



VORHER

NACHHER

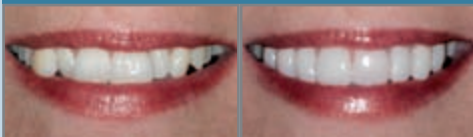
LÜCKEN UND ABSTÄNDE



VORHER

NACHHER

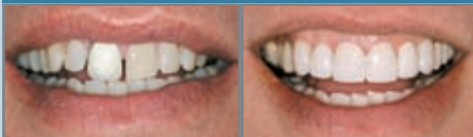
SCHIEFSTELLUNGEN



VORHER

NACHHER

ALTE KRONEN UND BRÜCKEN



VORHER

NACHHER

LUMINEERS BY CERINATE® ist ein Keramik-Veneer zur schmerzfreien Formkorrektur und dauerhaften Aufhellung des Lächelns Ihrer Patienten! Eine Haltbarkeit von über 20 Jahren wurde klinisch erwiesen.

ZAHLEICHE VORTEILE FÜR IHREN PRAXISERFOLG


- Überregionale Werbung in Fach- und Konsumentenpresse.
- Kostenlose Informations-Hotline für Konsumenten.
- Unterstützende Marketingmaterialien, z. B. Displays, Informationsbroschüren etc.
- Kompetente Ansprechpartner für die Unterstützung Ihres Praxisteam.
- Umfassendes Schulungsmaterial auf DVD und CD-ROM.
- Kostengünstiges Starter-Kit.

Fazit: Neupatienten und zusätzlicher Umsatz für Ihre Praxis!



HAMBURG

05. - 06. 02. 2010




BERLIN

16. - 17. 04. 2010



WIEN

14. - 15. 05. 2010



MÜNCHEN

11. - 12. 06. 2010

LUMINEERS® SMILE
DESIGN WORKSHOP

DEUTSCHLAND
ÖSTERREICH

MELDEN SIE SICH JETZT AN:

American Esthetic Design GmbH, Telefon: 081 06/300 500, Fax: 081 06/300 510

penverlauf nicht optimal folgten. Diesen Eindruck bestätigte das anschließende dental-imaging im Labor anhand der Patientinporträts. Durch eine gemeinsame Analyse des dental-imaging mit der be-

verlustes. Das Ziel ist hierbei der bedingungslose Alveolenschutz. Das Mittel der Wahl ist in diesem Fall die prothetic socket preservation.

Das präoperativ gefertigte Provisorium ragt zapfenförmig in die Extraktionsalveole und hält auf diese Weise die Schleimhaut ab. Durch sequenzielle Modifikation des Provisoriums füllt der langsam wachsende Knochen den Hohlraum aus. So können Weichgewebe und Papillen für den weiteren Verlauf der Behandlung optimal ausgeformt werden, um uns langsam an die rote Ästhetik heranzutasten. Nach abgeschlossener Knochenregeneration kann das Implantat optimal inseriert werden.

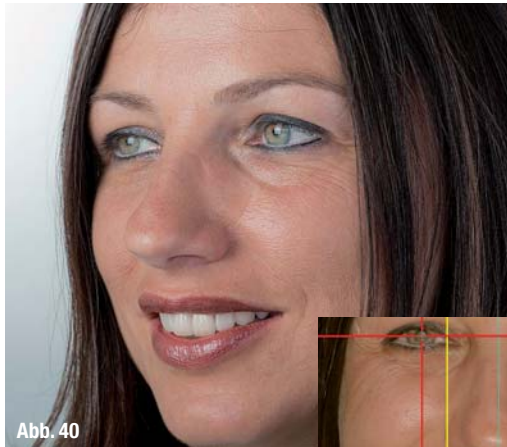


Abb. 40

Abb. 5_ Die Ausgangssituation der Patientin nach der Ästhetikanalyse durch das dental-imaging in FOTOSHOP-Elements.

Abb. 6_ Die verbesserte Ästhetik nach der digitalen Bildbearbeitung.

Abb. 7 und 8_ Nach dem Entfernen der bisherigen Versorgung stellt sich die Situation entsprechend dar. Vernarbtes Weichgewebe und Defekt an Zahn 12 prägen das Gesamtbild.

Abb. 9_ Der Zahn 21 war aufgrund von Entzündung und Schwellung nicht erhaltungswürdig und musste entfernt werden.

Abb. 10_ Der maximalinvasive Eingriff birgt immer die Gefahr von Knochen- und Weichteilverlust.

Abb. 11_ Socket preservation: Durch das präoperativ gefertigte Provisorium wird das Weichgewebe für den weiteren Behandlungsverlauf optimal vorbereitet.

Abb. 12_ Das präoperative Provisorium in situ.

Abb. 13 und 14_ Nach abgeschlossener Knochenregeneration stellt sich das Weichgewebe optimal dar.

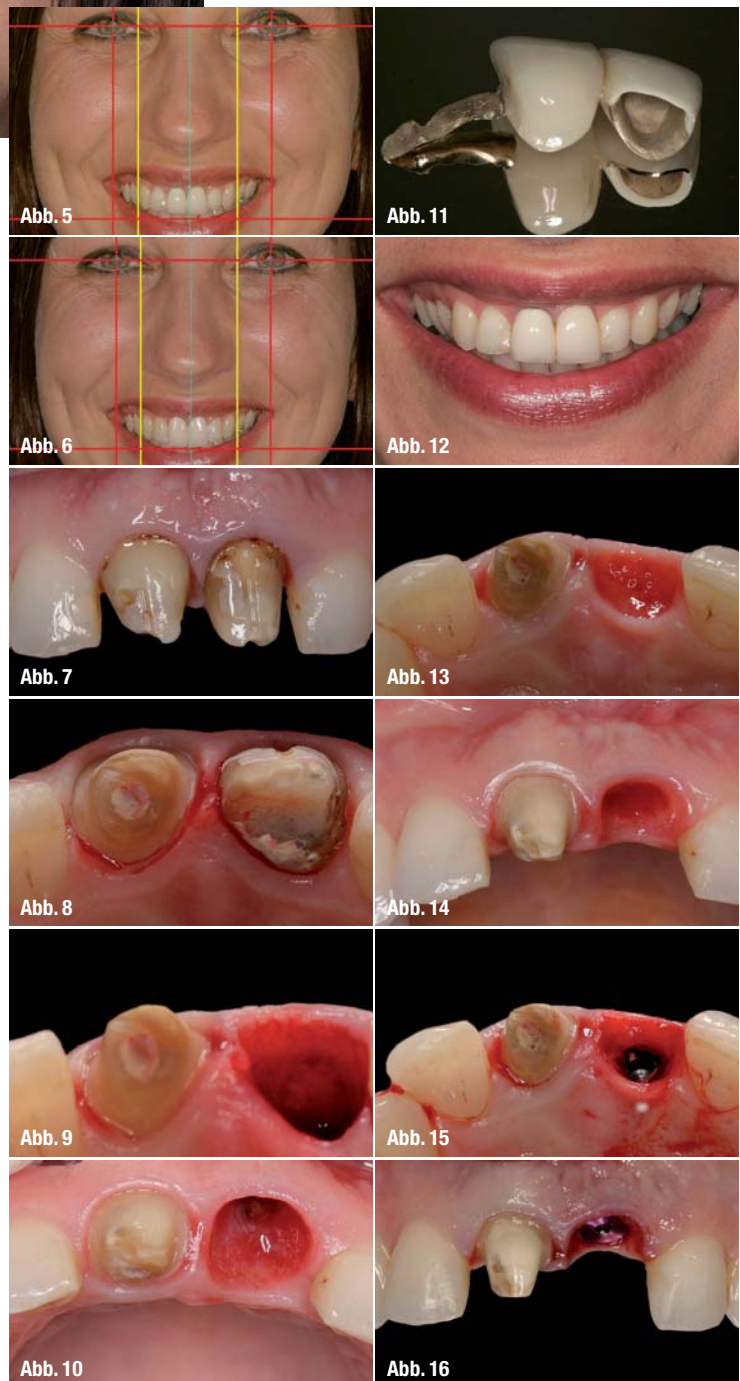
Abb. 15 und 16_ Auf dieser Grundlage kann das Implantat optimal inseriert werden.

handelnden Zahnärztin wurde deutlich, dass die lebensfrohe und selbstbewusste Patientin aussagekräftige Frontzähne benötigt, die ihre Lebensphilosophie unterstreichen sollten.

Vor dem Beginn einer derartigen Behandlung hat die Schaffung einer soliden Vertrauensbasis zwischen Patientin, Zahnarzt und Dentallabor oberste Priorität. Denn wir dürfen niemals vergessen, dass an dem Zahn immer ein Individuum mit Gefühlen, Sorgen und Ängsten hängt. Diese Sorgen und Ängste gilt es zunächst nachhaltig zu nehmen. Es muss von Anfang an klar sein, dass nur Maßnahmen unternommen werden, die absoluter Notwendigkeit bedürfen.

_Behandlungsverlauf

Leider stellte sich während des Behandlungsverlaufs heraus, dass der durch multiple Resektionen behandelte Zahn 21 aufgrund akuter Entzündung und Schwellung nicht erhaltungswürdig war. Dieser maximalinvasive Eingriff birgt immer die Gefahr eines Knochen- und Weichgewebe-



Zirkonoxidabutment

Das individuelle Zirkonoxidabutment wurde unter Zuhilfenahme der zuvor durch den Zahntechniker erstellten digitalen Ästhetikanalyse sowie des Wax-ups hergestellt. Von inzisal betrachtet gleicht das Abutment in seiner Geometrie exakt einem präparierten Zahn. Nur so kann die anschließend gefertigte Krone die Illusion eines aus der Alveole herausragenden Zahnes schaffen. Nach Abformung der gesamten Situation wird die Papille durch das laborgefertigte Provisorium unterstützt. Auf diese Weise bleibt die mühevoll erarbeitete Papillensituation erhalten.

Calvin-Capture-Card

Mit der von Bellmann und Hannker entwickelten Calvin-Capture-Card wird die Zahnfarbe definiert. Die

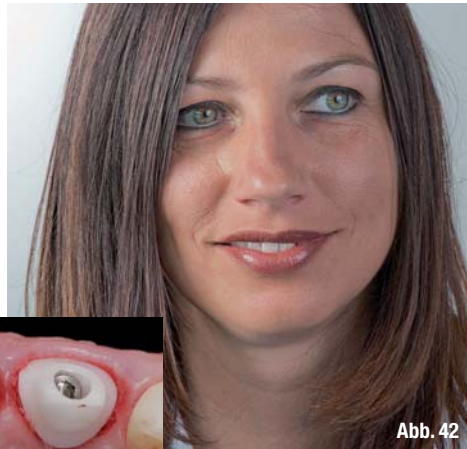


Abb. 42

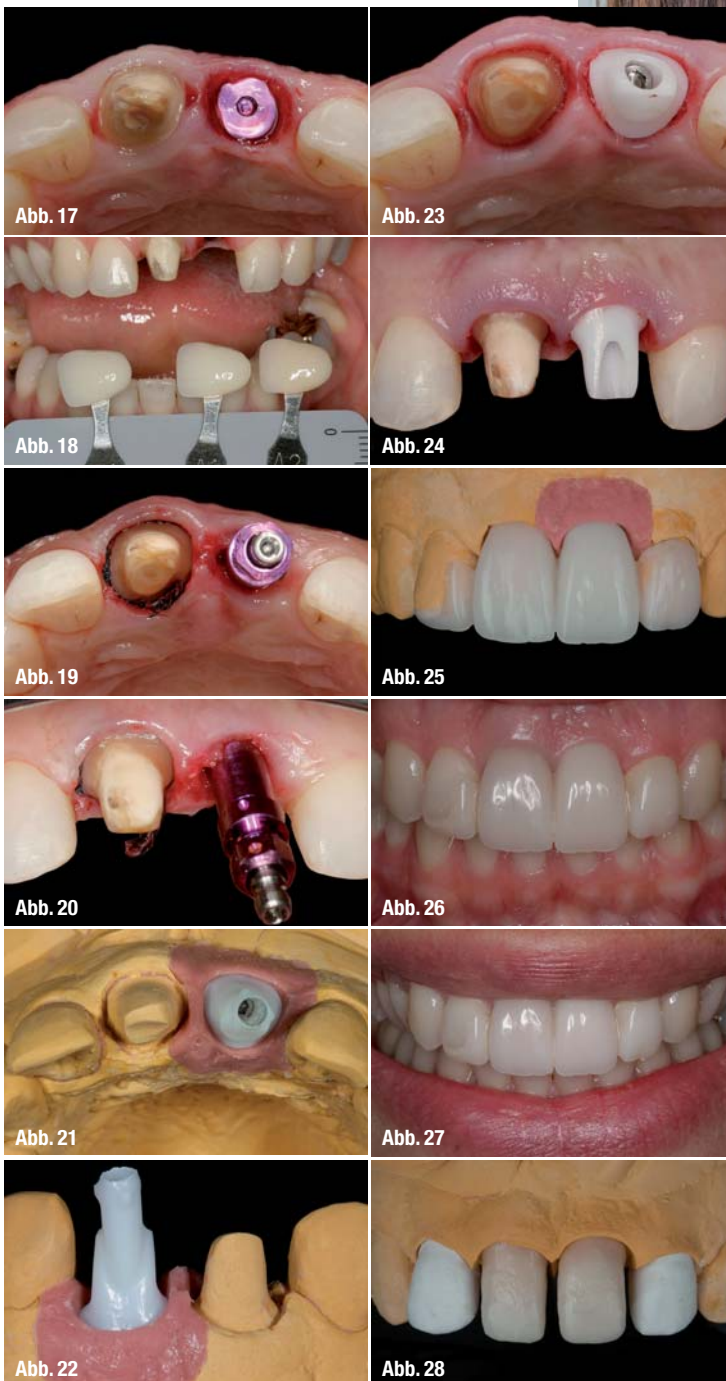

Abb. 17

Abb. 23

Abb. 18

Abb. 24

Abb. 19

Abb. 25

Abb. 20

Abb. 26

Abb. 21

Abb. 27

Abb. 22

Abb. 28

Abb. 17_ Insetiertes Implantat.

Abb. 18_ Unter Zuhilfenahme der Calvin-Capture-Card wird die Zahnfarbe bestimmt.

Abb. 19 und 20_ Die Mundsituation kurz vor der Abformung.

Abb. 21 und 22_ Das von der Firma Nobel Biocare gelieferte individuelle Zirkonabutment (Procera) auf dem Modell.

Abb. 23 und 24_ Das Zirkonabutment gleicht in seiner Geometrie exakt dem präparierten Nachbarzahn.

Abb. 25_ Das laborgefertigte Langzeitprovisorium auf dem Modell ...

Abb. 26_ ... und im oralen Umfeld.

Abb. 27_ Das Provisorium lässt bereits jetzt eine Vorstellung der definitiven Arbeit zu.

Abb. 28_ Die Zirkonoxidkappen (Lava) und die feuerfesten Stümpfe auf dem Meistermodell.

Abb. 42_ „Believe in workflow of dental arts“.

Calvin-Capture-Card ist ein multifunktionales Tool, mit dem man Zahnfarben durch Fotografie und einem anschließenden digitalen Weißabgleich am PC naturkonform darstellen kann. Voraussetzung hierfür ist ein Digitalfoto im RAW-Format und ein kalibrierter Monitor. Die Zahnfarben können durch das definierte, 18%ige grau der Karte virtuell mit Photoshop Lightroom dargestellt werden. Des Weiteren verfügt die Karte über einen schwarzen Hintergrund als Freistellungswerkzeug und eine Millimeterangabe, durch die man im Zuge des dental-imagings Seiten- und Längenverhältnisse millimetergenau auf das Wax-up umsetzen kann.

Ästhetische Umsetzung

Die definitive Versorgung wird auf Zirkoniumoxidkappen (Lava™, 3M ESPE) und feuerfesten Stümpfen hergestellt. Auf die laborseitige Fertigung wird an dieser Stelle nicht weiter eingegangen. Die Fotos sprechen für sich und dokumentieren eine naturkonforme Umsetzung in Keramik auf höchstem Niveau.

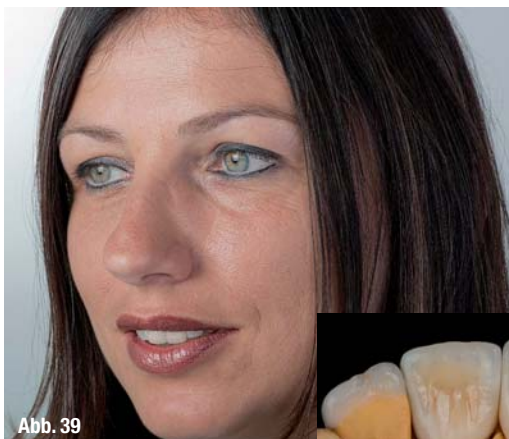

Abb. 39

Nun, wie lange braucht Ästhetik? Oftmals eine kleine Ewigkeit – ein zufriedenes Lächeln entschädigt jedoch für eine kleine Ewigkeit.

Lassen wir diese neu gewonnene Lebensfreude durch die Abbildungen 34 und 35 auf uns wirken. Genießen wir den Anblick gelungener Ästhetik und sehen wir die Leidenschaft hinter den Dingen.

„Believe in workflow of dental arts“ _

Abb. 29 Die fertiggestellten Veneers und Zirkonoxidkronen von palatinal ...

Abb. 30 ... und von vestibulär.

Abb. 31 Impression der naturidentischen Keramikschichtung.

Abb. 32 Naturkonforme Umsetzung in Keramik auf höchstem Niveau.

Abb. 33 Strukturierte Planung garantiert voraussagbare Resultate.

Abb. 34 und 35 Gelungene Ästhetik spricht ihre ganz eigene Sprache.

Abb. 36 Die Veneers und Keramik-kronen folgen dem Lippenverlauf der Patientin und versprühen eine charismatische Präsenz.

Abb. 37 und 38 Eine Illusion vitaler Zähne.

Abb. 39 Lassen wir die neugewonnene Lebensfreude der Patientin durch die Abb. 39–42 auf uns wirken.

_Philosophischer Epilog

Die Keramik-kronen und Veneers in situ sprechen ihre ganz eigene Sprache. Sie folgen dem Lippenverlauf der Patientin optimal und unterstreichen die charismatische Präsenz. Das Weichgewebe schmiegt sich wohlwollend an die Keramik an und schafft im wechselseitigen Dialog die Illusion vitaler Zähne. In Kombination mit dem ansteckenden Lächeln, welches sich bereits auf die leuchtenden Augen der glücklichen Patientin übertragen hat, kann man in dieser Situation sicherlich von einem klinisch und prothetisch gelungenen Erfolg sprechen. Hier wurde ein kleines Kunstwerk zur Freude vieler Menschen geschaffen. Es ist mit den Kunstwerken eines Michelangelo natürlich in keinsten Weise zu vergleichen, wurde aber durch Künstler wie diese inspiriert.

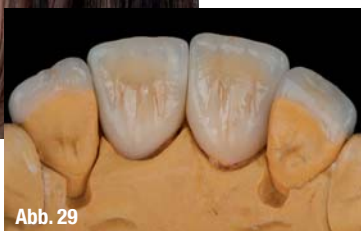

Abb. 29

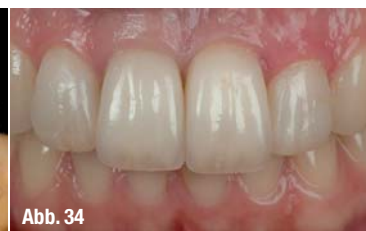

Abb. 34

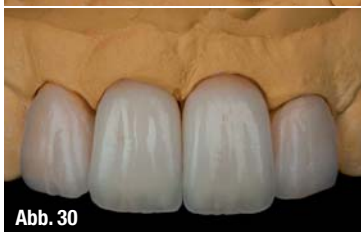

Abb. 30

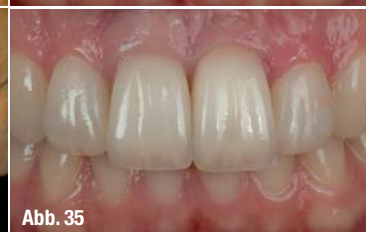

Abb. 35

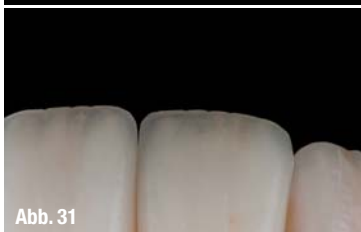

Abb. 31

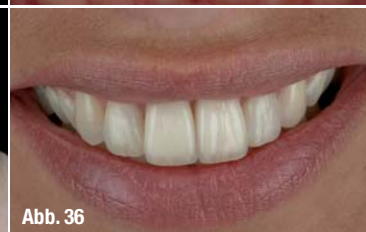

Abb. 36

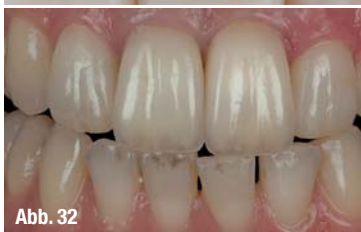

Abb. 32

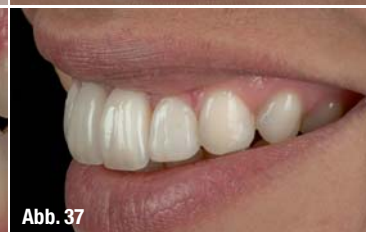

Abb. 37

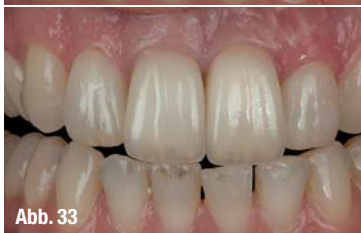

Abb. 33

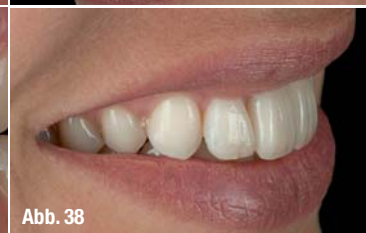

Abb. 38

_Kontakt

cosmetic
dentistry



Dr. Violeta Claus

Dr. Violeta Claus

Brotstr. 30
54290 Trier
Tel.: 06 51/4 23 43
Fax: 06 51/9 94 38 40
E-Mail: violeta@dr-claus.de,
www.dr-claus.de



Christian Lang



Jan-Holger Bellmann

Jan-Holger Bellmann

Bellmann & Hannker GmbH
Dentallabor für ästhetischen Zahnersatz
Anton-Günther-Str. 10, 26180 Rastede
Tel.: 0 44 02/69 62 32, Fax: 0 44 02/69 62 33
E-Mail: info@bellmann-hannker.de
www.bellmann-hannker.de



PERFECT BLEACH – NATÜRLICH WEISS

Das effektive und schonende Bleaching-Gel für verfärbte Zähne

- Home-Bleaching-System auf Carbamidperoxid-Basis
- Konzentration wahlweise 10% oder 17%
- Schonend zur Zahnhartsubstanz
- Sichtbare Aufhellung nach nur kurzer Zeit
- Anwenderfreundliches, einfaches Handling

Perfect Bleach

