Approaches & Techniques

4. Die Rhino-Mentoplastik mit autologem Ohrknorpel

Autor _ Prof. Dr. Hans Behrbohm, Berlin



Bildquelle:
Behrbohm H et al.: „Funktionell-ästhetische Chirurgie der Nase“ Endopress, Tuttlingen 2002, 92 Seiten

Literaturhinweise:
Behrbohm H: „Ästhetische und rekonstruktive Gesichtschirurgie“ Endopress, 2006
Behrbohm H, Tardy M E: „Funktionell-ästhetische Chirurgie der Nase“, Thieme, Stuttgart, 2003

_Am Beispiel des Profils wird besonders deutlich, dass es bei der Septorhinoplastik nicht nur um die Veränderung der Nase geht, sondern vielmehr um die Abstimmung mit den benachbarten ästhetischen Einheiten und vor allem mit dem Kinn und der Stirn zu einer harmonischen Profillinie.

Zum Teil kann allein durch eine Veränderung der Nase, insbesondere der Stellung der Nasenspitze zur Gesichtsebene (Projektion), bereits Einfluss auf eine fliehende Stirn oder ein fliehendes Kinn genommen werden. Manchmal kann durch eine gezielte Veränderung des Nasofrontal- oder Nasolabialwinkels eine Nase z.B. deprojiziert und ein Profil harmonisiert werden, ohne dass die eigentliche Position der Nasenspitze verändert wird. Ein dominantes Kinn in Kombination mit einer Sattelnase mit typischer Unterprojektion und Kranialrotation der Spitze kann meist bereits mit dem Aufbau des Nasenrückens scheinbar zurückversetzt werden. Bei einem deutlich fliehenden Kinn in Verbindung mit einer überprojizierten Nase besteht die Indikation zu einer Mento-Rhinoplastik. Dazu wird in diesem Beitrag eine eigene Technik angegeben, die sich in mehr als 50 Fällen bewährt hat. Die Operation erfolgt als Simultaneingriff in einer Sitzung (Abb. 1).

Um die drei wichtigsten Punkte zur Beurteilung des Gesamtprofils abzubilden und hinsichtlich ihrer gegenseitigen Lagebeziehung im Profil zu beurteilen, hat sich uns eine Modifikation des von Charles Baud (1982) angegebenen Gesichtskreises bewährt.

_Der modifizierte Gesichtskreis nach Baud

Anstelle des äußeren Gehörgangs wird der kraniale Tragusrand (entspricht dem Porion) für den Radius zum Pronasale (= tip definig point) verwendet. Dieser Punkt entspricht dem Bezugspunkt für die deutsche (= Frankfurter) Horizontale im Krönlein-Schema.

Mit dem Radius Porion – Pronasale wird ein Kreisbogen um das Gesicht geschlagen. Im Idealfall liegen Trichion und Pogonion auf der Peripherie des Kreises. Eine Überprojektion der Nase zeigt sich durch Zurückwandern des Kinn- (Weichteilpogonion) und des Stirn-Haarpunktes. Ebenso kann ein relativer Rückstand von Kinn und Stirn erkannt werden. Es ergeben sich somit konkrete Hinweise für die Harmonisierung des Profils (Abb. 2).

_Angle-Klassifikation

Das Profil wird neben der Nasenform und -größe entscheidend von der Stellung des Ober- und Unterkiefers und typischer Abweichungen bei gnatischen Anomalien bestimmt. Vereinfachend werden zur Unterscheidung eines geraden, konvexen und konkaven Profils zwei Geraden an das Gesicht gelegt:

Speziell für die Ästhetik entwickelt*

- Schneller Wirkeintritt (2-3 Tage)[1]
- Hohe Patientenzufriedenheit bei langer Wirkdauer (bis zu 5 Monate)[2]
- Sehr gute Verträglichkeit bei einmaliger und wiederholter Anwendung[3,4]

Azzalure® 10 Speywood-Einheiten/0,05ml Pulver zur Herstellung einer Injektionslösung **Wirkstoff:** Clostridium botulinum Toxin Typ A **Zusammensetzung:** Clostridium botulinum Toxin Typ A 10 Speywood-Einheiten/0,05ml rekonstituierte Lösung, Durchstechflasche mit 125 Einheiten **Sonstige Bestandteile:** Albumin vom Menschen 20% (200 g/l), Lactose-Monohydrat **Anwendungsgebiete:** Azzalure wird angewendet zur vorübergehenden Verbesserung des Erscheinungsbildes von mittelstarken bis starken Glabellafalten (vertikale Falten zwischen den Augenbrauen) beim Stirnrunzeln bei erwachsenen Patienten unter 65 Jahren, wenn das Ausmaß dieser Falten eine erhebliche psychische Belastung für den Patienten darstellt. **Gegenanzeigen:** Azzalure darf nicht angewendet werden bei Personen, bei denen eine Überempfindlichkeit gegen Clostridium botulinum Toxin Typ A oder einen der sonstigen Bestandteile des Arzneimittels bekannt ist, Infektionen an den vorgesehenen Injektionsstellen, Myasthenia gravis, Eaton-Lambert-Syndrom oder amyotropher Lateralsklerose. **Nebenwirkungen:** Sehr häufig: Kopfschmerzen, Reaktionen an der Einstichstelle (z. B. Hautrötung, Ödem, Reizung, Hautausschlag (Rash), Juckreiz, Parästhesien, Schmerzen, Beschwerden, Stechen und Bluterguss) Häufig: Fazialisparese (überwiegend wird Lidheberparese beschrieben), Asthenopie, Ptosis, Lidödeme, vermehrter Tränenfluss, trockenes Auge, Muskelzucken (Zucken der Muskeln in der Umgebung der Augen) Gelegentlich: Schwindel, Sehstörungen, Verschwommensehen, Diplopie, Juckreiz, Hautausschlag, Überempfindlichkeit Selten: Störung der Augenbewegungen, Urticaria **Verschreibungsstatus/Apothekenpflicht:** Verschreibungspflichtig **Handelsformen:** 1 Durchstechflasche mit 125 Speywood-Einheiten **Pharmazeutischer Unternehmer:** Ipsen Pharma GmbHD-76275 Ettlingen **Mitvertrieb:** Galderma Laboratorium GmbH Georg-Glock-Str. 8D 40474 Düsseldorf E-Mail: germany@galderma.com
Stand der Information Januar 2009

*Azzalure® wird angewendet zur vorübergehenden Verbesserung des Erscheinungsbildes von mittelstarken bis starken Glabellafalten (vertikale Falten zwischen den Augenbrauen) beim Stirnrunzeln bei erwachsenen Patienten unter 65 Jahren, wenn das Ausmaß dieser Falten eine erhebliche psychische Belastung für den Patienten darstellt.

1 Moy R et al. Arch Facial Plast Surg 2009; 11/2:77-83
2 Data on file, Galderma
3 Rzany B et al. Dermatol Surg 2007; 33:S18-25
4 Ascher B et al. J Am Acad Dermatol 2004; 51:223-33

AZZALURE
Botulinumtoxin Typ A

Abb. 1a,c_ 21-jährige Patientin prä- und (b,d) ein Jahr nach Mento-Rhinoplastik mit autologem Ohrknorpel.

_von der Stirn zur Oberkante Oberlippenrot
_von der Oberkante Oberlippenrot zum Weichteilpogonion

Die Klassische Unterteilung der sagittalen Okklusionsabweichungen wurde von Angle (1907) eingeführt. Ein konvexes Weichteilprofil deutet auf eine Angle-Klasse-II-Relation, ein konkaves Profil auf eine Angle-Klasse-III-Beziehung hin. Diese kieferorthopädischen Gesichtspunkte sind aus folgenden Gründen wichtig für den Rhinochirurgen:

1. Für den Zeitpunkt der profilkorrigierenden Rhinoplastik im Jugendalter ist zu berücksichtigen, dass das Kieferwachstum bei Mädchen mit ca. 16 und bei Jungen mit 18 Jahren abgeschlossen ist.
2. Eine kieferorthopädische Behandlung sollte möglichst abgeschlossen sein.
3. Gnatische Anomalien führen zu typischen Profilveränderungen:
   _ Progenie: Ventrale Position des Pogonion
   _ Rückbiss: Zurückliegen des Pogonions
   _Prognathie: Vorverlagerung des Subnasale und der Oberlippe
4. Die Position der Nasenspitze wird durch die Stellung der Kiefer und des Mittelgesichts beeinflusst. Eine Überprojektion kann z.B. durch ein schiefes Vorgesicht mitverursacht werden.
5. Vor allen Augmentationen des Kinns ist die Indikation einer kieferorthopädischen bzw. kieferchirurgischen Korrektur von Stellungsanomalien des Unterkiefers zu prüfen.

_Die Rhino-Mentoplastik

Lässt sich eine Verbesserung des Profils bei überprojizierter oder relativ überprojizierter Nase in Kombination mit einem fliehenden Kinn nicht allein durch eine Deprojektion der Nase bzw. der Nasenspitze erreichen, kann in einer Sitzung die Augmentation des Kinns mit autologem Ohrknorpel erfolgen (Abb. 3). Die Korrektur der Stellungsanomalien des Unterkiefers hat vor der Augmentation Vorrang. Einige Patienten sind jedoch entweder mit dem Resultat einer kieferorthopädischen Behandlung nicht zufrieden bzw. lehnen Osteotomien ab.

Der Nachteil der Mentoplastik mit autologem Ohrknorpel ist das Trauma der Knorpelentnahme selbst. Das Risiko sichtbarer Stellungsveränderungen der Ohrmuschel ist äußerst gering und kommt bei sorgfältiger Entnahmetechnik praktisch nicht vor. Der Satz von M.E. Tardy „The ear is a marvellous store-house of cartilage" bestätigt sich bei dieser Technik. Der Vorteil besteht in der unproblematischen Entnahme und Bearbeitung, einer individuellen Anfertigung und Anpassung des Implantates

Abb. 2_ Der modifizierte Gesichtskreis nach Baud.
Abb. 3_ Prinzip der Mento-Rhinoplastik mit autologem Ohrknorpel.

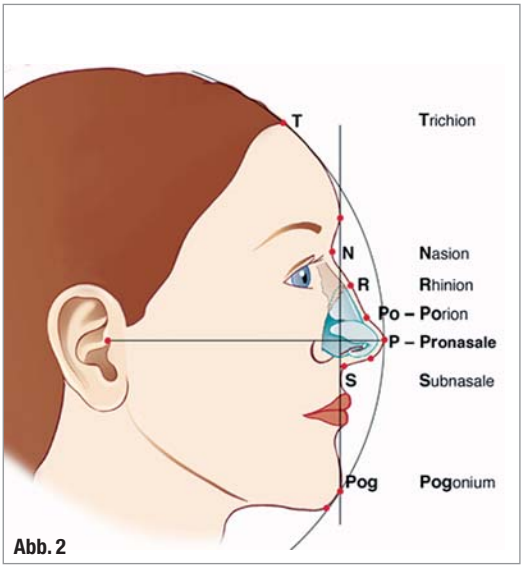

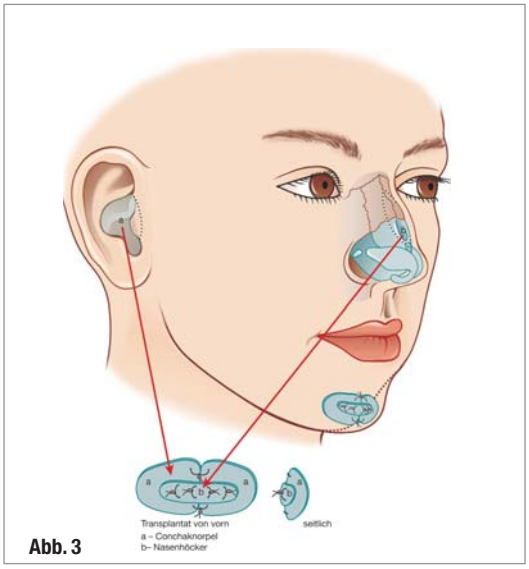

Abb. 4a

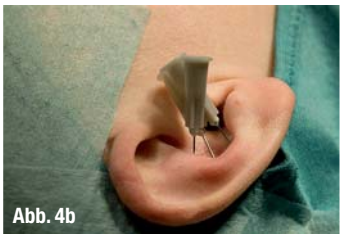
Abb. 4b

Abb. 4c

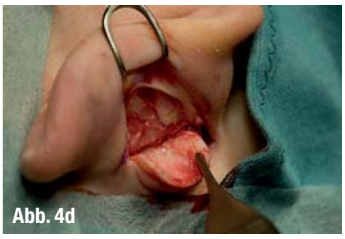
Abb. 4d

Abb. 4a–d_ Technik bei der Gewinnung von Conchaknorpel.

und der vollständigen dauerhaften Inkorporation des autologen Knorpels ohne spätere Senkungs- oder Lockerungstendenzen.

Entnahmetechnik

Die Entnahme des Knorpels erfolgt beidseits aus dem Cavum conchae über einen Zugang an der dorsalen Fläche der Ohrmuschel. Mit feinen Kanülen sollten die Resektionsgrenzen vorher markiert und angemalt werden. Es ist darauf zu achten, dass eine harmonische Umschlagfalte von der Anthelix zum Cavum erhalten bleibt, um unnatürliche Brüche im Relief der Ohrmuschel zu vermeiden. Die Blutstillung muss penibel erfolgen, um postoperative Hämatome zu vermeiden. Nach dem Wundverschluss erfolgt eine Tamponierung des Conchareliefs mit salbenversetzter Watte (Abb. 4).

Abb. 5b
Abb. 5a

Abb. 5a, b_ Patientin vor und fünf Jahre nach der Mento-Rhinoplastik.

Formen des Implantats

Das Implantat besteht aus drei Teilen (siehe Abb.3). Der knorpelig-knöcherne Nasenhöcker dient der Befestigung beider Conchaknorpel mit ungefärbten Prolenefäden 5 x 0 . Bei einem größeren knöchernen Höckeranteil empfiehlt sich eine Kompression mit der Knochen/Knorpelzange. Der Conchaknorpel sollte nicht gepresst werden, weil er schnell ausfasert. Das ist auch nicht nötig, weil er in idealer Wölbung aus der Ohrmuschel entnommen wird.

Implantation

Die Implantation erfolgt über den Mundvorhof. Bei dem angeschrägten Schnitt über der Umschlagfalte ist darauf zu achten, dass der obere Schnittrand zur Gingiva einen guten Verschluss durch dünne Vicrylnähte zulässt. Das Implantat wird direkt über dem Knochen vorgeschoben und unter dem beidseits angehobenen Periost fixiert. Auf den N. mentalis ist dabei zu achten. Fibrinkleber dient der zusätzlichen Fixierung und dem „Versiegeln" der Wunde.

Die Operation erfolgt unter antibiotischer single-shoot Medikation von 600 mg Clindamycin.

Verband

Die Nase wird getapet und mit einem Nasengips von 2 x 5 Tagen versorgt. Das Kinn-Implantat wird mit Tapes für zehn Tage gesichert._

_Kontakt face

Prof. Dr. Hans Behrbohm
Privatpraxis am Kurfürstendamm 61
10767 Berlin
www.ku61.de

Abb. 6a

Abb. 6b


Abb. 6c

Abb. 6d

Abb. 6a, c_18-jähriger Patient mit dem Wunsch der Profilkorrektur und (b, d) drei Jahre postoperativ.