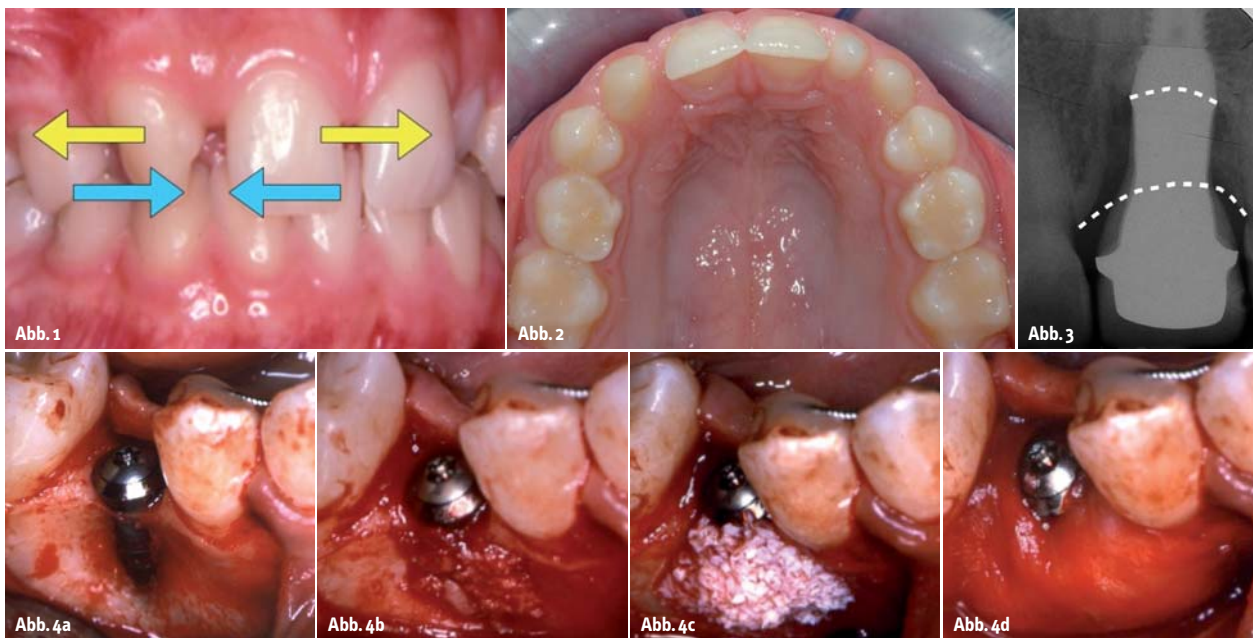


Ein Beitrag von Dr. Kristín Heimisdóttir und Prof. Dr. Bjarni E. Pjetursson.

Natürlicher Zahn versus Implantat



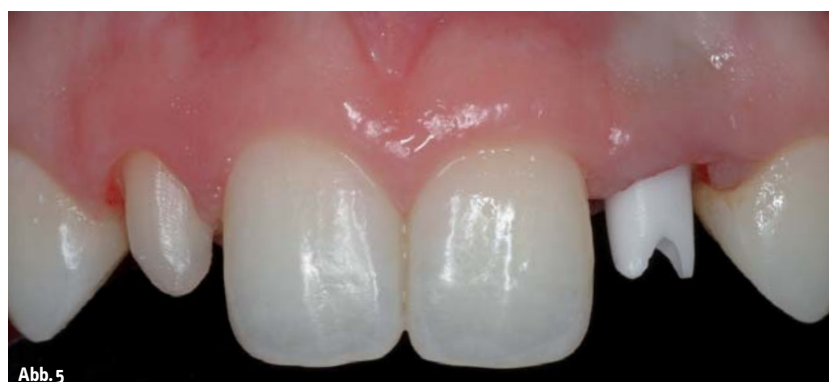Die Behandlung junger Patienten mit Nichtanlagen stellt immer eine Herausforderung dar. Für solche Fälle gibt es grundsätzlich zwei Therapiemöglichkeiten: Die eine ist das kieferorthopädische Schließen der zahnlosen Lücke, während die andere Option die restaurative Versorgung der Lücke mit zahn- oder implantatgetragenen Rekonstruktionen darstellt. Beide Behandlungsansätze sind bekannt und geschätzt, wobei jeder Fall individuell beurteilt werden muss (Abb. 1).

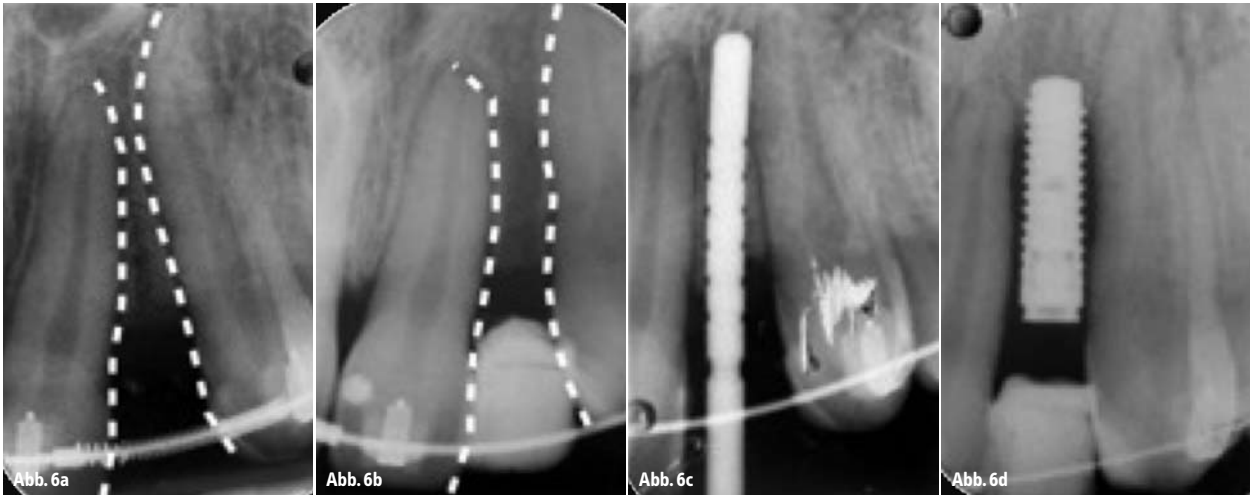
Enossale schraubenförmige Dentalimplantate wurden vor ca. 50 Jahren eingeführt. In Langzeitstudien haben sie hohe Erfolgs- und Überlebensraten gezeigt. Es gibt eine begrenzte Anzahl an Studien, die Implantatpatienten über einen längeren Zeitraum von mehr als zehn Jahren begleitet haben. So kommt ein aktueller systematischer Review hinsichtlich implantatgetragener Einzelzahnkronen zu dem Ergebnis, dass eine zehnjährige Überlebensrate eines Implantats bei 95,2 % und eine

zehnjährige Überlebensrate einer Rekonstruktion bei 89,4 % liegt (Jung et al. 2012). Dies stellt ein sehr positives Ergebnis im Vergleich zu anderen Rekonstruktionsarten innerhalb der Zahnmedizin bzw. verglichen mit anderen zahnmedizinischen Disziplinen, wie der Operativen Zahnheilkunde und Endodontie, dar. Aufgrund der hohen Erfolgs- und Überlebensrate von Implantaten scheinen viele Zahnärzte

ihr Vertrauen in Zähne verloren zu haben. So werden kompromittierte Zähne, die eigentlich erhalten werden könnten, extrahiert und durch Implantate ersetzt.

Es gestaltet sich schwierig, die Überlebensraten von Zähnen und Implantaten miteinander zu vergleichen. Vor ein paar Jahren veröffentlichte eine Schweizer Forschungsgruppe (Schätzle et al. 2004) eine Arbeit über die





Überlebensrate von Zähnen, basierend auf dem alten Material von Loe, Ånerud und Boyesen, die norwegische Männer aus der Mittelschicht für einen Zeitraum von 26 Jahren begleiteten. Die Autoren teilten die Zähne dabei in drei Kategorien ein: Zähne, bei denen während der Untersuchung über den gesamten Zeitraum niemals Blutungen auftraten. Sie stellten Zähne mit einem gesunden Parodontium dar. Zur zweiten Gruppe gehörten Zähne, bei denen während der Untersuchung manchmal Blutungen auftraten und manchmal nicht. Und die dritte Gruppe umfasste Zähne, bei denen bei jeder Untersuchung Blutungen auftraten. Sie repräsentierten Zähne mit einer bei jedem Kontrollbesuch feststellbaren Zahnfleischentzündung über den gesamten Zeitraum von 26 Jahren.

Die Autorengruppe errechnete durch Abschätzen der jeweiligen Durchbruchzeit 50-jährige Überlebensraten von Zähnen. So lag die Überlebensrate der gesunden Zähne bei 99,5 %, die der zweiten Zahngruppe mit vereinzelt Problemen bei 94 %, und selbst nach 50 Jahren lag die Überlebensrate der Zähne mit Gingivitis noch bei 63 %. Diese Daten lassen den Schluss zu, dass auch wenn Dentalimplantate eine großartige Behandlungslösung darstellen, natürliche Zähne ihnen immer überlegen sein werden.

Bedenkt man, wie gut und schön intakte natürliche Zähne sind, stellt sich die Frage, ob wir Dentalimplantate oder andere Arten von Rekonstruktionen überhaupt als Ersatz für Nichtanlagen anstelle eines kieferorthopädischen Lückenschlusses nutzen sollten. Nun, es gibt einige Nachteile in Bezug auf das Schließen von Lücken, insbesondere im ober-

ren Frontzahnbereich. Wenn Eckzähne in die Position der lateralen Schneidezähne mesialisiert werden, sehen wir uns stets mit dem Problem konfrontiert, dass die meisten Eckzähne nicht nur deutlich größer sind, sondern auch eine andere Zahnfarbe als die meisten lateralen Schneidezähne aufweisen (Abb. 2 und 13). Um diesen optischen Unterschied zu minimieren, können ein paar Tricks angewandt werden, wie z.B. das Stripping der Approximalflächen sowie der bukkalen Wölbung, oder die distale Rotation des Eckzahns, um diesen kleiner erscheinen und Licht anders reflektieren zu lassen.

Manche Autoren schlagen Rekonstruktionen wie Veneers oder vollzirkuläre Kronen vor, um Form und Farbe der mesialisierten Eckzähne zu ändern. Doch tun wir dies, müssen

wir uns verdeutlichen, dass wir damit zusätzliche Risikofaktoren wie Retentionsverlust, Sekundärkaries sowie Devitalisierung schaffen. Die Überlebensrate des Zahns ist im Vergleich zu einem intakten natürlichen Zahn dadurch deutlich reduziert.

Wenn wir Nichtanlagen von Zähnen im Unterkiefer behandeln, erfordert eine Mesialisierung des ersten Molaren oft eine zusätzliche Verankerung, beispielsweise mittels Minischrauben oder Miniimplantaten. In manchen Fällen ist der Lückenschluss sogar ungenügend oder es kann ein Overjet entstehen.

Manche Kieferorthopäden sind der Meinung, dass der Einsatz von Dentalimplantaten möglichst vermieden werden sollte. So bleibt immer ein Restwachstum zurück, welches in einer vertikalen Stufe resultieren kann; oder

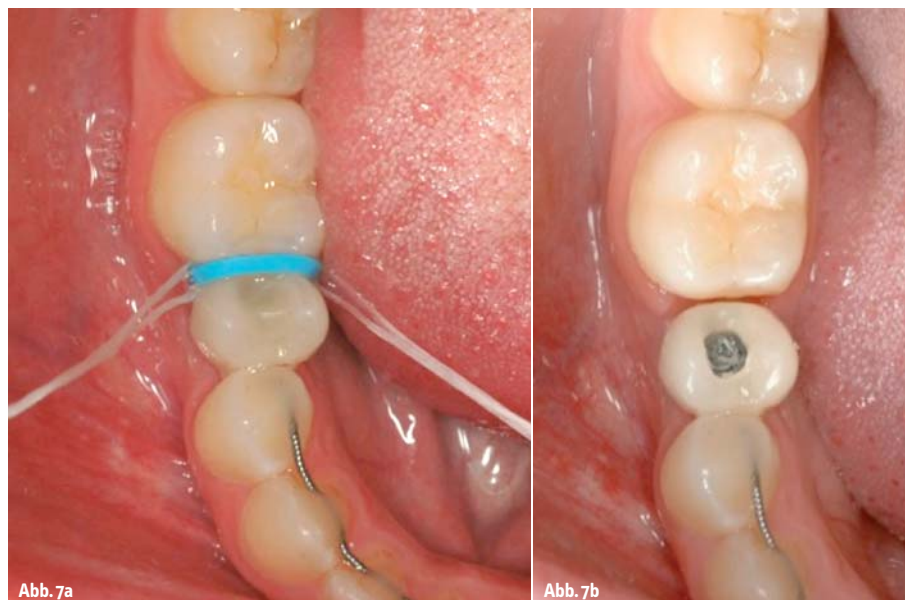

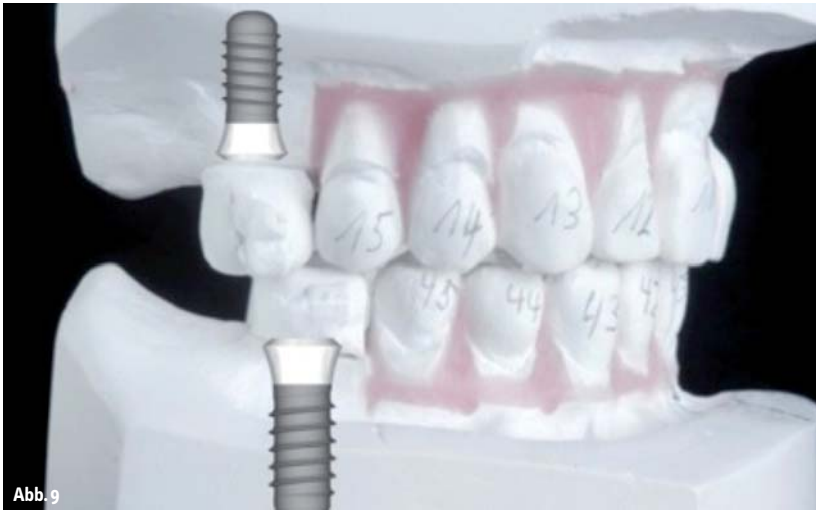


Abb. 9

das Dentalimplantat schimmert durch die Gingiva durch, sodass ein grauer Schatten sichtbar wird; oder die Platzierung des Dentalimplantates erfolgte nicht korrekt etc. (Abb. 3). Dies kann alles passieren, wenn das Teamwork nicht korrekt funktioniert. Um genannte Probleme von vornherein zu vermeiden, möchten die Autoren dieses Artikels hiermit einige Richtlinien für das dentale Team vermitteln. Wenn der Behandlungsplan den Einsatz von Dentalimplantaten als Ersatz von nicht angelegten Zähnen vorsieht, ist es von großer Bedeutung, einem Team-Therapieansatz zu folgen, bei dem jedes Teammitglied genau seine Rolle innerhalb der Behandlung kennt.

Der Kieferorthopäde

Der Kieferorthopäde hat den Zahnarzt, der für die Platzierung des Implantats sowie die Rekonstruktionen verantwortlich ist, auf verschiedene Art und Weise zu führen.

Zeitpunkt der Implantatplatzierung

Die Platzierung eines Implantats sollte möglichst solange vermieden werden, bis das Gesichtswachstum abgeschlossen ist. Das Dilemma, welches sich hinter diesem Statement verbirgt, ist, dass einige Forscher (Thilander et al. 1999) faciales Wachstum bis ins

mittlere Alter eines Patienten nachweisen konnten. Dies trifft insbesondere auf das posterior rotierende Gesichtswachstum zu. Das Ergebnis kann sein, dass die implantatgetragene Krone infraokkludiert bleiben wird, sodass die benachbarten Zähne elongieren und ein unschönes ästhetisches Erscheinungsbild verursachen. Werden zwei symmetrische Implantate in der lateralen Position platziert (wenn beide lateralen Schneidezähne fehlen), kann dieses Risiko durch Abschätzen der möglichen Elongation der Nachbarzähne berücksichtigt werden, sodass man bei allen vier anterioren Zähnen eine gleiche Länge der Inzisalkanten hat. Andererseits, platziert man ein Implantat in der Prämolarenposition im Unterkiefer anstelle eines nicht angelegten Prämolaren, ist dies weniger risikobehaftet, da die ästhetischen Belange in diesem Bereich nicht so empfindlich sind und zudem das kontinuierliche Wachstum im Unterkiefer geringer ist. Das Worst-Case-Szenario wäre hier, dass die Implantatkrone in leichter Infraokklusion enden würde.

Es sollte des Weiteren berücksichtigt werden, dass wenn mit der Implantatplatzierung gewartet wird, dies zu einer Resorption des Alveolarfortsatzes führen kann, die wiederum ein späteres Platzieren eines Implantats komplizieren könnte.

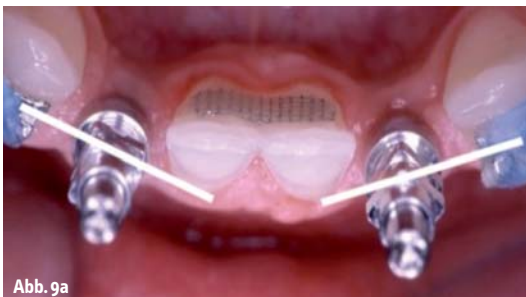

Abb. 9a

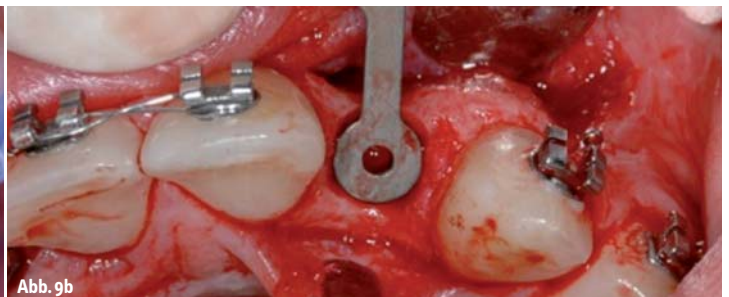


Abb. 9b

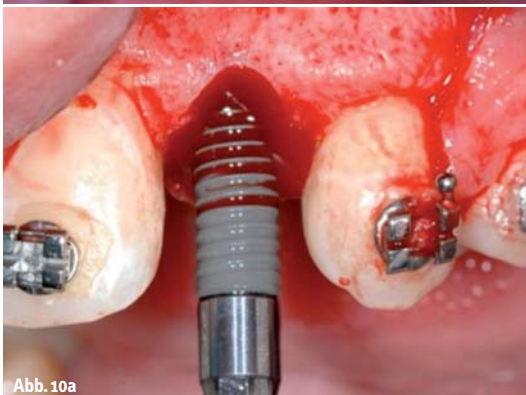

Abb. 10a

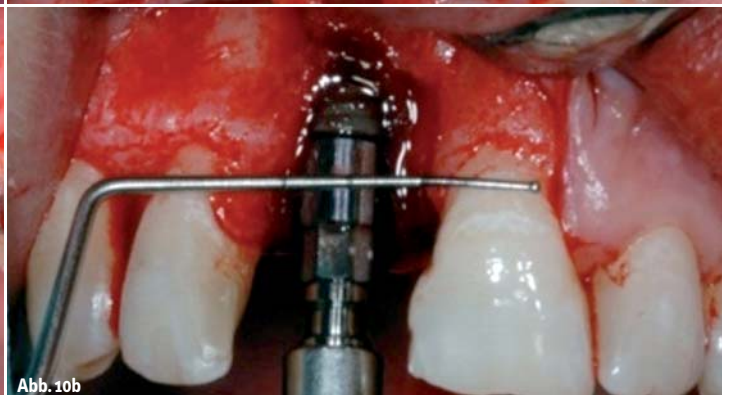
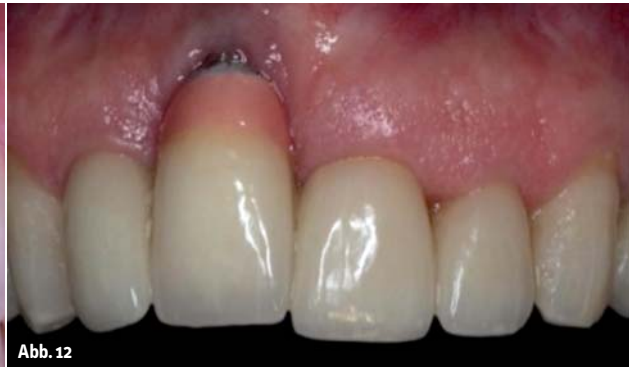
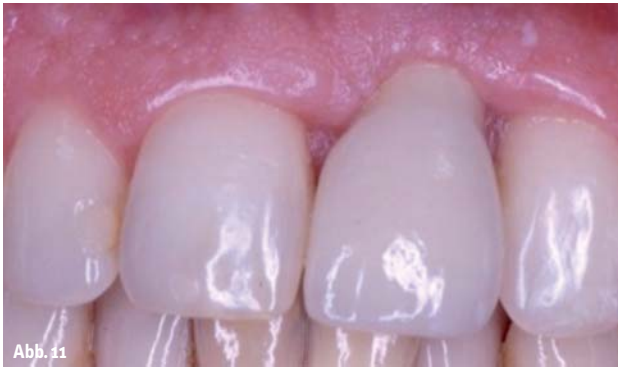Abb. 10b



Ausreichend Platz für das Implantat
Der Kieferorthopäde muss eine ausreichende Lücke für die Platzierung des geplanten Implantates schaffen, sowohl im koronalen als auch apikalen Bereich der zahnlosen Lücke (Abb. 6a bis d). Der Implantatdurchmesser hängt von der Implantatstärke und der prothetischen Plattform, welche für eine natürlich erscheinende Rekonstruktion erforderlich ist, ab.

Eine Studie (Esposito et al. 1993), die das Ergebnis eines Einzelzahnimplantats drei Jahre nach dessen Insertion untersuchte, kam zu dem Schluss, dass marginaler Knochenverlust an den Nachbarzähnen in Zusammenhang mit dem Abstand zwischen Nachbarzahn und Implantatkörper steht. War dieser Abstand geringer als 1 mm, gingen durchschnittlich 2,2 mm marginalen Knochens verloren. Betrug der Abstand im Vergleich dazu 1,1 mm, lag der Knochenverlust zwischen 1 und 2 mm. Daher wurde empfohlen, stets möglichst 1,5 mm Knochen auf jeder Seite zwischen dem Implantatkörper und den Nachbarzähnen einzuhalten. Ein klassisches Implantat von 4 mm benötigt einen Platz von 7 mm (Abb. 5).

Zeitpunkt der Implantatplatzierung entsprechend der KFO-Behandlung

Der Kieferorthopäde muss dem restaurativen Zahnarzt angeben, zu welchem Zeitpunkt in Bezug auf die kieferorthopädische Therapie das Implantat am besten platziert werden soll. Manche Kieferorthopäden bevorzugen es, mit der Platzierung des Implantats bis nach der KFO-Behandlung zu warten. Ein aktuellerer Ansatz sieht vor, die Implantate während der kieferorthopädischen Behandlung zu setzen und diese als Verankerung zu nutzen. Dies kann jedoch nur bei korrekter Teamwork-

handlungsplanung und mit einem Set-up umgesetzt werden, um eine harmonische Implantatposition in Bezug auf die finale Zahnposition nach erfolgter Behandlung zu realisieren (Abb. 8).

Es wird empfohlen, zunächst implantatgestützte provisorische Kronen zu platzieren und mit dem Einbringen der finalen Rekonstruktion so lange zu warten, bis die Zähne sich nach Entfernen der festsitzenden Apparatur gesetzt haben, um geringe interdentale Lücken oder Fehlstellungen der Rekonstruktion zu vermeiden.

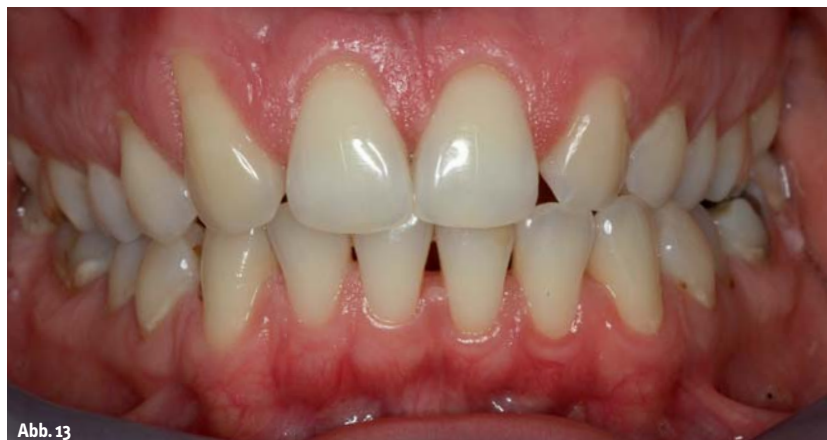Der Implantologe

Der Zahnmediziner, der das Implantat inseriert, ist für gewöhnlich ein Chirurg, ein Parodontologe, ein Prothetiker oder ein Allgemeinzahnarzt, in diesem Fall Implantologe genannt. Ein Implantologe ist kein Spezialist als solcher, und daher wird dieses Wort nur als ein Begriff für Zahnärzte verschiedener zahnmedizinischer Disziplinen verwendet, die mit dentalen Implantaten arbeiten. Er oder sie muss ein paar Dinge beachten, um das Implantat letztlich erfolgreich inserieren zu können.

Geeigneter Implantatdurchmesser mit der richtigen Plattform

Der Implantologe muss ein Implantat mit geeignetem Durchmesser und korrekter prothetischer Plattform platzieren. Bei der Platzierung von Implantaten bei Erwachsenen muss berücksichtigt werden, dass diese Patienten eine Lebenserwartung von 60 bis 70 Jahren nach erfolgter Insertion haben. Daher muss die Stärke eines Implantats als einer der kritischen Faktoren betrachtet werden. Für die Implantatindustrie stellt es eine große Herausforderung dar, ein Implantat mit einem schmalen Durchmesser bei ausreichender Stärke zu produzieren. Ein anderer Aspekt, der hierbei berücksichtigt werden muss, stellt die Stärke der Implantat-Abutment-Verbindung dar.

Eine aktuelle Studie (Leucert et al. 2012) hat gezeigt, dass die Stärke eines Metallabutments ungefähr zweimal so stark ist wie ein Keramikabutment. Heutzutage haben wir in diesem Zusammenhang eine weitere, dritte Option, nämlich titanbasierte Keramikabutments. Die Wahl des Materials stellt dabei immer einen Balanceakt zwischen ästhetischen Ansprüchen und der erforderlichen Stärke dar (Abb. 14a, b).



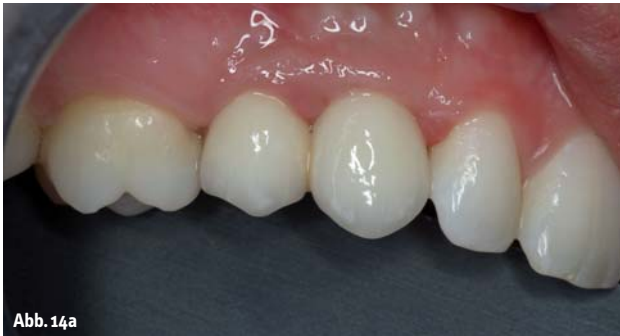

Abb. 14a

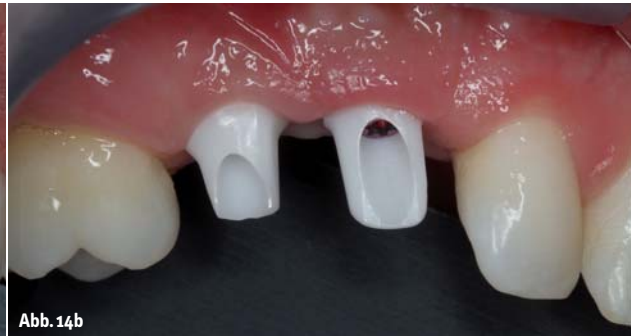

Abb. 14b

Dreidimensionale Position des Dentalimplantats

Der Implantologe sollte über ein umfangreiches Wissen hinsichtlich der Biologie von Weich- und Hartgewebe rund um Implantate und Zähne verfügen. Ästhetische Versäumnisse in der Implantologie hängen in den meisten Fällen mit der falschen dreidimensionalen Positionierung des Implantats oder der Resorption der bukkalen Knochenwand, gefolgt von Geweberezession, zusammen. Die Länge der klinischen Krone einer implantatgestützten Krone hängt von der vertikalen Position des Implantats ab. Wird das Implantat zu tief platziert, wird die klinische Krone länger als bei den Nachbarzähnen sein (Abb. 11). Und ist das Implantat wiederum zu flach inseriert, ist eine zu kurze klinische Krone das entsprechende Ergebnis. Hinsichtlich des Knochenniveaus ist die korrekte vertikale Position des Implantats 3 mm unterhalb des Gingivalrandes der jeweiligen Nachbarzähne (Abb. 10a, b). Werden die Implantate zu weit bukkal gesetzt, erhöht sich das Risiko einer bukkalen Knochenresorption (Abb. 9a, b). Und wird das Implantat zu weit oral gesetzt, kann das eine nicht zu reinigende Kronenüberlappung sein. Daher ist es sehr wichtig, innerhalb der angemessenen horizontalen Dimension von 1 bis 2 mm innerhalb der bukkalen Wölbung der Nachbarzähne zu bleiben. Implantate knochenorientiert und nicht prothetisch orientiert zu platzieren, stellt heutzutage keinen akzeptablen Ansatz dar. Während der kompletten Implantatbehandlung ist das Management von Weich- und Hartgewebe von äußerster Bedeutung (Abb. 4a bis d). Da die bukkale Knochenwand im Oberkiefer in der Regel sehr dünn ist, ist es für die meisten Patienten erforderlich, den Knochen im Rahmen einer Knochenaugmentation zu verdicken. Eine erfolgreiche Kno-

chenaugmentation kann eine Voraussetzung für ein festes Hart- und Weichgewebe sein. Sie stellt eine Grundlage für eine wie ein natürlicher Zahn erscheinende, implantatgestützte Einzelzahnkrone dar. In vielen Fällen bringt der Implantologe implantatgestützte provisorische Kronen ein, um diese zur Verankerung einzusetzen. Solche Kronen sollten immer verschraubt sein, da die kieferorthopädischen Kräfte sonst den Befestigungszement der zementierten provisorischen Kronen herunterbrechen würden. Übrigens, konventionelle Implantate können auch als kieferorthopädische Implantate für die Realisierung einer absoluten Verankerung genutzt werden. Und abschließend soll darauf hingewiesen sein, dass der Implantologe zusammen mit einem weiteren Teammitglied, nämlich dem Zahntechniker, in der Lage sein sollte, eine endgültige metallkeramische oder vollkeramische implantatgestützte Krone fertigen zu können, die dem Erscheinungsbild eines natürlichen Zahns entspricht.

Zusammenfassung

Auch wenn kein prothetischer Ersatz besser ist als ein natürlich intakter Zahn, für manche Patienten, insbesondere für Patienten mit einem sensiblen und empfindlichen Erscheinungsbild sowie relativ kleinen Zähnen, kann eine implantatgestützte Einzelzahnkrone eine angenehmere ästhetische Lösung darstellen als die Mesialisierung von Eckzähnen. Manche Kieferorthopäden betrachten Implantate als Übergangslösung, indem sie ein oder zwei Fälle mit ästhetisch ungenügenden Ergebnissen zeigen. Wertet man die Misserfolge ästhetischer Implantate aus, zeigt dies, dass diese immer in direktem Zusammenhang mit ungenügender Behandlun-

planung, falscher dreidimensionaler Positionierung der Implantate sowie einem unangemessenem Management von Hart- und Weichgewebe stehen. Kieferorthopäden, die zu viele dieser Misserfolge gesehen haben, sollten vielleicht in Erwägung ziehen, sich einen neuen Implantologen in ihr Team zu holen.

(Die im Artikel erwähnte Literatur kann unter angegebenem Autorenkontakt angefordert werden.)

Kurzvita



Dr. Kristín Heimisdóttir DDS
[Autoreninfo]



Prof. Dr. med. dent. Bjarni E. Pjetursson, DDS, MAS Perio, PhD
[Autoreninfo]

Adresse

Dr. Kristín Heimisdóttir
Haaleitisbraut 1
105 Reykjavik
Island
Tel.: +354 534 3221
Mobile: +354 865 3660
kristin@tennur.is



NACHRICHTEN

STATT NUR ZEITUNG LESEN!



KN KIEFERORTHOPÄDIE NACHRICHTEN
Die Zeitung von Kieferorthopäden für Kieferorthopäden | www.kn-aktuell.de
Nr. 11 | November 2015 | 13. Jahrgang | ISSN: 1612-2971 | PVS: 62133 | Einzelpreis 8,- €

„Verschiedene Aspekte essenziell“
Im Rahmen des AAO-Kongresses in San Francisco sprach Professor Dr. Thomas M. Koch über die Bedeutung der Kieferorthopädie für die Zahnärztinnen und Zahnärzte. Er betonte die Wichtigkeit der Kieferorthopädie als integralen Bestandteil der Zahnärztlichen Ausbildung und der klinischen Praxis.

Neue Maßstäbe für Ästhetik
Die Patienten mit dem Wunsch nach einer ästhetischen Zahnbehandlung sind heute zahlreicher denn je. Die Kieferorthopädie spielt dabei eine wichtige Rolle, um die Ästhetik der Zahnlücke zu verbessern und die Zahnstellung zu korrigieren.

Die private HKP
Die HKP (Hochleistungs-Kieferorthopädie) ist ein innovatives Verfahren zur Behandlung von Kieferorthopädiepatienten. Es ermöglicht eine präzise und individuelle Therapieplanung und die Herstellung von hochfesten und langlebigen Zahntechnikgeräten.

ASR - Routine in der Kieferorthopädie?
Die ASR (American Society of Retentionists) ist eine internationale Fachgesellschaft für die Herstellung von Zahntechnikgeräten. Sie setzt sich für die Weiterentwicklung der Zahntechnik und die Verbesserung der Patientenversorgung ein.

IOC in London
Die International Orthodontic Congress (IOC) ist ein wichtiges internationales Treffen für Kieferorthopäden. In London fand der 13. IOC statt, bei dem die neuesten Entwicklungen in der Kieferorthopädie diskutiert wurden.

Hybrid-Aligner-Therapie
Die Hybrid-Aligner-Therapie ist eine innovative Methode zur Zahnorthodontie. Sie kombiniert die Vorteile von Alignern und herkömmlichen Zahntechnikgeräten, um eine effiziente und ästhetische Zahnbehandlung zu ermöglichen.

Ormco
Besuchen Sie uns auf der **DKGFO Stand M01 + M05**
Unsere Messen-Highlights:
• Ortho-Management - ganz in Deutsch und Englisch
• International Health Service - IHS DKGFO 2015
• International Health Service - IHS DKGFO 2015
• In-Office - ganz nach den Wünschen der Patienten
Wir freuen uns auf Ihren Besuch!

Gentalline
Strüpligne
Die Gentalline Strüpligne ist ein innovatives Produkt zur Zahnreinigung und Zahnpflege. Es enthält natürliche Inhaltsstoffe, die die Zahnoberfläche reinigen und die Zahngesundheit fördern.

Fax an 0341 48474-290

www.kn-aktuell.de

Bestellung auch online möglich unter: www.oemus.com/abo



Die Zeitung von Kieferorthopäden für Kieferorthopäden

Ja, ich abonniere die **KN Kieferorthopädie Nachrichten** für 1 Jahr zum Vorteilspreis von €75,- (inkl. gesetzl. MwSt. und Versand). Das Abonnement verlängert sich automatisch um ein weiteres Jahr, wenn es nicht sechs Wochen vor Ablauf des Bezugszeitraums schriftlich gekündigt wird (Poststempel genügt).

Name

Vorname

Straße

PLZ/Ort

Telefon

Fax

E-Mail

Datum
Unterschrift

Widerrufsbelehrung:
Den Auftrag kann ich ohne Begründung innerhalb von 14 Tagen ab Bestellung bei der OEMUS MEDIA AG, Holbeinstraße 29, 04229 Leipzig schriftlich widerrufen. Rechtzeitige Absendung genügt.

Datum
Unterschrift

OEMUS MEDIA AG
Holbeinstraße 29, 04229 Leipzig
Tel.: 0341 48474-0, Fax: 0341 48474-290
E-Mail: grasse@oemus-media.de

