

Die Therapie der Periimplantitis – Konventionell oder mit Laserlicht?

Entzündungen des Implantatbettes, Rückgang von Knochen und Weichgewebe bis hin zum Implantatverlust – ein deutliches Zeichen für Periimplantitis. Mit chirurgischen Maßnahmen kann diesem Problem zu Leibe gerückt werden, doch auch der Einsatz von Lasern verspricht Hoffnung.

Dr. Georg Bach/Freiburg im Breisgau

■ Zwischen zehn und vierzehn Prozent aller künstlichen Zahnpfeiler in der Mundhöhle sind nach einem bis anderthalb Jahrzehnten Verweildauer im Munde von periimplantärem Stützgewebsverlust betroffen – so Professor Dr. Herbert Deppe, Ordinarius des Lehrstuhls für Zahnärztliche Chirurgie und Implantologie in München.

Stellt man einen Zusammenhang zwischen diesen Zahlen und denen der allein in der Bundesrepublik jährlich inkorporierten Implantate her, kann man leicht feststellen, dass sich mit dem Problem Periimplantitis ein ganz neues, sehr anspruchsvolles Betätigungsfeld für die Zahnmedizin auftut und es dringlich geboten ist, praxistaugliche und bewährte Therapiekonzepte zu entwickeln.

Ursachen der Periimplantitis

Eine Entzündung am bzw. um das Implantat herum, die unbehandelt letztendlich zum Verlust des künstlichen Zahnpfeilers führt, wird als Periimplantitis bezeichnet. Diese kann zwei Ursachen haben:

- infektiös-bakteriell (Definition durch Mombelli) oder
- funktionell, z.B. durch Überlastungsphänomene durch Missachtung eines ausgeglichenen Implantatlängen-/Kronenlängenverhältnisses (Definition durch Jasty).

Funktionell bedingte Periimplantitiden stellen in der Regel die Ausnahme dar. Hier sind vor allem die strenge Missachtung des Implantatkronen-/Implantatlängenverhältnisses oder falsche okklusale Belastungen zu nennen.

Den weitaus größten Anteil an periimplantären Entzündungen stellen jene bakteriell-infektiösen Ursprünge dar. Der vorliegende Beitrag soll über bewährte Laserverfahren, aber auch über neue Therapieansätze mit Laserlicht bei der Therapie der Periimplantitis berichten.

Das konventionelle Vorgehen zur Therapie der Periimplantitis

Übereinstimmend wird von nahezu allen Autoren, die sich mit dem Themenkomplex Periimplantitis beschäftigen, für die Therapie dieser Erkrankung ein vierphasiges Behandlungsschema gefordert, bestehend aus:

- Initialtherapie
- chirurgisch-resektive Phase
- augmentative-rekonstruktive Phase
- Recall-Phase.

Bezüglich der Erfolgsquoten dieser Maßnahmen gibt es unterschiedliche Wertungen. Schilli und Krekeler gehen davon aus, dass eine früh erkannte Periimplantitis ausgeheilt werden kann (PI-Symposium, FFZ Freiburg, 2005), wohingegen Schwarz (DGZI-Jahreskongress Düsseldorf, 2007) und Kocher (ITI Sektionstreffen Deutschland, Eltville-Rheinhartshausen, 2007) davon ausgehen, dass die beschriebenen Therapieansätze nur „aufschiebende Wirkung“ haben, letztendlich jedoch immer in den Verlust des künstlichen Zahnpfeilers münden. Deshalb, so Priv.-Doz. Schwarz, sei zu überlegen, bei Auftreten einer Periimplantitis sogar zu einem sehr frühen Zeitpunkt an eine Explantation zu denken.

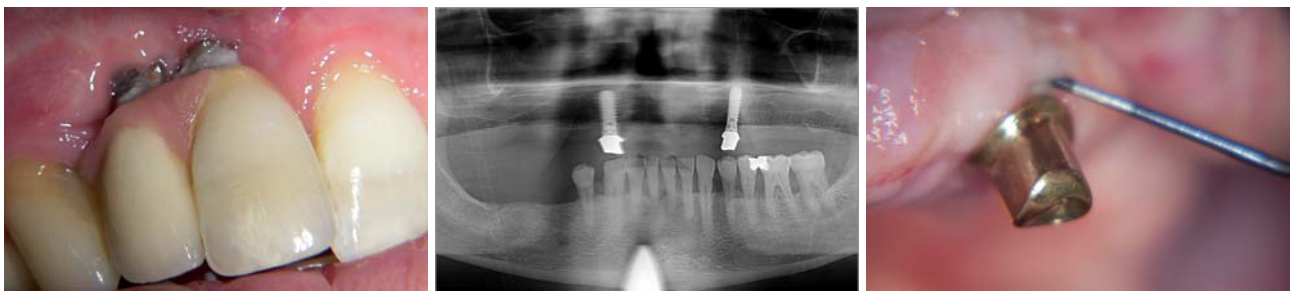


Abb. 1: Erste Manifestation einer Periimplantitis – Gingivamanschette versagt, es imponieren typische klassische Entzündungszeichen. – **Abb. 2 bis 15:** Fallbeispiel einer diodenlaserunterstützten Periimplantitistherapie von den ersten Schritten der chirurgischen Intervention bis zum 24-Monats-Recall. – **Abb. 2:** Panoramaschichtaufnahme – im Oberkiefer imponiert am Implantat Regio 23 ein zirkulärer Knochendefekt – das typische radiologische Phänomen der etablierten Periimplantitis. – **Abb. 3:** Hohe Sondierungstiefen zirkulär – ein klinisches Alarmzeichen.

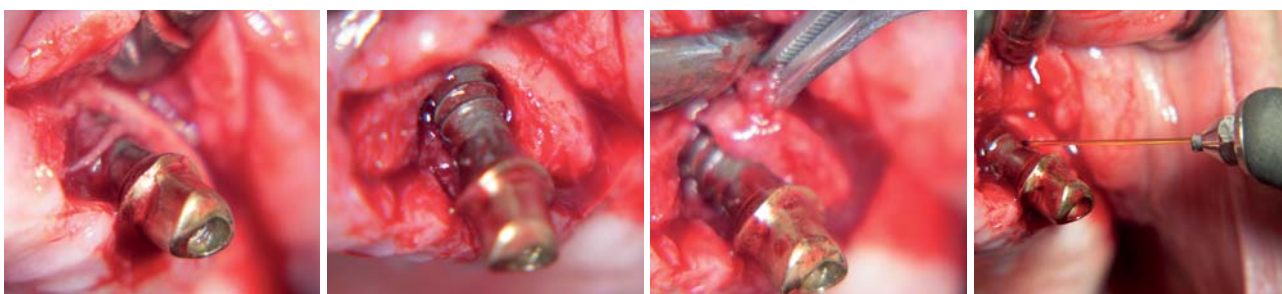


Abb. 4: Nach Mobilisation der Weichteile ist das Implantat von einem massiven Wall von Granulationsgewebe umgeben. – **Abb. 5:** Der zirkuläre knöcherne Defekt – in dieser Form nur bei der Periimplantitis anzutreffen. – **Abb. 6:** Unabdingbar für einen Erfolg der chirurgischen Intervention ist eine gründliche Entfernung des Granulationsgewebes. – **Abb. 7:** Diodenlaserlicht-Dekontamination: die gereinigte Oberfläche wird mittels monochromatischem Licht dekontaminiert (810 nm, cw mode, 1 Watt, 20 Sekunden).

Ferner sind zahlreiche Fragen, besonders was die Auswahl des Augmentationsmaterials in der chirurgisch-resektiven Phase betrifft, bis dato nicht eindeutig geklärt.

Befürwortende Stimmen für die Verwendung synthetischer Knochenersatzmaterialien oder jene tierischen Ursprungs und solche, die die Verwendung von „Eigenknochen“ bevorzugen, halten sich in etwa die Waage. Ein „einheitliches und komplettes Protokoll“, wie dies in der Implantologie etabliert und allgemein akzeptiert ist, liegt für die Periimplantitistherapie bis heute nicht vor. Zahlreiche Autoren berichten hingegen über eine Verbesserung der Prognose einer Periimplantitistherapie durch Integration zusätzlicher modularer Therapiebe-

standteile in das erwähnte vierphasige Behandlungsschema. Vor allem in der resektiv-chirurgischen, aber auch in der Recall-Phase wird vermehrt der Einsatz von Laserlicht beschrieben.

Neue Verfahren der Periimplantitistherapie mit Laserlichtapplikation

Grundsätzlich können zwei Arten von Laserlichtapplikation definiert werden:

- Laserlichtapplikation ohne morphologische Veränderungen der Implantatoberfläche und ohne ablativ Wirkung, die Dekontamination

ANZEIGE



PN NACHRICHTEN STATT NUR ZEITUNG LESEN!

Fax an 03 41/4 84 74-2 90

www.pn-aktuell.de

ZT Die Zeitung für Parodontologie, Implantologie und Prävention

Ja, ich möchte das kostenlose Probeabo beziehen. Bitte liefern Sie mir die nächste Ausgabe frei Haus. Soweit Sie bis 14 Tage nach Erhalt der kostenfreien Ausgabe keine schriftliche Abbestellung von mir erhalten, möchte ich die PN Parodontologie Nachrichten im Jahresabonnement zum Preis von 40,00€/Jahr beziehen (inkl. gesetzl. MwSt. und Versand). Das Abonnement verlängert sich automatisch um ein weiteres Jahr, wenn es nicht sechs Wochen vor Ablauf des Bezugszeitraumes schriftlich gekündigt wird (Poststempel genügt).

Name

Vorname

Straße

PLZ/Ort

Telefon

Fax

E-Mail

Datum

Unterschrift

Widerrufsbelehrung: Den Auftrag kann ich ohne Begründung innerhalb von 14 Tagen ab Bestellung bei der OEMUS MEDIA AG, Holbeinstraße 29, 04229 Leipzig schriftlich widerrufen. Rechtzeitige Absendung genügt.

Datum

Unterschrift



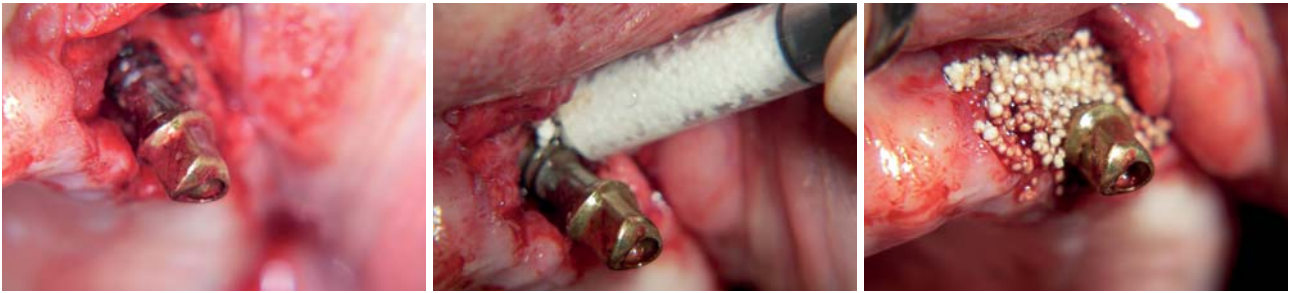

Abb. 8: Das dekontaminierte Implantat. – **Abb. 9:** Augmentation mit einem synthetischen Knochenersatzmaterial. – **Abb. 10:** Zustand nach Applikation des KEM im Überschuss.

– Laserlichtapplikation mit abtragender Wirkung: ablatives Vorgehen (ggf. mit Dekontamination)

Die Befürworter der ablativen Verfahren argumentieren, dass sie „zwei Fliegen mit einer Klappe schlagen würden“, indem sie die Implantatoberfläche von Verschmutzungen reinigen, diese glätten und evtl. zusätzlich noch eine Keimabtötung vornehmen würden.

Dem halten die Befürworter der reinen Dekontamination die Gefahr des Erzielens unerwünschter Effekte auf der Implantatoberfläche, die eine erneute Knochenanlagerung erschweren oder gar verhindern würde, und die hervorragenden Langzeitergebnisse mit der reinen Dekontamination, entgegen.

Sie akzeptieren in diesem Zusammenhang auch, dass bei ihrer nicht ablativen Form der Periimplantitis-Lasertherapie die Implantatoberflächen mit geeigneten Handinstrumenten vor der Laserlichtapplikation gereinigt werden müssen.

Dekontamination mittels Diodenlaser

Der Begriff der Dekontamination wurde 1994/95 von der Freiburger Laser-Arbeitsgruppe Bach/Krekeler und Mall geprägt. Sie führten den bis dato unbekanntes Diodenlaser in die Zahnheilkunde ein. Bei der Dekontamination wird das Laserlicht (810 nm) mit einer möglichst großen (i.d.R. 600 µm) Faser unter Kontakt und ständiger Bewegung auf die Implantatoberfläche appliziert. Die Freiburger Autoren gaben hierbei eine Maximalleistung von 1W und einem Zeitraum von maximal 20 Sekunden Laserlichtapplikation an. Sollte am selben Implantat ein Bedarf an weiterer Laserlichtapplikation bestehen, so ist eine Pause von 30 Sekunden einzulegen. Im klinischen Einsatz hat sich die Zeitspanne von 20 Sekunden als überaus ausreichend erwiesen. Bietet ein Implantat eine vom Knochen entblößte Oberfläche, die mehr als 20 Sekunden Applikation bedarf, ist die Prognose dieses künstlichen Zahn-

pfeilers als infaust einzustufen und eine Periimplantitis-therapie als fragwürdig bis experimentell einzustufen.

Ausdrücklich warnen Bach/Krekeler und Mall vor einer Überschreitung der Zeit-Zeit-Werte, die unweigerlich zu einer Erhitzung des Implantates und des periimplantären Knochens und damit zur Destruktion führen würde. Die von diesen Autoren angegebenen Parameter (1,0W/20 Sek. max. Applikationsdauer) sind von anderen Autoren (Sennhenn-Kirchner et al./Moritz et al.) eindrucksvoll bestätigt bzw. von Geräteanbietern/-herstellern des florierenden Diodenlaser-Marktes übernommen worden.

Romanos et al. beschrieben die Möglichkeit, mit Nd:YAG-Lasern ohne Änderung der Oberfläche arbeiten zu können. Langzeit- und klinische Ergebnisse liegen hier allerdings noch nicht vor. Hingegen die bereits erwähnte Diodenlaserarbeitsgruppe aus Freiburg im Breisgau vermachte im Jahre 2005 eine Zehn-Jahres-Studie vorzulegen, die eine Senkung der Rezidivquote von einstmalig 30% (ohne Laser) auf nunmehr 11% (mit Diodenlaser) belegte. Diese Autoren forderten die Integration der Diodenlaser-Dekontamination in bewährte Schemata der Periimplantitistherapie als Standardverfahren.

Dekontamination mittels CO₂-Laser

Ebenfalls klinische Langzeiterfahrung in der Laser-Periimplantitistherapie konnten mit einer weiteren Wellenlänge gewonnen werden: Die CO₂-(Gas-)Laser werden seit den aufsehenerregenden Arbeiten von Deppe, Horch und Kollegen (Universität München) in der Periimplantitistherapie eingesetzt.

Deppe war mit seinen Koautoren der Beweis gelungen, dass der bis dato in der Periimplantitistherapie kritisch betrachtete Gas-Laser hier sinnvoll eingesetzt werden kann und später – nach Abklingen der periimplantären Infektion – günstige Ausgangssituationen für eine Stützgewebsregeneration erzielt werden können. Deppe gibt

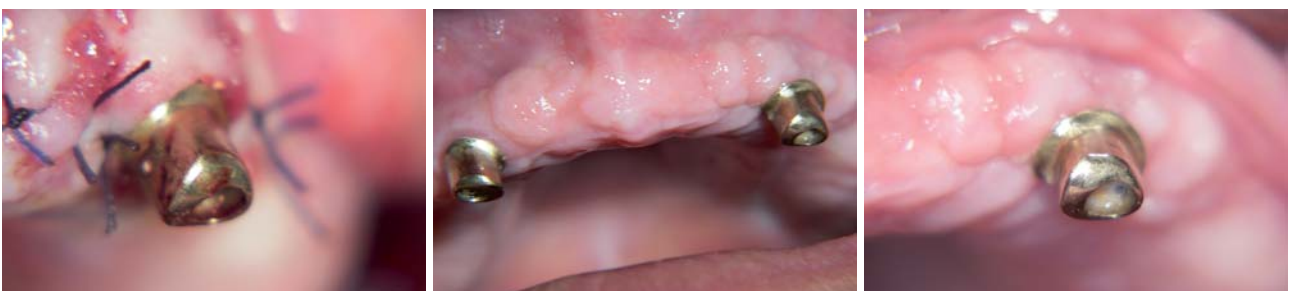
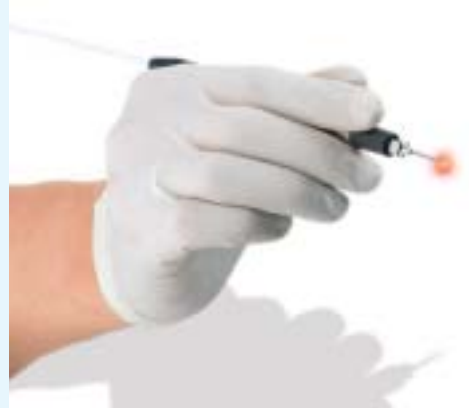
Abb. 11: Intraoraler Nahtverschluss nach Abschluss der Periimplantitistherapie. – **Abb. 12 und 13:** Drei-Monats-Kontrolle im OK total und in Regio 23.

Klein aber oho.

Das Extra Plus an Sicherheit:
re-sterilisierbare Faser



100
KaVo

Der KaVo GENTLEray 980.
Der sanfteste unter den Diodenlasern.

- Schmerzarme Chirurgie ohne Skalpell
- Effektive Dekontamination in Wurzelkanälen und Parodontaltaschen
- Deutlich verbesserte Situation post OP
- Sicherheit bei Risikopatienten

www.100-jahre-kavo.de



Simple. Logic. GENTLEray

KaVo. 100 Jahre Kompetenz in dentaler Innovation.



KaVo. Dental Excellence.

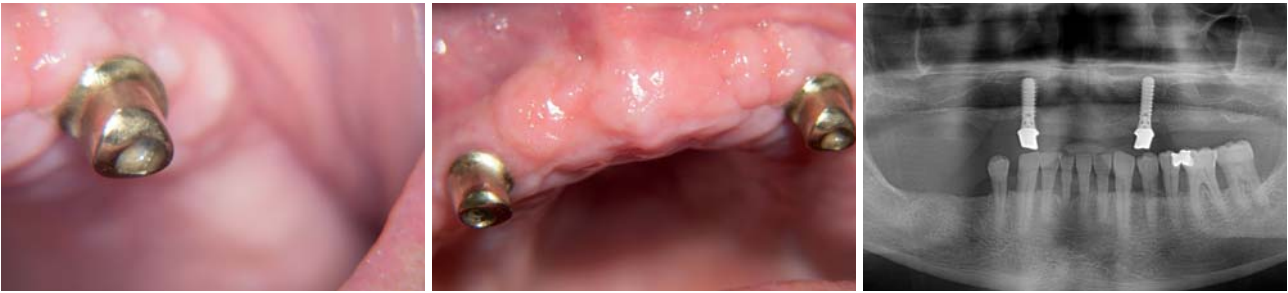

Abb. 14 und 15: Zwei-Jahres-Kontrolle im OK total und in Regio 23. – **Abb. 16:** Panoramaschichtaufnahme 24 Monate nach der chirurgisch-resektiven und augmentativen Phase aufgenommen – der zirkuläre Defekt in Regio 23 ist rekonstruiert.

hierbei die Verwendung des CO₂-Lasers im continuous-wave (cw)-Verfahren mit einer Leistung von 2,5 W über zehn Sekunden an. Er arbeitet hierbei mit einem Scanner; ggf. zusätzlich mit dem Einsatz eines Pulverstrahlgerätes und der postoperativen Applikation einer Membran. Auch hier liegt eine Fünf-Jahres-Studie vor (Deppe und Horch, 2005).

Verfahren mit ablativer Wirkung

Im Gegensatz zu der bereits beschriebenen Vorgehensweise der Laserlichtdekontamination kommt beim ablativen Laserlichtverfahren eine weitere Wellenlänge zum Einsatz: der Erbium:YAG-Laser. Einige Autoren geben auch den Er,Cr:YSGG für die ablativ Dekontamination als geeignet an (Henriot und Ritschel, LEC 2008). Die Er:YAG-Wellenlänge wird bereits seit vielen Jahren erfolgreich in der konservierenden Zahnheilkunde eingesetzt und ist sicherlich die einzig wissenschaftlich gesicherte, praxistaugliche Wellenlänge, mit der Zahnhartsubstanz im Sinne einer Präparation bearbeitet werden kann. Eng verbunden mit der Erbium:YAG-Wellenlänge sind die Namen Keller und Hibst. Diesen beiden Ulmer Forschern sind die wesentlichen wissenschaftlichen Studien zum Erbium:YAG-Laser zu verdanken. In den vergangenen Jahren wandten sie sich, nachdem sie den Bereich Zahnhartsubstanzbearbeitung vollständig erforscht hatten, weiteren Integrationen mit dem Erbium:YAG-Laser zu. So wurden auch Studien, diesen Laser in der Parodontitis- und Periimplantitistherapie einsetzen zu können, unternommen und hierfür sogar spezielle meißelförmige Laserlichtapplikatoren zur Verfügung gestellt.

Schmelzeisen und Bach bestätigten im Jahre 2001 die Eignung des Erbium:YAG-Lasers, Zahnstein und Konkreme von der Implantatoberfläche entfernen zu können, ohne dabei die Implantatoberfläche zu beschädigen. Allerdings muss hierbei im Non-Contact-Verfahren und in einem Bereich von 30-mJ-Puls und einem PRP von 10–30 ppt über max. 30 Sek. gearbeitet werden. Den Durchbruch als „Dekontaminationslaser“ schaffte der Er:YAG allerdings erst mit den Arbeiten von Schwarz und Sculean, die umfassend darlegen konnten, dass eine eindeutige Dekontaminationswirkung mit nachhaltigem Effekt ohne Beschädigung der Implantatoberfläche erzielt werden kann. Von diesen Autoren stammt auch der bis heute gültige „Höchstwert“ einer maximalen Energiedichte von 13,1 J/cm², der keinesfalls überschritten werden darf, da sonst thermische Schäden um das Implantat und solche am Implantat selbst zu befürchten sind. Bei Einhaltung der beschriebenen Parameter hinterlässt das solchermaßen applizierte Erbium:YAG-Laserlicht hingegen eine saubere, homogene, aber intakte Implantatoberfläche.

Zusammenfassung

Grundsätzlich gibt es zwei Möglichkeiten Laserlicht in eine Periimplantitisbehandlung einzusetzen: rein dekontaminierend, nicht ablativ: hier haben sich Diodenlaser mit einer Wellenlänge von 810 nm und CO₂-Gaslaser durchgesetzt. Für die Form der Diodenlaserlichtapplikation, die allerdings eine konventionelle Reinigung der Implantatoberfläche vor der Laserlichtapplikation voraussetzt, liegen auch gesicherte wissenschaftliche Daten und Langzeitstudien vor.

Ablativ, mit zusätzlich dekontaminierender Wirkung: Hier stehen der Erbium:YAG- und der Er,Cr:YSGG-Laser zur Verfügung. Diese vermögen Konkreme und Zahnstein von der Implantatoberfläche zu entfernen, ohne dessen ursprüngliche Morphologie zu verändern. Hierbei ist allerdings die Beachtung strenger, limitierender Parameter von Bedeutung. ■

■ KONTAKT

Dr. Georg Bach

Rathausgasse 36, 79098 Freiburg im Breisgau
E-Mail: doc.bach@t-online.de

ANZEIGE



Nose, Sinus & Implants

Neue interdisziplinäre Synergien zwischen Rhino- und Neurochirurgie sowie Implantologie

20./21. November 2009 | Berlin | Hotel Palace Berlin / Charité Berlin

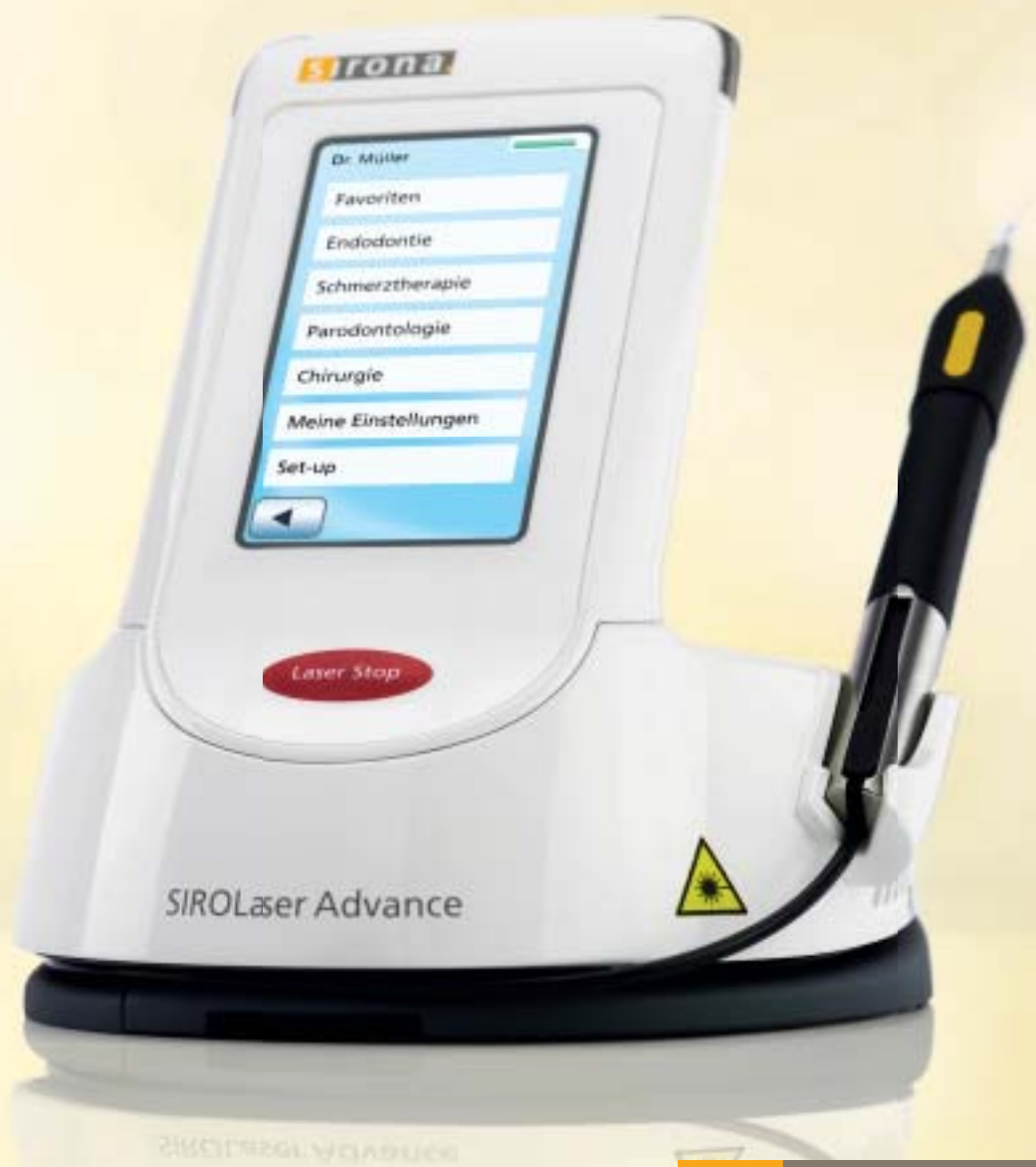Separates Programm für Zahnärzte und Ärzte • Interdisziplinäres Podium • Präparationskurse und Workshops

Nähere Informationen zum Programm erhalten Sie unter www.noseandsinus.info oder
Tel.: 03 41/4 84 74-3 08.

DIE NEUE DIMENSION DER LASERTHERAPIE

SIROLaser Advance. Intuition in ihrer schönsten Form.

Erleben Sie den SIROLaser Advance – moderne Zahnmedizin und zeitgemäße Patientenversorgung. Profitieren Sie von dem einzigartigen Konzept aus intuitiver Benutzernavigation, schnell anwendbaren voreingestellten Therapieprogrammen und individuellen Gestaltungsmöglichkeiten. **Es wird ein guter Tag. Mit Sirona.**



www.sirona.de

The Dental Company

sirona.