

# Die Pulpotomie in der Milchzahnendodontie

## Das Vorgehen, die Materialien und die besondere Rolle des Portland-Zements

Trotz großer Anstrengungen in der Prophylaxe führt die Karies zu einem weiterhin erheblichen Behandlungsaufwand bei Kindern. Die Milchzahnmorphologie, zum Beispiel eine geringe Schmelz-Dentin-Dicke, eine fehlende posteruptive Schmelzreifung, die höhere Schmelzporosität und schlechtere physikalisch-chemische Eigenschaften führen zu einer erhöhten Kariesanfälligkeit.<sup>7</sup> Die Folge davon sind Kariesläsionen, welche sehr häufig bis in die Pulpa reichen.

Dr. Hubertus van Waes, Dr. Richard Steffen/Zürich

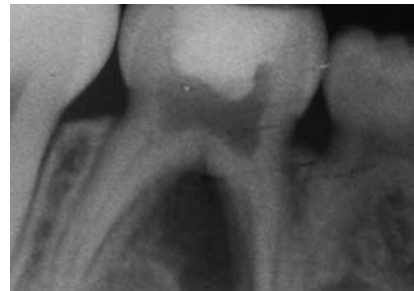■ Der Verlust von Kariesläsionen betroffener Milchzähne stellt für die betroffenen Kinder eine erhebliche Beeinträchtigung des Kauystems dar. Eine endodontische Behandlung dieser Zähne kann hier eine sinnvolle Alternative zu der Extraktion sein. Weitere endodontische Maßnahmen können zusätzlich noch durch Traumata notwendig werden. Während im Allgemeinen viele Behandlungsprinzipien von Erwachsenen auf die Kinderzahnmedizin übertragen werden können, unterscheidet sich die Milchzahnendodontie in einigen wesentlichen Punkten von der der bleibenden Dentition.<sup>23</sup>

### Die Milchzahnpulpa

In pulpanahen Arealen des Milchzahndentins finden sich Riesentubuli von bis zu 10 mm Durchmesser. Diese vergrößerte Eintrittspforte für Bakterien wird für eine rasche, oft irreversible Reaktion der Milchzahnpulpa auf Karies verantwortlich gemacht.<sup>11</sup> Die klassischen Abwehrreaktionen auf kariöse Prozesse, wie Reizdentinbildungen- und Mineralisationsänderungen des Dentins, sind bei der akuten Milchzahnkaries selten in der Lage, eine Pulpanekrose zu verhindern. Ausladende Pulparäume, dünne, gekrümmte Wurzeln und enge räumliche Beziehungen zu den Zahnsäckchen der nachfolgenden Zähne erschweren die dann notwendigen endodontischen Maßnahmen an den Milchmolaren. Eine weitere Besonderheit sind die akzessorischen pulpa-parodontalen Kanälchen am Boden der Pulpakammer, welche ermöglichen, dass sich Pulpaerkrankungen schnell auch in den Furkationsbereich hin ausbreiten. Das Alter der Patienten, respektive der Resorptionsgrad des zu behandelnden Zahnes, bestimmen über den Behandlungsweg und die Prognose eines kariösen Milchzahnes.<sup>7,23,24</sup>

### Diagnose

Es ist schwierig, aus einem klinischen Bild auf den pathologischen Zustand einer betroffenen Pulpa zu schließen. Die Beurteilung der Kariesausdehnung, der restlichen Dentinmenge, des Resorptionsgrades der Milchzahnwurzel und der Verlaufsgeschichte des betroffenen Zahnes erlauben uns jedoch häufig eine Entscheidung zu treffen, ob eine Pulpa behandelbar ist oder nicht.



**Abb. 1:** Röntgenbild einer intraradikulären Aufhellung bei devitaler Milchzahnpulpa.

Eine sorgfältige Beurteilung der Röntgenbilder und des Beschwerdebilds sind von großer Bedeutung. Hier muss zwischen induzierten und spontanen Beschwerden unterschieden werden. Durch Reize provozierte Schmerzen, welche nach Ende der Noxe sofort abklingen, sprechen für eine intakte Dentinsensitivität. Hier ist die Pulpa in den meisten Fällen vital und der Zustand reversibel. Anders, wenn spontane oder gar chronische Schmerzen auftreten. Dies steht in den meisten Fällen für einen ausgedehnten, irreversiblen Pulpaschaden. Ist gar eine Fistelbildung, eine deutlich erhöhte Beweglichkeit oder eine Abszessbildung vorhanden, ist das Entzündungsgeschehen in das knöchernen Bett des Zahnes vorgedrungen und dieser ist in den meisten Fällen mit endodontischen Mitteln nicht mehr therapierbar.<sup>7</sup>

Indirekte und direkte Pulpaüberkappungen, „Karies-Versiegelung“ und Pulpektomien/Wurzelfüllungen bei Milchzähnen sind mögliche Behandlungsmittel.<sup>8,11,21,22,23</sup> Die häufigste Therapieart bei Milchzahnkaries mit Pulpaeteiligung ist jedoch die Pulpotomie bzw. Pulpaamputation.

### Vorgehen

Die Behandlung mittels einer Pulpaamputation basiert auf der Überlegung, dass das radikuläre Pulpagewebe eines erkrankten Milchzahnes fähig ist, vital zu bleiben, nachdem das erkrankte Gewebe im Pulpakavum entfernt wurde. Das Ziel dieser Behandlung ist es, die Wurzelpulpa in einem entzündungsfreien, vitalen, inaktiven Zustand zu erhalten. Die Pulpa an der Amputationswunde muss dabei von einem reversiblen Entzündungsstadium in eine möglichst entzündungsfreie Form geführt werden. Entscheidend für eine gute Prognose dieser Behandlungsmethode ist hierbei, dass vor der Be-

## Varios 970 iPiezo Engine

### Multifunktions-Ultraschall Varios 970 mit LED

Die neue Technologie von NSK, iPiezo, gewährleistet eine stabile Leistungsabgabe durch automatische Anpassung an die optimale Vibrationsfrequenz in Abhängigkeit vom Belastungszustand. Die Leistung wird so fein geregelt, dass ein und dasselbe Handstück für Endodontie, Parodontologie und Zahnsteinentfernung verwendet werden kann. Eine breite Palette an Aufsätzen für jeden Anwendungsbereich steht zur Verfügung.



**LED**

*new*

Varios 970 Komplettsset  
bestehend aus

- Steuergerät
- Handstück
- Handstückkabel
- Fußschalter
- 3 Scaler-Aufsätze
- 2 Kühlmittelbehälter
- 3 Drehmomentschlüssel
- Steribox

**AKTIONSPREIS**  
**Varios 970**  
**ohne Licht**

~~2.150,- €\*~~  
**1.749,- €\***

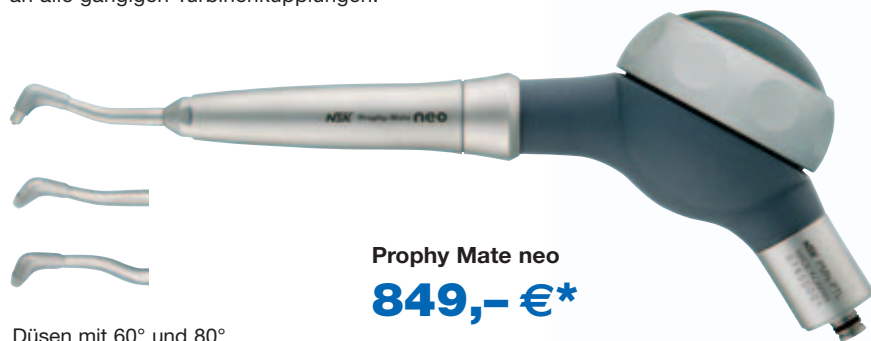**AKTIONSPREIS**  
**Varios 970**  
**mit LED**

~~2.450,- €\*~~  
**1.999,- €\***

## Prophy Mate neo

### Prophy Mate neo Pulverstrahler

Leichte, flexible Konstruktion. Das Prophy Mate Instrument ist um 360° drehbar. Die Handstück-Verbindung ist so konstruiert, dass sie auch bei starkem Luftdruck frei beweglich ist. Anschließbar an alle gängigen Turbinenkupplungen.



Prophy Mate neo  
**849,- €\***

Düsen mit 60° und 80°  
in dem Set enthalten



#### FLASH pearl Flaschen

Reinigungspulver auf Kalzium-Basis,  
kraftvolle Reinigung, schmelz-  
schonend, neutraler Geschmack.  
4 x 300 g Flaschen

**77,- €\***

**Sparen  
Sie  
77,- €\***

#### SPARPAKET

Beim Kauf eines  
Prophy Mate neo  
erhalten Sie  
4 x 300 g Flaschen  
FLASH pearl

**GRATIS**

handlung keinerlei pathologische Zeichen, wie Schwellungen, Fisteln, erhöhte Mobilität, Wurzelresorptionen, röntgenologische Aufhellungen oder exzessive Blutungen der eröffneten Pulpa auf eine Ausbreitung der Entzündung über die koronale Pulpa hinaus, hinweisen.<sup>7,8,11</sup> Das klinische Vorgehen bei einer Pulpaamputation sieht wie folgt aus: Nach der Lokalanästhesie wird der Zahn mit Kofferdam isoliert, Karies soll möglichst vollständig entfernt werden. Das Pulpdach muss vollständig mit einem rotierenden Instrument entfernt werden. Bei der Entfernung der Kronenpulpa hat die Vermeidung von Schäden an der Wurzelpulpa und dem Pulpakavum große Bedeutung. Werden Exkavatoren oder langsam laufende Rosenborer eingesetzt, wird die Restpulpa erheblich mechanisch belastet. Besser sind schnell laufende Diamantborer, idealerweise mit stumpfer Knopfspitze, um eine möglichst saubere und atraumatisch abgeschnittene Amputationsstelle zu erhalten.<sup>19</sup> Amputationen mittels Elektrokoagulation oder Laser haben den Nachteil, dass die Amputationswunde mit einer thermisch nekrotisierten Gewebsschicht bedeckt ist. Zudem ist eine überdurchschnittlich gute Mitarbeitsbereitschaft der Patienten notwendig.<sup>7,22,23</sup> Eine initiale Blutstillung erfolgt am besten mit einem sterilen, mit Kochsalzlösung getränktem Wattepellet mit wenig Druck auf die Amputationsstelle. Die Blutung sollte nach drei bis vier Minuten zum Stillstand gekommen sein, wobei die Entstehung eines Blutkoagulums zwischen Restpulpa und Amputationsmaterial unbedingt zu vermeiden ist.<sup>7,11,19</sup> Eine Amputation im gesunden Pulpagewebe blutet wenig. Erfolgt eine Blutstillung mit hämostatischen Materialien ( $H_2O_2$ , Natriumhypochlorit, Epinephrinwatte oder Eisensulfat) können durch diese pathologisch verlängerte Blutungen einer entzündlich veränderten Pulpa verschleiert werden, was wiederum die Behandlungsprognose deutlich verschlechtert. Zudem wurde bei  $H_2O_2$ - und auch bei

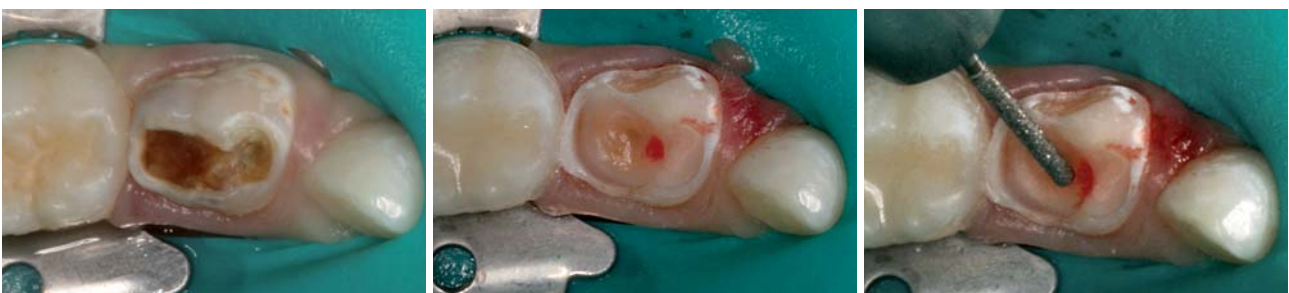konzentrierteren NaOCl-Lösungen ein erhebliches zytotoxisches Potenzial nachgewiesen, was ihre Verwendung hier fragwürdig erscheinen lässt.<sup>9</sup>

Die Versorgung einer amputierten Pulpawunde setzt sich aus mehreren therapeutischen Schritten zusammen. Nach der ersten Reinigung des Pulpakavums von Blut und Geweberesten mittels sanfter Spülung mit Wasser, besser Ringerlösung oder allenfalls stark verdünnter, desinfizierender NaOCl Lösung (# 1%), ist eine Versorgung der Pulpastümpfe mit einem Medikament erforderlich. Idealerweise besteht die Oberfläche der amputierten Wurzelpulpa aus einer nicht traumatisierten, intakten Gewebsoberfläche, welche frei von Fremdkeimen ist.<sup>14,18</sup>

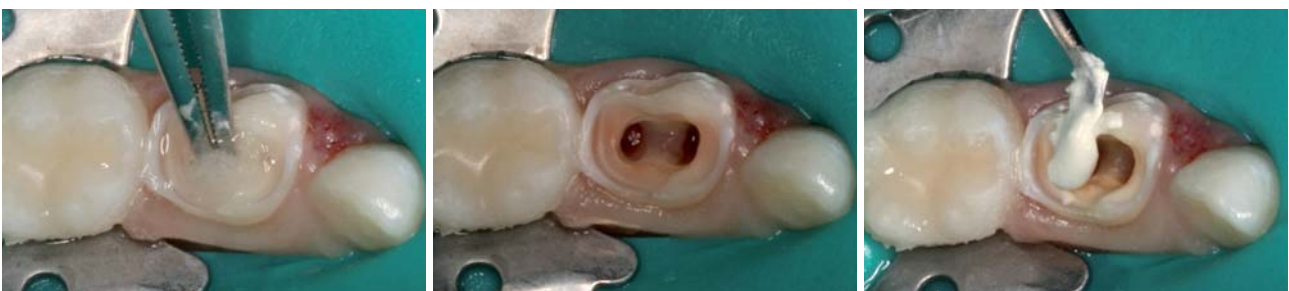Das ideale Überkappungsmaterial für eine Pulpotomie sollte in so geringem Maße bakterizid sein, dass nur Fremdkeime am Wachstum gehindert werden. Gleichzeitig aber sollte es für das amputierte Gewebe reaktionsneutral, besser noch heilungsfördernd sein.<sup>23</sup> Unter diesen Bedingungen regt ein Überkappungsmaterial die Restpulpa zu strukturiertem Wachstum des Odontoblastensaums an, wodurch Hartgewebsbrücken gebildet werden. Dies wird nur ermöglicht, wenn eine entzündungsfreie Neubesiedlung des Amputationsmaterials mit nicht pathologisch verändertem, gesunden und normal strukturierten Pulpagewebe gelingt. Es ist ein Vorteil, wenn das Überkappungsmaterial gleichzeitig einen bakteriendichten Verschluss über der Pulpaaamputationsstelle bilden kann.<sup>24</sup>

### Überkappungsmaterialien

Die im Folgenden aufgezählten Medikamente werden als Überkappungsmaterialien klinisch eingesetzt und sind in der Literatur beschrieben. Ihre Tauglichkeit als Überkappungsmaterial wird nach den oben genannten Kriterien beurteilt.



**Abb. 2:** Karies profunda an Zahn 74. – **Abb. 3:** Zustand nach Kariesexkavation. – **Abb. 4:** Pulpaamputation.



**Abb. 5:** Reinigung des Pulpakavums. – **Abb. 6:** Sicht auf das Pulpakavum mit Amputationsstellen der Wurzelpulpa. – **Abb. 7:** Portland-Zement wird in das Pulpakavum eingebracht.





# American Dental

## AKTUELLES UND SPEZIELLES AUS DER ZAHNHEILKUNDE **SPEZIAL**


### 31% mehr Fluorid durch ACP

## Einzige Prophy-Paste mit ACP

Enamel Pro® bildet ACP (Amorphes Calciumphosphat), wenn es mit Zähnen und Speichel des Patienten in Kontakt kommt. Dabei wird das ACP sofort in die Zahnschmelzoberfläche inkorporiert und bleibt dort auch nach dem Spülen.

### ACP-Formel – 31% mehr Fluorid

Studien beweisen, dass auf dem Zahnschmelz verfügbares ACP eine schädigende Abtragung verhindern kann, indem es die Remineralisierung der Zahnstruktur fördert. Enamel Pro® enthält denselben Fluoridanteil (1,23%) wie andere Pasten. Jedoch gibt die spezielle ACP-Technologie 31% mehr Fluorid in den Zahnschmelz ab.



### Glänzende Zahnschmelzoberfläche

Ebenso füllt ACP Risse in der Zahnschmelzoberfläche und liefert einen intensiven polierten Glanz für weißere und strahlendere Zähne.

### Die Vorteile im Überblick

- ACP (Amorphes Calciumphosphat) fördert die Remineralisierung des Zahnschmelzes
- Enamel Pro® liefert 31% mehr Fluorid
- ACP verhindert den Verlust von Zahnschmelz
- Intensiver, polierter Glanz
- Angenehm für Patienten: reinigt schnell, weniger Spritzer, einfach zu spülen, glatte Beschaffenheit
- Glutenfrei und erhältlich in mehreren Körnungen (fein, mittel, grob) mit folgenden Geschmacksrichtungen: Erdbeere, Minze, Kaugummi. In Minze (Körnung grob) auch ohne Fluorid erhältlich
- Packungseinheit: 200 Einwegbecher à 2 g

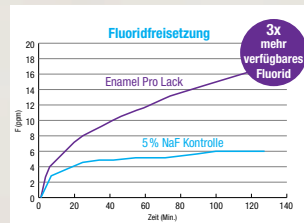
### Mehr Fluorid und höhere Fluoridaufnahme

## Wirksame Kariesprophylaxe

Enamel Pro® Varnish ist der einzige Fluoridlack zur ACP-Abgabe. Im Vergleich zu herkömmlichen Fluoridlacken liefert Enamel Pro® Lack 3 mal mehr Fluorid an alle Zahnflächen und bietet eine erhöhte Fluoridaufnahme in den Zahnschmelz.

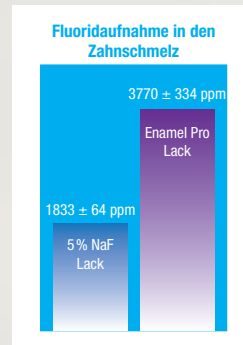
### Mehr verfügbares Fluorid

Alle Zahnflächen erhalten signifikant mehr Fluorid, insbesondere die schwer zu erreichenden proximalen, zervikalen und okklusalen Bereiche.



### Höhere Fluorid-aufnahme

Der Enamel Pro® Lack enthält die gleiche Menge an 5% Natriumfluorid wie andere Fluoridlacke. Jedoch erhöht die ACP-Technologie die Fluoridaufnahme in den Zahnschmelz um das Doppelte.



### Die Vorteile im Überblick

- Einziger Fluoridlack, der ACP abgibt
- Desensibilisiert Dentin: ACP wirkt gemeinsam mit Fluorid um Dentinhypermotilität zu verringern
- 5% NaF (Natriumfluorid)

Enamel Pro® Lack vermindert nachweislich die hydraulische Leitfähigkeit um 73%

- Zwei Geschmacksrichtungen: Erdbeer-Sahne und Kaugummi
- Effiziente Packungseinheit: 35 x 0,4 ml

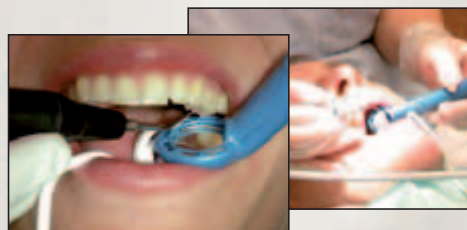
### Sauger und Spiegel in einem

## Selbstreinigender Mundspiegel

Endlich freie Sicht bei der Arbeit mit Geräten, die der Kühlung bedürfen – die Lösung bringt der neue Rotationsspiegel Rotomir.

Die Spiegelfläche des Rotationsspiegel wird durch die Wirkung des angeschlossenen Speichelsaugers mit einer Ge-

schwindigkeit von rund 12.000 U/Min. gedreht – die Folge: verunreinigtes Kühlwasser, Speichel, Zement- oder Dentinspäne sowie andere Partikel werden durch die Zentrifugalkraft vom Spiegel geschleudert, worauf der im Spiegelrand integrierte Saug-



ger diese unmittelbar entfernt. Damit wird doppelt gute Sicht gewährleistet: Der Spiegel ist jederzeit sauber und die Zahl der Instrumente im Mund wird reduziert, da Sauger und Spiegel zu einem einzigen Instrument verschmolzen sind. Darüber hinaus wirkt sich die An-

wendung schonend auf das Handgelenk aus und Zunge, Wange und Lippe des Patienten werden bequem abgehalten. Angenehm ist auch der niedrige Schallpegel und die Tatsache, dass der Rotationsspiegel an alle handelsüblichen Absaug-einrichtungen angeschlossen werden kann. Selbstverständlich können alle Teile leicht gereinigt und im Autoklaven sterilisiert werden.

### HERAUSGEBER

**AMERICAN**  
Dental Systems

Telefon 08106/300-300  
www.ADSystems.de

Analysenbericht			
Holcim 103, weisser Portlandzement, CEM I 52,5 N			
MWZ-Nr. 1458 / 21.11.08			
<b>Resultate der Schwermetalluntersuchung:</b>			
Element	Methode	Einheit	Holcim 103
Ag	ICP-MS	mg/kg	< 0.5
As	ICP-MS	mg/kg	6.5
Ba	ICP-MS	mg/kg	79
Be	ICP-MS	mg/kg	< 0.5
Cd	ICP-MS	mg/kg	0.33
Co	ICP-MS	mg/kg	0.9
Cr	ICP-MS	mg/kg	4.6
Cu	ICP-MS	mg/kg	4.2
Hg	DC-AAS	mg/kg	< 0.005
Mn	ICP-MS	mg/kg	36
Mo	ICP-MS	mg/kg	0.5
Ni	ICP-MS	mg/kg	59
Pb	ICP-MS	mg/kg	2.5
Sb	ICP-MS	mg/kg	< 1
Se	ICP-MS	mg/kg	< 1
Sn	ICP-MS	mg/kg	2.5
Tl	ICP-MS	mg/kg	0.05
V	ICP-MS	mg/kg	227
Zn	ICP-MS	mg/kg	11

Bemerkungen: < (BG) = unterhalb der Bestimmungsgrenze

Abb. 8: Schwermetallanalyse eines medizinischen Portland-Zements.

### Formokresol

Jahrzehntelang waren formokresolhaltige Lösungen oder Zemente die Materialien der Wahl. Sie erfüllten in der klinischen Anwendung viele der oben genannten Anforderungen. Heute wird empfohlen, aldehyd- (Glutaraldehyd) oder formokresolhaltige Präparate aufgrund ihrer mutagenen und kanzerogenen Eigenschaften nicht mehr bei Pulpotomien einzusetzen.<sup>5,6,14,16</sup>

### Eisen-III-Sulfat

Die Wirkung der meist 15,5%igen Eisensulfatlösung beruht auf einer Ausfällungsreaktion. Kommen Blut und Eisensulfat in Kontakt, setzt die Blutgerinnung ein und es bilden sich Blut/Eisensulfatkomplexe. Diese lagern sich in den Blutkapillaren ab und verschließen die Gefäße der Pulpa. Diese Metall-Blutgerinsel-Verbindungen werden ihrer Funktion nach Protein-Plugs genannt. Die Amputationsstelle wird nach einigen Minuten abgespült, um nach erfolgter Blutstillung eine möglichst dünne Blut/Eisensulfat-Schicht zwischen Überkapungsmaterial und Pulpa zu erhalten.<sup>8,14,16,22,23</sup>

### Zinkoxid-Eugenol-Zemente

Es wird häufig empfohlen, die Amputationswunde nach der Blutstillung mit einem ZnO-Eugenol-Zement zu überdecken. Untersuchungen zeigen bei solch überdeckten Pulpen klinische Erfolge mit Sekundärdentinbildungen und partiellem Dentinbridging. Es werden aber auch häufig Misserfolge mit chronischen Pulpentzündungen und hydrolytischen Auflösungserscheinungen beschrieben.<sup>7,14,16,22,23</sup> Es wird diskutiert, ob diese beim ZnO-Eugenol häufiger auftretenden Veränderungen durch das Eugenol verursacht werden.<sup>19</sup>

### Kalziumhydroxid

Mit CaOH<sub>2</sub> überkappte Zähne zeigen häufig unphysiologische Resorptionserscheinungen, vor allem wenn bereits Entzündungszellen in der Wurzelpulpa angesiedelt waren.<sup>12,23</sup> Die besten Ergebnisse lieferten

CaOH<sub>2</sub>-Amputationen bei strengster Indikationsstellung und der Reduktion auf Amputationen bei möglichst gesunden Pulpen.<sup>7,8,14,16</sup> CaOH<sub>2</sub> induziert im Idealfall die Bildung von Hartgewebsbrücken unter einer ätznekrotischen, verflüssigten Zwischenschicht.<sup>7</sup> Das darunter liegende Pulpagewebe zeigt jedoch häufig pathologische Veränderungen in den angrenzenden Zellschichten.<sup>18</sup>

### Kalziumhydroxid-Jodoform

Kalziumhydroxid-Jodoformpasten (z.B. Vitapex®) werden vor allem bei der Milchzahn-Pulpektomie als Wurzelfüllmaterial eingesetzt. Bei dieser Behandlung müssen die eingesetzten Materialien dem temporären Charakter der Milchzähne Rechnung tragen und gut resorbierbar sein. Es gibt keine Studien über den Einsatz von Kalziumhydroxid-Jodoformpasten bei Milchzahnpulpaamputationen. Als biokompatibles Wurzelfüllmaterial sind die Eigenschaften von Kalziumhydroxid-Jodoformpasten belegt, aufgrund seiner Resorbierbarkeit scheint aber ein stabiler bakteriendichter Verschluss der Amputationswunde mit diesem Material nicht gegeben.<sup>8</sup>

### Portland-Zement/MTA

Mineral-Trioxid-Aggregate (MTA) sind Portland-Zemente (PZ) mit einem Zusatz von Wismutoxid. Sie werden seit 1993 mit großem Erfolg in der Endodontie eingesetzt.<sup>12,13,15,17,21</sup> PZ-Pulver besteht aus Trikalziumsilikat, Trikalziumaluminat, Trikalziumoxid, Siliziumoxid und anderen Oxiden.<sup>13,15,20,24</sup> Bei den für die Zahnmedizin kommerziell angebotenen MTA-Produkten (ProRoot®, MTA-Angulus®) wird Wismuthoxid (BiO<sub>3</sub>) als Röntgenkontrastmittel zugesetzt.<sup>3,4</sup>

Unter Zusatz von Wasser entsteht aus dem Pulver ein kolloidales Gel, welches vor allem Kalziumhydroxid (CH) und Kalziumsilicathydrat (CSH) enthält. Dieses Gel verfestigt sich in ca. drei Stunden zu einer kristallinen Matrix mit CH-Einschlüssen. Portland-Zement/MTA zeigt neben seiner Eigenschaft im feuchten Milieu abzu härten, hervorragende biologische Eigenschaften.<sup>4,24</sup> Dabei werden in der Pulpa bei direktem Kontakt Mineralisationen angeregt und Hartgewebsbrückenbildung induziert. Frühe MTA/Portland-Zement-Materialien verursachten deutliche Verfärbungen der Zahnhartsubstanz, und wurden aus diesem Grund 2005 durch weißes MTA/Portland-Zement ersetzt.<sup>1,2,23</sup> Kommerzielle MTA-Materialien durchlaufen im Großen und Ganzen die gleichen Abbinde-mechanismen wie das Ausgangsmaterial Portland-Zement.<sup>4,10,20,24</sup> Die Farbstabilität, Rand- und Bakteriendichtigkeit und weitere chemische und physikalische Eigenschaften werden jedoch durch das Wismutoxid verändert oder gar verschlechtert.<sup>1,10,13</sup> Die biologischen Eigenschaften von reinem Portland-Zement und MTA unterscheiden sich nur wenig voneinander. Seit 1999 werden MTA-Materialien mit großem Erfolg auch in der Kinderzahnheilkunde als Medikament zur Deckung von Pulpaamputationswunden eingesetzt.<sup>13,14,17,21</sup> Aufgrund der hohen Preise sind MTA-Materialien nur bedingt für die Milchzahnendodontie einsetzbar, kann aber gut durch reinen Portland-

# 20 Jahre

meridol®

Technologie mit  
Aminfluorid/  
Zinnfluorid



ohne  
Alkohol

## Wirksamer Schutz vor Gingivitis

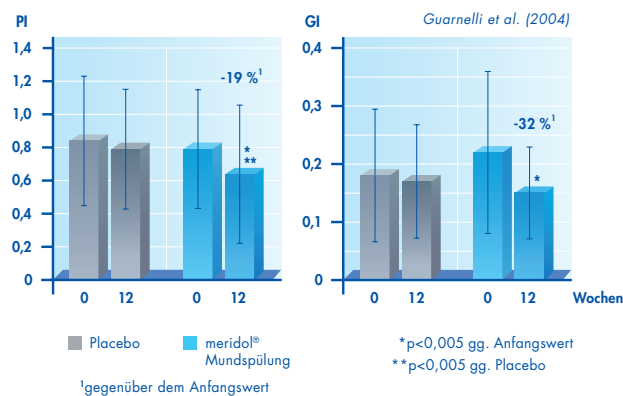
### meridol® Mundspülung

- mit der einzigartigen Wirkstoffkombination Aminfluorid/Zinnfluorid
- antibakteriell, schützt wirksam vor Zahnfleischentzündungen
- fördert eine gesunde Mundflora
- zur Langzeitanwendung geeignet
- ohne Alkohol

**meridol® Mundspülung** mit Aminfluorid/Zinnfluorid besitzt ausgeprägte plaque- und entzündungshemmende Eigenschaften. In Ergänzung zum täglichen Zähneputzen bekämpft meridol® Mundspülung Plaque-Bakterien und vermindert die bakterielle Vitalität. Dadurch wird das Bakterienwachstum gehemmt und eine gesunde Mundflora gefördert.

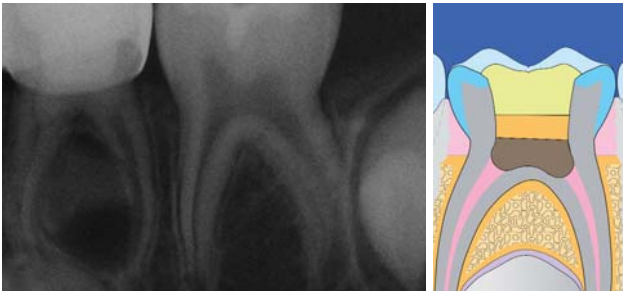
**meridol®**   
Balsam für Ihr Zahnfleisch

### Plaque- und Gingiva-Index nach Anwendung von meridol® Mundspülung



Die Anwendung von meridol® Mundspülung konnte die oberhalb des Zahnfleisches gelegene Plaque (PI) und den Entzündungsgrad (GI) deutlich reduzieren.





**Abb. 9:** Röntgensichtbare Portland-Zement und GIZ Einlagen. – **Abb. 10:** Schematische Darstellung einer Pulpaamputation mit Portland-Zement, GIZ und Composite-Adhäsivfüllung.

Zement ersetzt werden.<sup>13,20</sup> In seiner Abbindephase gibt Portland-Zement genau wie eine Kalziumhydroxidpaste Kalziumhydroxid-Ionen ab, dies aber nur während einiger weniger Stunden und in deutlich geringeren Mengen.<sup>4</sup> Durch die Aushärtung des PZ wird das Kalziumhydroxid in der kristallinen Zementmatrix eingeschlossen und zurück bleibt eine biokompatible Oberfläche, welche für anliegende vitale Pulpazellen Wachstum stimulierend wirkt.<sup>4,15,24</sup> Eine nekrotische Zwischenschicht zwischen Pulpa und Amputationsmaterial wie beim Kalziumhydroxid entsteht hier nicht. Die Grenzflächen der Pulpa bleiben entzündungsarm, vital und frei von Zellmutationen.

Wird reiner Portland-Zement für den Einsatz als Amputationsmaterial ausgewählt, sind die Wahl des richtigen Zementtyps (z.B. Weißzement CEM I 52,5N) sowie eine genaue Materialkontrolle (Schwermetallanalysen) Grundvoraussetzungen.<sup>25</sup> Bei der Verarbeitung des Zementpulvers können unter anderem mit Siebungen Materialien mit homogenen, genau definierten Korngrößen und damit optimierten Materialeigenschaften und möglichst kurzen Abbindezeiten geschaffen werden.<sup>20</sup> Eine Sterilisation des Zements sichert die Pulpa vor Infektionen durch möglicherweise kontaminiertes Material. Werden reine Portland-Zemente eingesetzt, ist die Röntgenopazität gerade noch ausreichend, um diesen in einem Einzelröntgenbild PZ vom Dentin unterscheiden zu können.<sup>3</sup> Ende 2009 werden die ersten reinen, für den Einsatz in der Zahnmedizin CE-zertifizierten Portland-Zemente auf dem Markt erwartet.<sup>26</sup>

#### Weitere Pulpa wundverbände

Vor allem in tierexperimentellen Studien wurde eine Reihe weiterer Methoden auf ihr Potenzial zur Hartgewebsbildung und Förderung der Wundheilung bei Pulpaamputationen erforscht. Überdeckungen der Pulpotomiewunden mit Adhäsivsystemen, Morphogenetic Proteins, Transforming Growth Factor, Trikalziumphosphat oder Schmelzmatrixproteinen (Emdogain,) stehen alle noch in einer experimentellen Phase der Entwicklung und die klinische Verwendbarkeit dieser Materialien muss im Moment zurückhaltend bewertet werden.<sup>23</sup> Erste Versuche mit regenerativen endodontischen Materialien (z.B. Triple Antibiotikapasten, 3Mix-MP) haben bei Milchzähnen stattgefunden.<sup>26</sup> Ob dieser regenerative Ansatz bei Milchzähnen über-

haupt sinnvoll ist oder ob beim Einsatz von Antibiotikapasten nur Infektionen unterdrückt werden, gilt es zu diskutieren.

### Endversorgung

Wichtig für den Erfolg einer endodontischen Behandlung eines Milchzahnes ist die anschließende definitive koronale Restauration. Ein bakteriendichter Verschluss der Pulpotomiestelle sowie eine genügende Stabilisierung des restaurierten Zahnes sind entscheidend für den Erfolg einer solchen Behandlung. Ein bakteriendichter Verschluss wird bei der Abdeckung einer Amputationswunde bereits mit Portland-Zement/MTA erreicht. Die Stabilität muss eine Versorgung mit einer Stahlkrone oder einer Füllung liefern. Nicht genügend Stabilität liefern provisorische Füllungsmaterialien. Amalgam- und Glasionomerezementfüllungen liefern ausreichende Ergebnisse. Adhäsivsysteme steigern die Stabilität solcher Restaurationen signifikant. Versorgungen mit konfektionierten Stahlkronen weisen die höchsten Erfolgsraten auf, werden aber zusehend durch die ästhetisch überlegenen Komposit-Adhäsivsysteme verdrängt.<sup>23</sup>

### Schlussfolgerungen

Pulpaamputationen bei Milchzähnen sind Behandlungen, bei denen viele sensible Faktoren beim Gelingen eine Rolle spielen. Neben einer genauen Indikationsstellung mittels Röntgenbild und Krankheitsverlauf sind die richtige Technik bei der Amputation und Blutstillung sowie die Wahl eines möglichst biologischen Deckungsmaterials von entscheidender Bedeutung. Mit dem Portland-Zement steht in der Kinderzahnmedizin eine billigere Alternative zu den kommerziellen MTA-Materialien zur Verfügung. Die biologischen, physikalischen und chemischen Eigenschaften sind denen der kommerziellen MTA-Materialien mindestens ebenbürtig und allen anderen bisher verwendeten Materialien weit überlegen. Reiner Portland-Zement ist nicht zytotoxisch und regt das Gewebe zu physiologischem Wachstum an. Zudem ermöglicht der geringe Preis einen sozial verträglichen flächendeckenden Einsatz in der Kinderzahnmedizin. Bei richtig gestellter Indikation, einer korrekt durchgeführten Pulpathapie mit Portland-Zement und einer folgenden lege artis Restauration kann davon ausgegangen werden, dass Pulpotomien im Milchgebiss eine gute Prognose aufweisen. ■

*Eine Literaturliste kann in der Redaktion angefordert werden.*

### ■ KONTAKT

#### Dr. Hubertus van Waes

Klinik Kieferorthopädie und Kinderzahnmedizin  
Plattenstr. 11, 8032 Zürich, Schweiz  
E-Mail: hubertus.vanwaes@zzmk.uzh.ch

# 1 + 1 = 3

## DER NEUE AIR-FLOW MASTER PIEZON – AIR-POLISHING SUB- UND SUPRAGINGIVAL PLUS SCALING VON DER PROPHYLAXE N° 1

Air-Polishing sub- und supra-gingival wie mit dem Air-Flow Master, Scaling wie mit dem Piezon Master 700 – macht drei Anwendungen mit dem neuen Air-Flow Master Piezon, der jüngsten Entwicklung des Erfinders der Original Methoden.

### PIEZON NO PAIN

Praktisch keine Schmerzen für den Patienten und maximale Schonung des oralen Epitheliums – grösster Patientenkomfort ist das überzeugende Plus der Original Methode Piezon, neuester Stand. Zudem punktet sie mit einzigartig glatten Zahnoberflächen. Alles zusammen ist das Ergebnis von linearen, parallel zum Zahn verlaufenden Schwingungen der Original EMS Swiss Instruments in harmonischer Abstimmung mit dem neuen Original Piezon Handstück LED.



> Original Piezon Handstück LED mit EMS Swiss Instrument PS

Sprichwörtliche Schweizer Präzision und intelligente i.Piezon Technologie bringt's!

### AIR-FLOW KILLS BIOFILM

Weg mit dem bösen Biofilm bis zum Taschenboden – mit diesem Argu-



ment punktet die Original Methode Air-Flow Perio. Subgingivales Reduzieren von Bakterien wirkt Zahnausfall (Parodontitis!) oder dem Verlust des Implantats (Periimplantitis!) entgegen. Gleichmässiges Verwirbeln des Pulver-Luft-Gemischs und des Wassers vermeidet Emphyseme – auch beim Überschreiten alter Grenzen in der Prophylaxe. Die Perio-Flow Düse kann's!

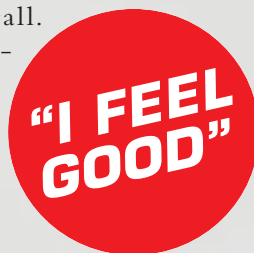Und wenn es um das klassische supra-gingivale Air-Polishing geht,



> Original Handstücke Air-Flow und Perio-Flow

zählt nach wie vor die unschlagbare Effektivität der Original Methode Air-Flow: Erfolgreiches und dabei schnelles, zuverlässiges sowie stress-freies Behandeln ohne Verletzung des Bindegewebes, keine Kratzer am Zahn. Sanftes Applizieren bio-kinetischer Energie macht's!

Mit dem Air-Flow Master Piezon geht die Rechnung auf – von der Diagnose über die Initialbehandlung bis zum Recall. Prophylaxepro-fis überzeugen sich am besten selbst.



Mehr Prophylaxe >  
[www.ems-swissquality.com](http://www.ems-swissquality.com)