

# Navigierte Osteoplastik und Implantation mit prothetischer Sofortversorgung

Im Bereich der implantologischen Rehabilitation von Patienten sind in den letzten Jahren enorme Fortschritte zu verzeichnen. Moderne computertomografische Diagnostik wird zunehmend in der dentalen Implantologie eingesetzt, um im Vorfeld der Behandlung eine exakte Analyse der anatomischen Strukturen vornehmen zu können.

Dr. Frank Spiegelberg/Frankfurt am Main, Dr. Michael Claar/Kassel

■ Die gewonnenen dreidimensionalen Daten können weiterhin für die Anfertigung von individuellen Bohrschablonen verwendet werden. Die hier vorgestellte klinische Kasuistik zeigt die dreidimensionale Planung mittels der SimPlant Software, die Verwendung einer Bohrschablone (SAFE Guide) zur genauen Positionierung der Implantate und die sofortige Inkorporation eines festsitzenden gaumenfreien Langzeitprovisoriums. Die implantologische Versorgung des anterioren Oberkiefers ist aufgrund verschiedener Parameter eine besondere Herausforderung. Ästhetische Aspekte sind in dieser Region von besonderer Bedeutung. Die Erhaltung bzw. Wiederherstellung der dentogingivalen Harmonie in Relation zu den Gesichtsproportionen ist dabei entscheidend. Bei Patienten mit defizitären Hart- und

Weichteilsituationen ist dies häufig nur mit einer exakten präimplantologischen Diagnostik und mit einem umfangreichen Gewebemanagement möglich. Die dreidimensionale Planung basierend auf computertomografischen Daten erlaubt eine genaue Operationsplanung. Die SimPlant Software ist dabei die Basis der Analyse. Es kann die vertikale und transversale Knochensituation evaluiert werden, wodurch der Operateur in der Lage ist, die optimale Implantatposition (Implantatangulation, Implantatlänge und -durchmesser) auszuwählen und im Vorfeld augmentative Maßnahmen in die Therapieplanung einzukalkulieren. Neben der Knochenquantität ist es auch möglich, Aussagen über die Knochenqualität zu treffen. Somit kann eine implantologische Sofortbelastung anhand valider Parameter ge-

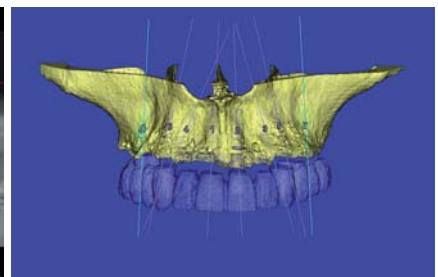
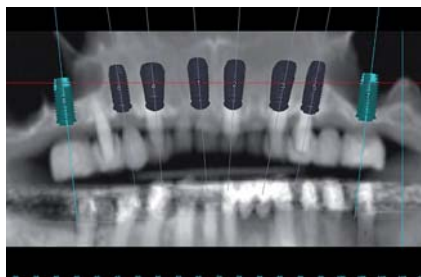
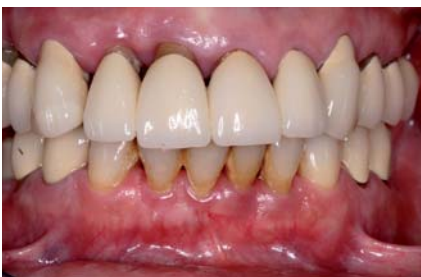

Abb. 1: Klinische Ausgangssituation. – Abb. 2: Planung der Implantation im Oberkiefer. – Abb. 3: Auswertung der CT-Daten mit der Planungssoftware.

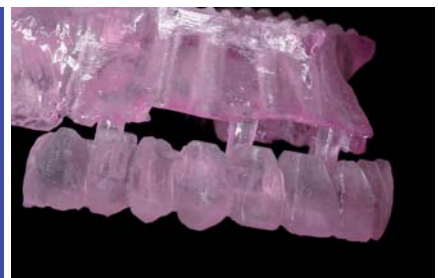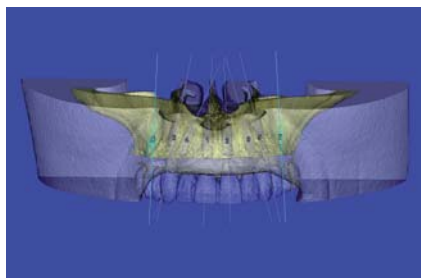

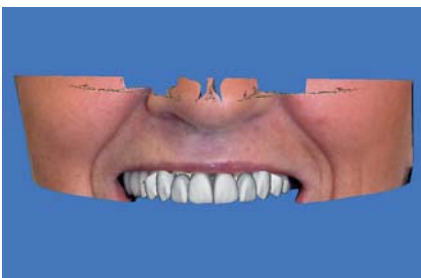
Abb. 4: Fotomapping. – Abb. 5: Weichteildarstellung des perioralen Gewebes in Relation zu den ossären Strukturen. – Abb. 6: Stereolithografisches Modell der Maxilla mit Kopie der Bariumsulfatschiene.

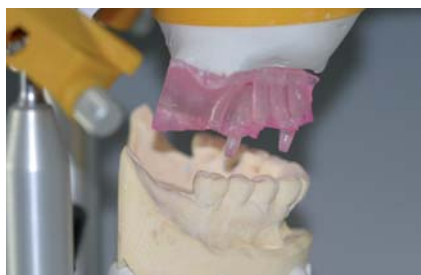
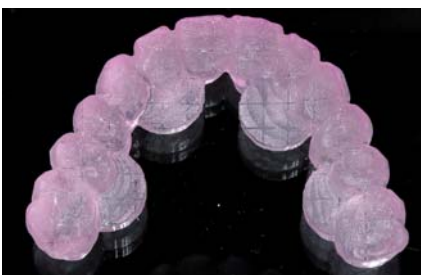
Abb. 7: Kopie der Bariumsulfatschiene. – Abb. 8: Einartikulation des stereolithografischen Oberkiefermodells. – Abb. 9: Insertion der Laboranaloge.

# ULTRADENT

**Premium-Qualität.**  
**Inspiration, Innovation und Perfektion.**

plant werden. Des Weiteren können stereolithografische Modelle hergestellt werden, um das vorhandene Knochenangebot für den Operateur zu visualisieren und ggf. eine Operationssimulation vorzunehmen.

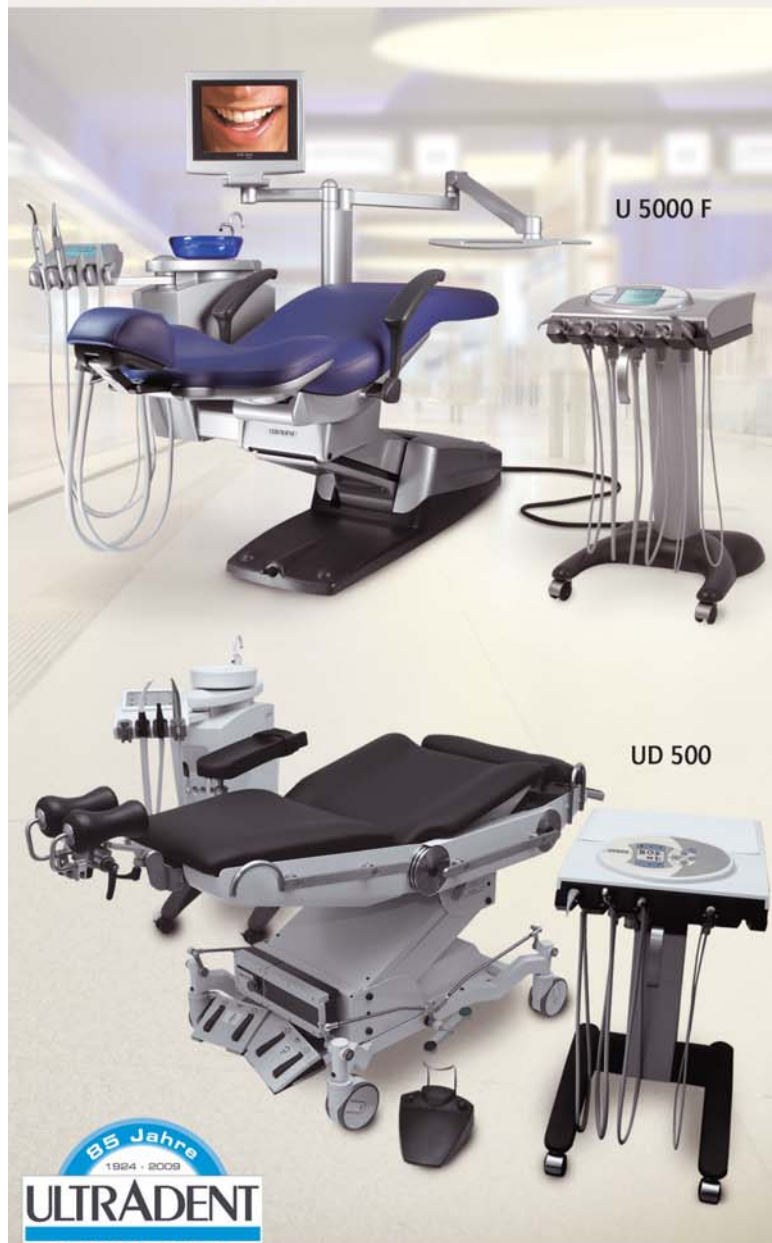Um die Operationsplanung genau umzusetzen, ist es sinnvoll eine Bohrschablone anzufertigen. Die sogenannte SAFE Guide Bohrschablone ermöglicht die Umsetzung der optimalen Implantatposition. Das präoperativ angefertigte Langzeitprovisorium wird dann unmittelbar nach dem Wundverschluss eingesetzt. Die dreidimensionale SimPlant-basierte Planung und Operation mit der Verwendung der SurgiGuide bietet sowohl für den Patienten als auch für den Operateur im Vergleich zum konventionellen Vorgehen einige entscheidende Vorteile. Durch genaue Analyse der dreidimensionalen Daten ist die iatrogene Verletzungsgefahr von Nachbarstrukturen (z. B. Perforationen im Bereich des Sinus maxillaris, Verletzungen des N. alveolaris inferior) extrem reduziert. Eine prothetisch optimale Implantatpositionierung kann realisiert werden, ggf. mit implantologischer Sofortbelastung.

## Falldarstellung

Eine 52-jährige Patientin ohne internistische Vorerkrankungen stellte sich im Rahmen unserer Implantat-sprechstunde vor. Es konnte eine aggressive Parodontitis marginalis profunda diagnostiziert werden, die bereits zu multiplen Zahnverlusten im Ober- und Unterkiefer geführt hatte. Die vorhandene Kronen- und Brückenversorgung war aufgrund der massiven parodontalen Erkrankung insuffizient. Die verbliebenen Zähne im anterioren Oberkiefer wiesen Lockerungsgrad 2–3 auf und waren somit nicht erhaltungswürdig.

Für die Patientin war, aufgrund ihrer privaten und beruflichen Situation, eine möglichst kurze Behandlungsphase zur dentalen Rehabilitation von besonderer Wichtigkeit. Es wurden gemeinsam mit der Patientin implantologische Therapieoptionen diskutiert. Letztendlich wurde die Therapieoption einer Extraktion des Restzahnbestandes im Oberkiefer und Sofortimplantation mit sofortiger Eingliederung eines festsitzenden Langzeitprovisoriums ausgewählt. In der Phase 1 erfolgte, im Sinne einer systematischen Parodontalbehandlung, die Eliminierung aller pathologischen Faktoren, um die parodontalpathogenen Keime weitgehend zu reduzieren, sowie die Eingliederung eines Langzeitprovisoriums. Im Anschluss daran wurde ein Dental CT mit einer Bariumsulfatschiene angefertigt. Mittels der SimPlant Software wurden die dreidimensionalen Datensätze ausgewertet. Die Knochenstruktur der Patientin und die bestehenden ossären Defekte konnten visualisiert werden.

Die SimPlant Software bietet die Möglichkeit des Foto-mapping. Es kann somit die periorale Weichteilsituation simuliert werden, was für die Wiederherstellung der dento-faszialen Harmonie von besonderer Wichtigkeit ist. Es eröffnet somit die Möglichkeit, die implantatgetragene Suprakonstruktion in Relation zum Lippenprofil zu simulieren. Die sogenannte „rosa Ästhetik“ ist ein ent-



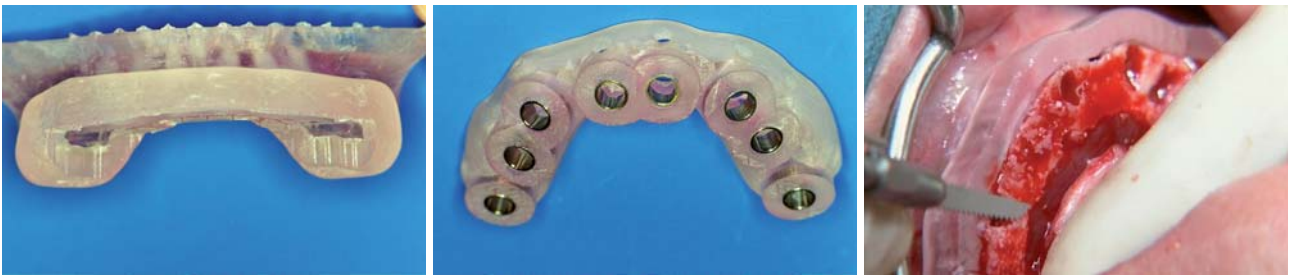**Die Behandlungsplätze von ULTRADENT realisieren Ihre individuellen Ansprüche.**

**Mit einer ULTRADENT-Steckverbindung können Sie ein Cart für zwei Räume nutzen.**

**Entdecken auch Sie First Class für Ihre Praxis! Mehr erfahren Sie bei Ihrem Dental-Fachhändler.**



**Abb. 10:** Laboranaloge in der SAFE SurgiGuide. – **Abb. 11:** Aufgeschraubte temporäre Implantatabutments. – **Abb. 12:** Laborgefertigtes Langzeitprovisorium.



**Abb. 13:** Reduktionsschablone zur Umsetzung der präoperativ definierten Ostektomie. – **Abb. 14:** SAFE Guide Bohrschablone. – **Abb. 15:** Reduktionsschablone in situ.

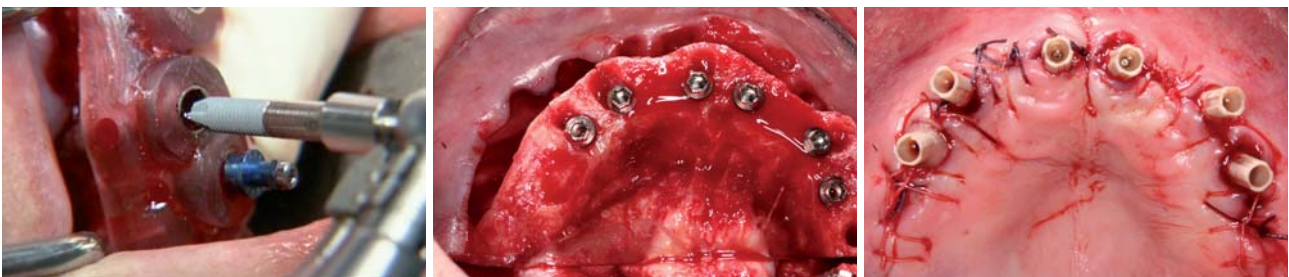
scheidendes ästhetisches Erfolgskriterium und kann mit diesem Planungsmodul präoperativ visualisiert werden. Aufgrund dieser Kenntnisse ist der Operateur in der Lage, die Notwendigkeit und das Ausmaß von augmentativen bzw. reduzierenden Maßnahmen abzuschätzen.

Anhand der CT-Daten wurde ein stereolithografisches Modell der Maxilla hergestellt und eine Kopie der Bariumsulfatschiene als Bisschablone angefertigt. Das stereolithografische Modell wurde einartikuliert, um die okklusalen Verhältnisse zu überprüfen und die prothetisch optimale Implantatposition zu definieren.

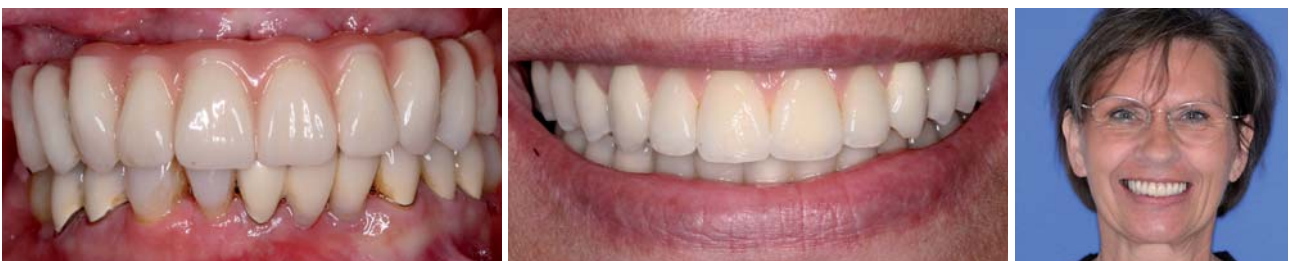Das SAFE System bietet dem Operateur die Möglichkeit, über eine Bohrschablone die gewünschte Implantatposition genau umzusetzen. SAFE steht dabei für „secure, accurate, flexible and ergonomic implant placement“. Mit diesem System ist es möglich, Informationen über Implantat-

angulation, Implantatdurchmesser und -länge über die Bohrschablone dem Operateur zu vermitteln. Eine präzise prothetische Planung ist dabei natürlich von immenser Wichtigkeit. So ist bei der präimplantologischen Planung, anhand der vorliegenden CT-Daten, neben der Implantatanzahl auch die korrekte prothetische Angulation und der Implantatdurchmesser – Implantatlänge von Bedeutung, da anhand dieser Informationen die entsprechende Bohrschablone mit den Bohrhülsen hergestellt wird.

Die Abbildungen 9 und 10 zeigen die Fixierung der Laboranaloge in die Bohrschablone (SurgiGuide). Danach erfolgen die Insertion der temporären Implantatabutments und die Herstellung des festsitzenden Langzeitprovisoriums durch das zahntechnische Labor. Dieses wird dann unmittelbar nach der Implantation inkorporiert (Konzept der implantologischen Sofortbelastung).



**Abb. 16:** Implantatinsertion mit der SAFE SurgiGuide. – **Abb. 17:** Insertion der Implantate. – **Abb. 18:** Temporäre Abutments in situ.



**Abb. 19:** Inkorporation des Langzeitprovisoriums unmittelbar nach Implantation. – **Abb. 20:** Lippenprofil beim Lächeln. – **Abb. 21:** Die zufriedene Patientin.

## Navigierte Osteoplastik

Da in diesem konkreten klinischen Fall eine modellierende Osteotomie anhand der SimPlant-basierten Planung angezeigt war, wurde eine sog. Reduktionsschablone angefertigt, um das Ausmaß der Ostektomie genau umzusetzen. Nach schonender Zahnentfernung mithilfe von Periotomen und Bildung eines Mukoperiostlappens, wurde zuerst die Reduktionsschablone im Mund der Patientin eingesetzt (Abb. 15).

Im Anschluss daran erfolgt die Fixierung der individuellen SAFE Bohrschablone mit Osteosyntheseschrauben. Somit sind sämtliche relevanten Implantatparameter (Position, Angulation, Durchmesser und Länge) definiert und die rotierende Implantatkavitätenpräparation schließt sich an. Die SAFE Bohrhülsen werden entsprechend der Implantatbohrer intraoperativ gewechselt. Somit ist eine exakte Umsetzung der präoperativen dreidimensionalen Planung gewährleistet.

Die Abbildung 17 zeigt die inserierten Implantate, die vestibulären Knochendefekte wurden mit autologem Knochen augmentiert. Im Anschluss werden die temporären Abutments eingeschraubt und das Operationsgebiet spannungsfrei vernäht (Abb. 18). Das präoperativ angefertigte Langzeitprovisorium wird in den Mund der Patientin eingesetzt.

## Zusammenfassung

Das hier beschriebene Vorgehen bietet die Möglichkeit, auch in komplexen Fällen eine Sofortbelastung umzusetzen. Die SimPlant Planungssoftware ermöglicht es, die anatomischen Gegebenheiten zu visualisieren und die ossären Strukturen hinsichtlich ihrer Qualität und Quantität exakt präoperativ zu visualisieren. Durch die Kombination der Planungssoftware mit der SAFE SurgiGuide ist eine prothetisch optimale Implantatinsertion und intraoperative Fehlerquellen deutlich minimiert. Eine Sofortimplantation bzw. Sofortversorgung und -belastung kann anhand von validen Daten diskutiert werden. Der – im Vergleich zum konventionellen Vorgehen – erhöhte planerische Aufwand wird durch die verkürzte Operationszeit und die intraoperative Risikominderung bei Weitem aufgehoben. Auch aus forensischen Überlegungen ist das SimPlant/SAFE System – insbesondere bei komplexen klinischen Fällen – für jeden Implantologen empfehlenswert. ■

*Lesen Sie mehr zur finalen Versorgung dieses Falls im Implantologie Journal 3/2010.*

## ■ KONTAKT

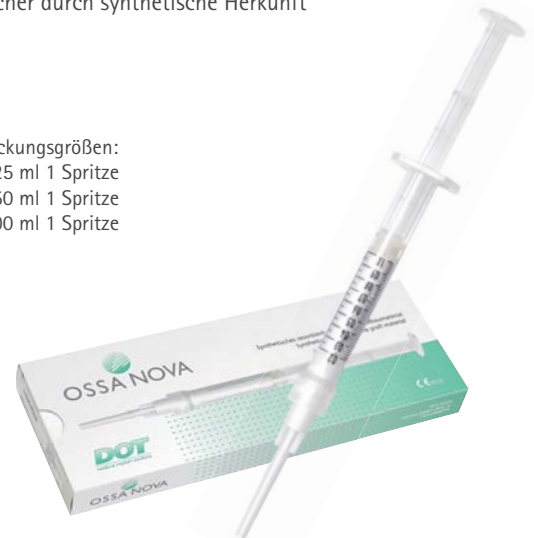**Dr. Frank Spiegelberg**  
 Fachzahnarzt für Oralchirurgie  
 Tätigkeitsschwerpunkt Implantologie (BDIZ)  
 Schillerstr. 26  
 60313 Frankfurt am Main

Einfach.  
 Sicher.  
 Schnell.

## OSSA NOVA Knochenaufbaumaterial

- Einfache und sichere Applikation durch Fertigspritze
- Pastöse Konsistenz für optimale Anpassung an Defekte
- Gute Kapillarwirkung zur Aufnahme von Flüssigkeiten
- Integration in den natürlichen Remodellingprozess des Knochens
- Komplikationslose Wundheilung
- Sicher durch synthetische Herkunft

Packungsgrößen:  
 0,25 ml 1 Spritze  
 0,50 ml 1 Spritze  
 1,00 ml 1 Spritze



DOT ist ein führender Anbieter innovativer Lösungen für dentale und orthopädische Implantate.

DOT GmbH  
 Charles-Darwin-Ring 1a  
 18059 Rostock  
 Tel.: +49(0)381- 4 03 35-0  
 Fax: +49(0)381- 4 03 35- 99  
 biomaterials@dot-coating.de  
 www.dot-coating.de

**DOT**  
 medical implant solutions