Dr. Mustafa Ayna, M.Sc., M.Sc.; Assoc. Prof. Dr. Aydin Gülses; Prof. Dr. Yahya Acil

Implantation mit Sofortbelastung im zahnlosen Unterkiefer

FACHBEITRAG Für den Zahnersatz im zahnlosen Unterkiefer eignet sich als Standardversorgung mit vier interforaminalen Implantaten das All-on-4®-Konzept, bei dem im Frontzahnbereich zwei aufrecht stehende und im Seitenzahnbereich zwei um 30 bis 45 Grad geneigte Implantate inseriert werden. Durch die Kippung können längere Implantate verwendet und hierdurch eine größere Primärstabilität erzielt werden. Man erreicht ohne zusätzlichen Knochenaufbau eine große prothetische Unterstützungsfläche, vermeidet lange Freienden und schont das Foramen mentale im Unterkiefer.

Das All-on-4-Konzept erlaubt die Versorgung mit einer festsitzenden oder herausnehmbaren Prothese mit bis zu zwölf Zähnen.[3,12] Die Implantation kann im zahnlosen Kiefer mit ausreichendem Knochenangebot nach 3-D-Planung und Anfertigung entsprechender Bohrschablonen minimalinvasiv erfolgen. Nach der Insertion werden die vier Implantate spätestens innerhalb der folgenden 24 Stunden mit einer festsitzenden, verschraubten, provisorischen Kunststoffversorgung des gesamten Zahnbogens belastet. Auf diese Weise entfällt eine Prothesenkarenz und eine den Patienten belastende Übergangsphase mit einer schlecht sitzenden, schleimhautgetragenen provisorischen Prothese.[18]

Im zahnlosen Unterkiefer wird nach der Bildung eines Mukoperiostlappens und Darstellung des N. alveolaris inferior die All-on-4-Führungsschablone (Malo-Schiene; Abb. 1) inseriert. Die posterioren Implantatinsertionsstellen werden mit einer Bohrersequenz in einem Winkel von 45 Grad mit Orientierung an der Malo-Schiene gebohrt und

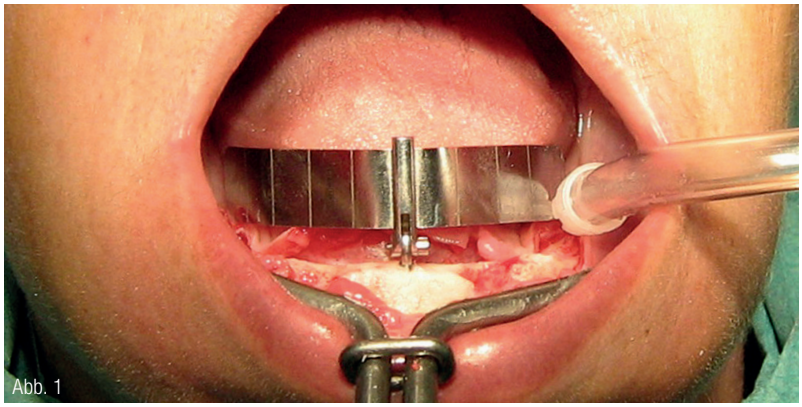
Abb. 1

NobelSpeedy®-Implantate 4,0 x 15 mm am Nerv vorbei so weit distal geneigt wie möglich inseriert (Abb. 2). Mit dem Bone Mill-Verfahren werden die distalen Knochenüberstände entfernt (Abb. 3), damit ein gewinkeltes 30 Grad Multi Unit-Abutment eingesetzt werden kann. Dieses Abutment stellt die Verbindung zwischen der geneigten Implantatachse und der prothetischen Okklusionsebene her. Durch die Ausrichtung der Einbringhilfe (Verlängerung am 30 Grad Multi Unit-Abutment) in die Okklusionsebene des Gegenkiefers wird dieses noch einmal erleichtert. Die Okklusionsebene ist deshalb so wichtig, damit später der Schraubentunnel nicht bukkal sichtbar und in die Okklusionsebene verlagert wird.

Anschließend werden die Implantatinsertionsstellen der beiden zentralen, aufrecht stehenden Implantate mithilfe der Malo-Schiene präpariert, zwei 4,0 x 13 mm Implantate inseriert (Abb. 4) und gerade Multi Unit-Ausgleichsabutments (Abb. 5) eingesetzt.

Abb. 1 (oben): All-on-4-Führungsschablone (Malo-Schiene). Abb. 2a bis c: Nach Darstellung des N. alveolaris inferior (links) wird mithilfe der Malo-Schiene das Implantatlager gebohrt (Mitte) und das Implantat inseriert (rechts).

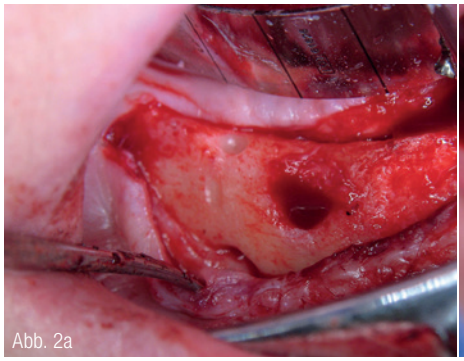
Abb. 2a

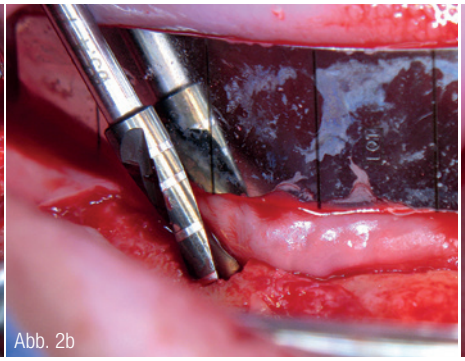
Abb. 2b

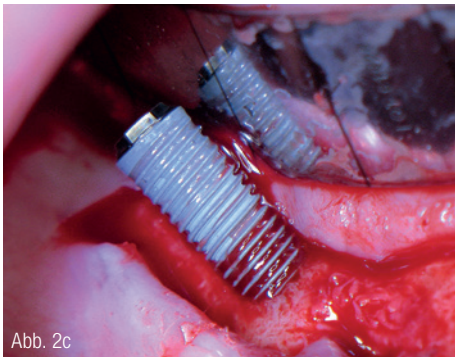
Abb. 2c

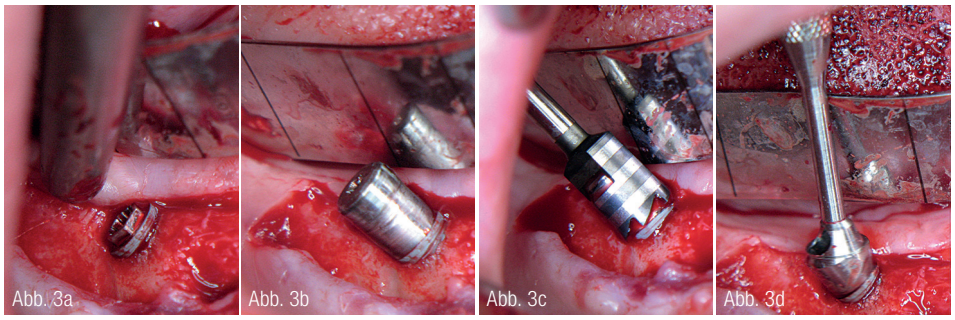

Abb. 3a bis d: Anwendung des Bone Mill-Verfahrens zur Entfernung der distalen Knochenüberstände.

Nach dem Wundverschluss werden provisorische Titanabutments auf die beiden vorderen Multi Units aufgesetzt (Abb. 6) und mit 15 N fest angezogen. Dabei dürfen die Titanabutments die Okklusion in der Zentrik nicht stören, ansonsten müssen sie gekürzt werden. Mit dem Pattern Resin™ wird die Prothese mit den Titanabutments fixiert und zur reponierbaren Bissnahme umfunktioniert. Zusätzlich wird die vertikale Bisshöhe mit einem Silikonbiss unterstützt. Die im Labor hergestellte verschraubbare Acrylbrücke als Provisorium wird auf den Abutments platziert und mit 15 N fest angezogen (Abb. 7).
Nach drei Monaten (Abb. 8) erfolgt die endgültige Versorgung beispielsweise mit einer Acrylbrücke auf einem CAD/CAM-hergestellten Metallgerüst oder einer Keramikbrücke (Abb. 9).

Eigene Erfahrungen

Im Rahmen einer prospektiven Studie wurden die Fünf-Jahres-Ergebnisse von 27 Patienten ausgewertet (Tab. 1, Seite 60), deren zahnlose Unterkiefer nach dem All-on-4-Konzept mit festsitzendem implantatgetragenen Zahnersatz im Unterkiefer versorgt worden waren. Der Gegenkiefer aller Studienteilnehmer wies entweder eine natürliche Bezahnung oder eine festsitzende Versorgung auf. Alle Patienten hatten vier NobelSpeedy®-Implantate (Nobel Biocare, Zürich) nach dem All-on-4®-Protokoll[15] erhalten. Gemäß den Herstellerempfehlungen waren mesial je zwei Implantate 4 x 13 mm in aufrechter Position und distal je zwei Implantate 4 x 15 mm – letztere mit bikortikaler Verankerung – mithilfe des Chirurgiegerätes Elcomed SA-310 (W&H, Laufen) inseriert worden. Die Implantate waren mindestens mit dem herstellerseits empfohlenen Drehmoment von 35 N eingesetzt und innerhalb 24 Stunden post operationem mit einer provisorischen Acrylsuprakonstruktion belastet worden.
Für die endgültige Versorgung hatten die Patienten nach ausführlicher Information frei zwischen einer Keramik- oder Acrylsuprakonstruktion wählen können; dies führte zur Einteilung in zwei Gruppen (Tab. 1).
Während der Gesamtbeobachtungsdauer von fünf Jahren fanden regelmäßige Nachuntersuchungen statt, in deren Verlauf unter standardisierten Bedingungen folgende Parameter erhoben wurden: Knochenresorption, Messungen der Beißkraft (Dental Prescale 50H Type R, Software FDP-8018E, Fuji Photo Film, Tokio), Beurteilungen der mundgesundheitsbezogenen Lebensqualität[19] mithilfe des Oral Health Impact Profile in der deutschen Kurzfassung OHIP-G 14[10] sowie parondontologischen Kenngrößen (Sondierungstiefe [PPD], Blutungen bei Sondierung [BOP] und Sulkusflüssigkeits-Flussrate [SFFR]).
Nach Herstellerangaben ist für eine ausreichende Primärstabilität der verwendeten Implantate ein Drehmoment von mindestens 35 Ncm bei der Insertion erforderlich; dieser untere Grenzwert wurde bei allen Implantaten deutlich überschritten. Bei den geneigten Implantaten in den Regionen 35 und 45 konnte ein statistisch signifikant höheres Drehmoment erzielt werden als bei geraden Implantaten der Regionen 32 und 42 ($p < 0{,}001$). Bei den geneigten Implantaten betrug das mittlere Drehmoment 68,9 ± 3,3 Ncm (Regio 35) bzw. 69,0 ± 3,0 Ncm (Regio 45), bei den geraden Implantaten dagegen 50,3 ± 4,0 Ncm (Regio 32) beziehungsweise 51,3 ± 4,0 Ncm (Regio 42). Mithilfe der Drehmomentkurven konnten nicht nur die für die Insertion aufgewendeten Kräfte, sondern indirekt auch intraindividuelle Unterschiede der regionalen Knochenqualität bildlich dargestellt werden.[10]
Innerhalb von fünf Jahren post implantationem kam es zu einer kontinuierlichen, aber geringfügigen Knochenresorption: Nach einem Jahr betrug der mittlere Knochenverlust 0,5 bis 0,9 mm, nach fünf Jahren 1,2 bis 1,3 mm. Es bestanden keine signifikanten Unterschiede zwischen den Patienten mit einer Acryl- oder einer Keramiksupra-

Abb. 4: Insertion der beiden zentralen, aufrecht stehenden Implantate mithilfe der Malo-Schiene. Abb. 5: Situation nach Befestigung eines Multi Unit-Ausgleichsabutments.





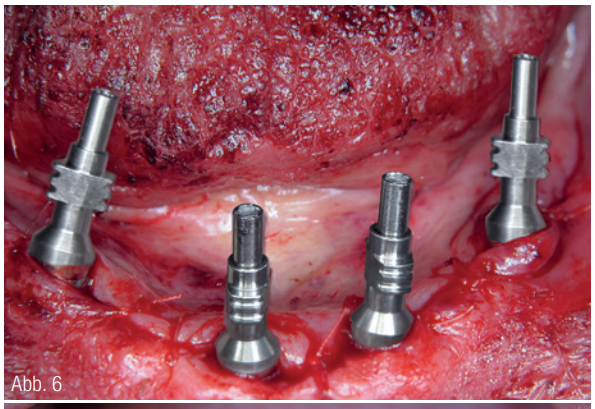
Abb. 6

Abb. 7

Abb. 8

Abb. 9a

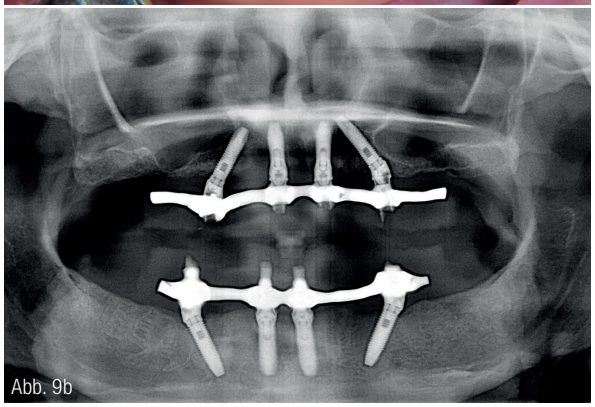
Abb. 9b

Abb. 6: Implantatabformabutments. Abb. 7: Fest eingesetzte provisorische Acrylbrücke. Abb. 8: Mundsituation nach drei Monaten. Abb. 9a und b: Definitive metallverstärkte Acrylbrücke mit 15 Ncm angezogen, mit OPG.

konstruktion. Bei den Untersuchungen der okklusalen Kräfte mithilfe drucksensitiver Folien zeigte sich, dass nahezu 70 Prozent der Beißkraft auf die Molaren und Prämolaren entfallen. Dies bedeutet, dass der Zahnersatz distal deutlich stärker belastet wird (Abb.11). Unmittelbar nach der Implantation war die Beißkraft nahezu doppelt so hoch wie vor der Implantation. Im weiteren Verlauf kam es zu einer weiteren, allerdings nicht mehr so deutlichen Erhöhung der Beißkraft. Bereits sofort nach der endgültigen Versorgung zeichneten sich hinsichtlich der Beißkraft Vorteile für die Träger von Keramiksuprakonstruktionen ab. Der Unterschied zwischen beiden Acrylsuprakonstruktionen hatte sich nach einjähriger Tragedauer vergrößert. Im weiteren Verlauf stieg die mittlere Beißkraft bei Keramiksuprakonstruktionen weiter leicht an, während sie bei Acrylsuprakonstruktionen etwas rückläufig war, sodass nach fünf Jahren zwischen beiden Prothesentypen ein statistisch signifikanter Unterschied bestand ($p = 0{,}014$; Tab. 2, Seite 60).

Hinsichtlich der parodontalen Parameter zeigten sich Nachteile für die Träger von Acrylsuprakonstruktionen. Die SSFR stieg hier ab dem dritten Jahr an und betrug z.B. in Regio 32/42 nach fünf Jahren 26,7 ± 4,1 im Vergleich zu 8,7 ± 3,7 bei den Keramiksuprakonstruktionen ($p < 0{,}001$). Auch PDD und BOP wiesen geringfügig bessere Werte auf. Für alle untersuchten parodontalen Parameter konnte keine Korrelation zur Knochenresorption nachgewiesen werden.

Die Beurteilung der mundgesundheitsbezogenen Lebensqualität erfolgte mithilfe des OHIP-G 14, bei dem 0 Punkte das beste und der Maximalwert von 56 Punkten das schlechteste Ergebnis bedeuten. Vor der Implantation war die Lebensqualität der Patienten mit durchschnittlich 31,2 ± 7,8 Punkten deutlich eingeschränkt. Sie hatte sich bereits unmittelbar nach der Implantation sehr deutlich auf 0,1 ± 0,3 Punkte verbessert ($p < 0{,}001$). In den Folgejahren kam es zu einem geringfügigen Anstieg, bis nach fünf Jahren im Mittel 3,1 ± 2,3 Punkte erreicht waren. Unterschiede zwischen beiden Suprakonstruktionsgruppen bestanden nicht.

Bei den Acrylsuprakonstruktionen zeigte sich eine deutlichere Anfälligkeit für Komplikationen. Es kam trotz einer sorgfältigen Zahnersatzplanung im Nachbeobachtungszeitraum zu vier Frakturen (27,6 Prozent) an Canini von Acrylbrücken. Bei allen Acrylversorgungen entstanden im Zeitverlauf Abrasionen, die allerdings im Beobachtungszeitraum weder funktionell noch ästhetisch relevant waren. Demgegenüber waren in der Gruppe der Patienten mit Keramiksuprakonstruktionen keine prothetischen Komplikationen erkennbar.

Diskussion

Die hier vorliegende, prospektive, vergleichende Fünf-Jahres-Studie belegt die Langzeiteignung des All-on-4-Konzepts für die Implantation mit Sofortbelastung bei zahnlosen Unterkiefern. Sie unterstützt damit die positiven Erfahrungen zahlreicher vorausgegangener Studien über kürzere Beobachtungsdauern (Übersicht in Literaturpunkt 17) sowie eine unlängst publizierte, prospektive Untersuchung über ebenfalls fünf Jahre.[13]

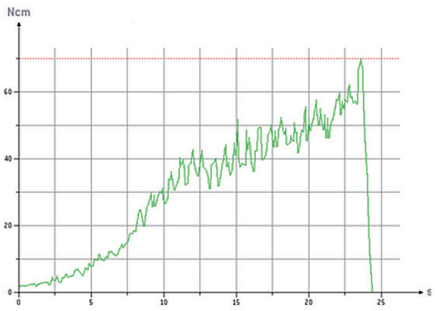

10a

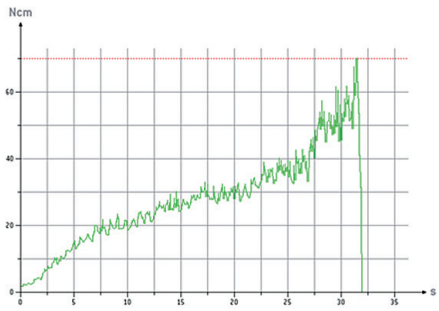

10b

Abb. 10a und b: Die Drehmomentkurve beim Eindrehen der Implantate zeigt in Regio 35 (Abb. 10a) größere Ausschläge, das heißt die Knochenqualität ist inhomogener als in Regio 45 (Abb. 10b).

In allen Fällen war die Implantation von jeweils vier Implantaten nach dem All-on-4-Konzept problemlos möglich. Das bei der Insertion aufgebrachte Drehmoment von durchschnittlich 69 Ncm für die geneigten und 50 Ncm für die axialen Implantate erfüllte die Herstellerempfehlungen (> 35 Ncm) in vollem Umfang. Solch hohe Drehmomente werden in der Literatur teilweise mit postoperativen Komplikationen in Form eines „Burned Bone Syndrome" in Verbindung gebracht.[11] Andere Autoren sind der Meinung, dass sich bei höheren Drehmomenten die Gefahr einer thermischen Schädigung des Knochens eher reduziert, da bei steigender Kraft die Dauer der Bohrung abnimmt.[2] Im eigenen Patientengut wurden negative Auswirkungen hoher Drehmomente nicht beobachtet. Wir nehmen im Gegenteil einen positiven Zusammenhang zur guten Primärstabilität an, die sich z.B. in einer deutlichen Erhöhung der Beißkraft der Patienten bereits unmittelbar nach der Implantation zeigte.

Die Kippung der All-on-4-Implantate soll die distale Belastung reduzieren.[7, 20] Jedoch zeigten die hier durchgeführten Messungen der Beißkraft, dass die distalen Implantate etwa 70 Prozent der Beißkraft aufnehmen müssen. Diese Belastung wirkte sich innerhalb des fünfjährigen Beobachtungszeitraums nicht negativ auf die untersuchten Parameter aus. Auch andere retrospektive klinische Studien über ein bis fünf Jahre konnten keine klinisch relevanten Unterschiede, beispielsweise hinsichtlich der Überlebensraten zwischen axialen und geneigten Implantaten, feststellen.[4, 12, 17]

Die besondere Bedeutung des Gegenkiefers bei der Planung und Sofortbelastung von implantatgetragenem Zahnersatz wird in den bisherigen deutschen Konsensusempfehlungen nicht berücksichtigt.[6] Eine Berücksichtigung des Gegenkiefers ist nach unseren Erfahrungen jedoch zwingend für eine erfolgreiche Wiederherstellung der Beißkraft erforderlich. Wir stellen die Indikation für das All-on-4-Konzept daher auch dann, wenn der Oberkiefer eine natürliche Bezahnung oder eine funktionsfähige implantatgetragene Versorgung aufweist. Die Wiederherstellung der Beißkraft beeinflusst letztendlich auch die Patientenzufriedenheit entscheidend: Eine drastische Verbesserung der OHIP-G 14-Werte belegt die subjektiv empfundene, große Erleichterung der Patienten.

Abb. 11: Gesamtbeißkraft (N): Der Zahnersatz wird im molaren Bereich stärker belastet als im Frontzahnbereich.

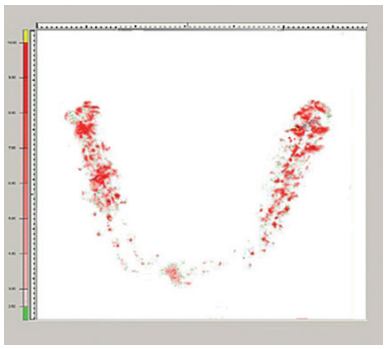

ANZEIGE

n (%)	**Gesamt**	**Acrylbrücke**	**Keramikbrücke**
Patientenzahl	27	14 (51,9 %)	13 (48,1 %)
Männer	8 (29,6 %)	4 (28,6 %)	4 (30,8 %)
Frauen	19 (70,4 %)	10 (71,4 %)	9 (69,2 %)
Nichtraucher	25 (92,6 %)	13 (92,9 %)	12 (92,3 %)
Raucher	2 (7,4 %)	1 (7,1 %)	1 (7,7 %)
Bruxismus	2 (7,4 %)	2 (14,3 %)	—
kein Bruxismus	25 (92,6 %)	12 (85,7 %)	13 (100,0 %)

Mittelwert ± Standardabweichung (Spannweite)	**Gesamt**	**Acrylprothese**	**Keramikprothese**
Alter (Jahre)	64,4 ± 10,8 (43–77)	56,4 ± 8,8* (43–72)	73,0 ± 3,9* (64–77)

Tab. 1: Basismerkmale der Patienten. * $p < 0{,}001$

	Gesamt *(n = 27)*	**Acryl** *(n = 14)*	**Keramik** *(n = 13)*
vor Implantation	379,4 ± 61,3	385,7 ± 66,2	376,2 ± 58,9
nach Sofortbelastung	705,5 ± 68,7	705,7 ± 50,5	705,4 ± 74,7
nach drei Monaten	747,8 ± 54,6	737,9 ± 50,3	750,8 ± 56,8
nach einem Jahr	768,6 ± 56,1	755,7 ± 49,7	771,5 ± 58,3
nach fünf Jahren	771,2 ± 75,4	737,9 ± 72,3**	793,1 ± 78,9**

Tab. 2: Beißkraft bei der endgültigen Versorgung mit Acryl- und Keramikprothesen (Beißkraft in Ncm; Mittelwerte ± Standardabweichung. ** Acryl vs. Keramik: $p = 0{,}014$)

Alle Implantate erfüllten die auf der PISA-Konferenz aus dem Jahr 2007[16] aufgestellten radiologischen Kriterien für einen Implantationserfolg, indem der mittlere Knochenverlust über fünf Jahre weder bei den geneigten distalen noch bei den axialen frontalen Implantaten 2 mm überschritt. Aus den Daten von 13 kurz- und mittelfristigen Studien zum All-on-4-Konzept ermittelten Patzelt et al.[17] eine durchschnittliche Knochenresorption von 1,1 mm nach 36 Monaten sowohl für axiale als auch für geneigte Implantate. In der Studie von Lopes et al. (2014) wiesen nach fünf Jahren 35 Prozent der Implantate einen Knochenverlust über 2 mm, 11,1 Prozent sogar über 3 mm auf; die Ursachen für den deutlich höheren Knochenverlust könnten, zumindest zum Teil, mit dem hohen Anteil an Patienten mit Bruxismus (26,1 Prozent) zusammenhängen. In der vorliegenden Untersuchung konnten die Patienten zwischen einer Suprakonstruktion aus Metall-Acryl- (n = 14) oder Metall-Keramik (n = 13) wählen. Im Langzeitverlauf zeigten sich Vorteile der Keramikbrücken: Die mittlere Beißkraft war nach fünf Jahren größer und es war zu keinen prothetischen Komplikationen gekommen, während sich vier Frakturen der Acryl-Suprakonstruktionen ereignet hatten. Das höhere Frakturrisiko von Acrylversorgungen wurde mehrfach beschrieben.[1, 5, 8, 9, 14] Es ist bei sorgfältiger Kosten-Nutzen-Analyse nicht auszuschließen, dass der vordergründige Kostenvorteil von Acrylsuprakonstruktionen durch eine geringere Komplikationsanfälligkeit und erhöhte Langlebigkeit der Keramiksuprakonstruktionen ausgeglichen wird.

Schlussfolgerungen

Die vorliegende Fünf-Jahres-Untersuchung belegt die Eignung des All-on-4-Konzepts zur Sofortbelastung implantatgetragener Versorgungen im zahnlosen Unterkiefer. Sowohl bei den geneigten als auch den axialen Implantaten wurde eine hohe Primärstabilität erzielt, die sich bereits unmittelbar nach Anpassen der provisorischen Versorgungen in einer deutlichen Steigerung der Beißkraft äußert. Ausgeprägte Verbesserungen der mundgesundheitsbezogenen Lebensqualität lassen auf eine hohe Patientenzufriedenheit schließen.
Bei der Wahl einer geeigneten Suprakonstruktion ist zwischen den zunächst vorhandenen ökonomischen Vorteilen der Acrylversorgungen und deren langfristig höherer Rate an prothetischen Komplikationen und Materialverschleiß abzuwägen.

INFORMATION

Dr. Mustafa Ayna
M.Sc. Orale Chirurgie/Implantologie, M.Sc. Implantologie
Praxis Implantologie Orale Chirurgie
Düsseldorfer Str. 22, 47051 Duisburg
Tel.: 0203 2898860
praxis@dr-ayna.de
www.dr-ayna.de
www.praxis-implantologie-orale-chirurgie-duisburg.de

Assoc. Prof. Dr. Aydin Gülses
Turkish Armed Forces,
Gülhane Military Medical Academy,
Ankara, Turkey

Prof. Dr. Yahya Acil
Leiter der wissenschaftlichen Laboratorien an der Klinik für Mund-, Kiefer- und Gesichtschirurgie der Christian-Albrechts-Universität (CAU) zu Kiel

Infos zum Autor

Literaturliste

Dentegris

Präzisions Implantate made in Germany

Bovines Knochenaufbaumaterial, Kollagenmembranen, Kollagenvlies, Alveolarkegel, Weichgewebsmatrix

Tausendfach bewährtes Implantatsystem

Soft-Bone-Implantat -
der Spezialist im schwierigen Knochen

SL-Sinuslift-Implantat -
der Spezialist für den Sinuslift

SLS-Straight-Implantat -
der klassische Allrounder

CompactBone B.
Natürliches, bovines Knochenersatzmaterial

CompactBone S.*
Biphasisches, synthetisches Knochenersatzmaterial

BoneProtect® Membrane
Native Pericardium Kollagenmembran

BoneProtect® Guide
Natürlich quervernetzte Kollagenmembran

BoneProtect® Fleece
Natürliches Kollagenvlies

BoneProtect® Cone
Alveolarkegel aus natürlichem Kollagen

MucoMatrixX®
Soft Tissue Graft

Dentegris
DENTAL IMPLANT SYSTEM

Dentegris Deutschland GmbH | Tel.: 02841-88271-0 | Fax: 02841-88271-20 | www.dentegris.de | shop.dentegris.de

*Made in UK