

Klar definierte Behandlungsziele stets im Blick behalten

Dr. Domingo Martín (Spanien) und Dr. Jorge Ayala Puente (Chile) zeigen, wie funktional und ästhetisch ideale Ergebnisse mithilfe der FACE Evolution Bracketprescription bei interdisziplinärem Therapieansatz umgesetzt werden können.

KN Fortsetzung aus KN 12/15

Rotationen

Eine der Eigenschaften der Roth-Prescription ist ihre exzellente Verankerung, die sie größtenteils aufgrund der auf den oberen und unteren Molaren ausgeübten distalen Rotation erhält. Diese Eigenschaft, die für die Retrusion der Frontzähne so nützlich ist, wird allerdings in zwei Situationen zu einem Hindernis: erstens bei Fällen mit einer verringerten Verankerung, insbesondere im Unterkiefer; und zweitens dann, wenn ein passendes Finishing erreicht werden soll, da eine korrekte Verzahnung und Korrektur der antagonistischen Molaren nicht möglich ist.

Tatsächlich weisen fast 100 Prozent der mit dieser Prescription behandelten Patienten, die im Hinblick auf die Zentrik untersucht wurden, Interferenzen beim Kieferschluss auf, insbesondere im Bereich der zweiten Molaren. Gemäß der Philosophie von Roth werden diese Interferenzen nach Entfernung der Apparatur durch Verwendung eines gnathologischen Positioners gelöst.

Diese Situation ist dem Verlust der Ausrichtung der okklusalen mesiodistalen Fissuren der ersten und zweiten Molaren sowohl im Ober- als auch im Unterkiefer geschuldet (Abb. 10b). Die Ursache für diesen Verlust der Ausrichtung ist die distale Rotation um 14° in den ersten Molaren, die eine antagonistische Wechselwirkung auf den zweiten Molaren hat, der sich nach vestibulär bewegt. Diese unerwünschte Bewegung tritt auf, wenn positive Rotationen um mehr als 10° vorgenommen werden, was bei den üblichen Prescriptions der Normalfall ist; und sie ist nicht nachzuweisen, wenn die Rotation des ersten Molaren 10° beträgt. Um dieses Problem zu vermeiden, haben wir die von Andrews

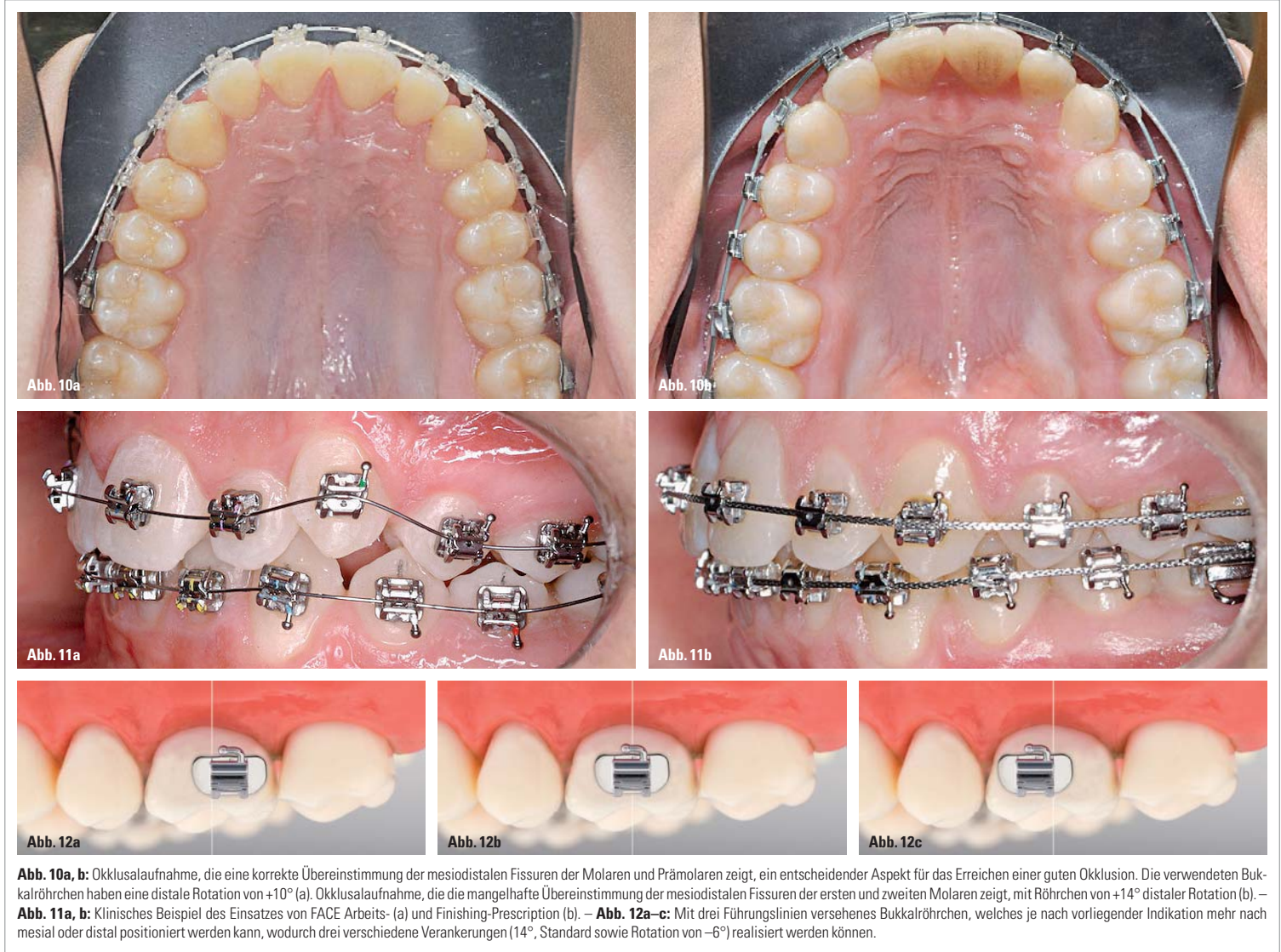


Abb. 10a, b: Okklusalaufnahme, die eine korrekte Übereinstimmung der mesiodistalen Fissuren der Molaren und Prämolaren zeigt, ein entscheidender Aspekt für das Erreichen einer guten Okklusion. Die verwendeten Bukkalröhren haben eine distale Rotation von +10° (a). Okklusalaufnahme, die die mangelhafte Übereinstimmung der mesiodistalen Fissuren der ersten und zweiten Molaren zeigt, mit Röhren von +14° distaler Rotation (b). – Abb. 11a, b: Klinisches Beispiel des Einsatzes von FACE Arbeits- (a) und Finishing-Prescription (b). – Abb. 12a–c: Mit drei Führungslinien versehenes Bukkalröhren, welches je nach vorliegender Indikation mehr nach mesial oder distal positioniert werden kann, wodurch drei verschiedene Verankerungen (14°, Standard sowie Rotation von –6°) realisiert werden können.

UK					Slot .018"		Slot .022"	
Zahn	Torque	Angulation	In/Out	Rotation	Rechts	Links	Rechts	Links
3 Eckzahn	+20°	+8°	1,0	–	739-0323	738-0323	739-0321	738-0321
7 2. Molar	0°	0°	0°	6°	748-8311	748-8211	748-8321	748-8221

Tabelle: Arbeits-Brackets und Arbeits-Bukkalröhren FACE Evolution System.

empfohlene 10°-Rotation bei den oberen Molaren und 0°-Rotation bei den unteren Molaren beibehalten, was in der Mehrzahl der Fälle ein perfektes Finishing er-

möglicht und gleichzeitig den Lückenschluss bei verringerter oder mittlerer Verankerung vereinfacht.

Arbeits-Prescription und Finishing-Prescription
FACE Evolution ergänzt die kieferorthopädische Biomechanik um ein neues Konzept: die Arbeits-Prescription und die Finishing-Prescription. Die Arbeits-Prescription besteht aus Bukkalröhren und Brackets, die nur vorübergehend in ausgewählten Situationen angewendet werden. Mit ihrer Hilfe können bestimmte Ziele einfacher erreicht werden.

Die Finishing-Prescription ist die standardgemäße FACE Evolution Prescription, die bei einem hohen Prozentsatz der Fälle einen guten Abschluss gewährleistet, ohne dass Biegungen in den Bögen erforderlich werden. In einigen Situationen müssen aufgrund geringer anatomischer Variationen entsprechende Anpassungen vorgenommen werden.

Arbeits-Bukkalröhren
Durch Variieren der mesiodistalen Position der Bukkalröhren können die Rotationswerte und mit ihnen die Verankerungswerte verändert werden. Dadurch können Fälle mit verringerter, normaler und maximaler Verankerung behandelt werden. Zu diesem Zweck ist das Bukkalröhren mit drei vertikalen Führungslinien versehen (Abb. 12),

die in Fällen mit maximaler Verankerung eine Positionierung mehr nach mesial oder in Fällen mit verringerter Verankerung eine Positionierung mehr nach distal ermöglichen. Darüber hinaus ist das Bukkalröhren mit einer zentralen Markierung gekennzeichnet, die für die Positionierung bei normaler Verankerung

Fortsetzung auf Seite 24 KN

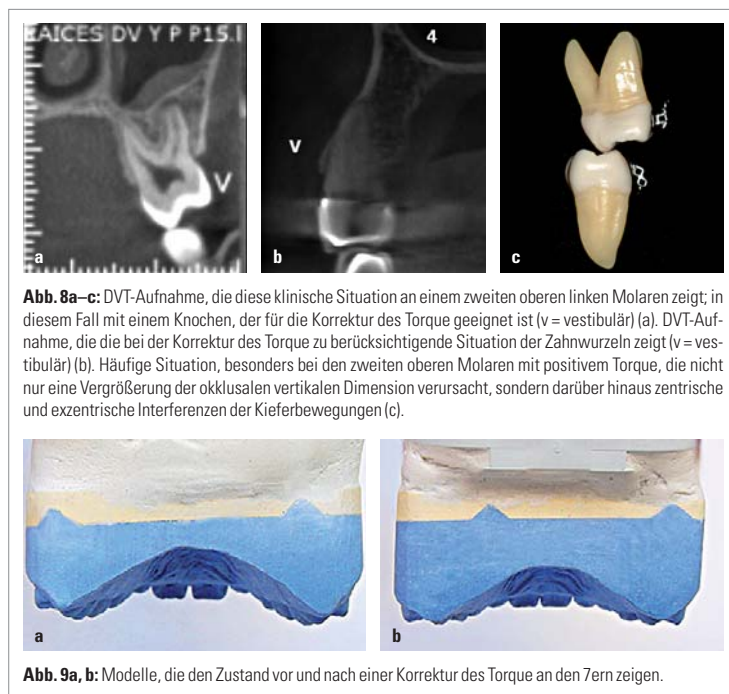


Abb. 8a–c: DVT-Aufnahme, die diese klinische Situation an einem zweiten oberen linken Molaren zeigt; in diesem Fall mit einem Knochen, der für die Korrektur des Torque geeignet ist (v = vestibulär) (a). DVT-Aufnahme, die die bei der Korrektur des Torque zu berücksichtigende Situation der Zahnwurzeln zeigt (v = vestibulär) (b). Häufige Situation, besonders bei den zweiten oberen Molaren mit positivem Torque, die nicht nur eine Vergrößerung der okklusalen vertikalen Dimension verursacht, sondern darüber hinaus zentrische und exzentrische Interferenzen der Kieferbewegungen (c).

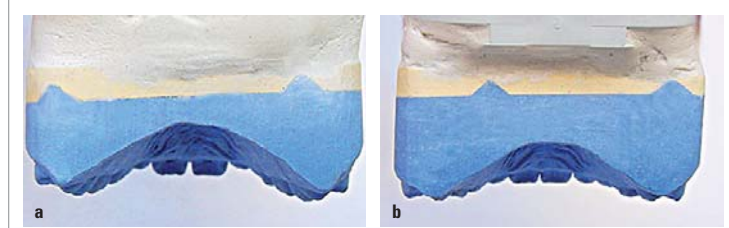


Abb. 9a, b: Modelle, die den Zustand vor und nach einer Korrektur des Torque an den 7ern zeigen.

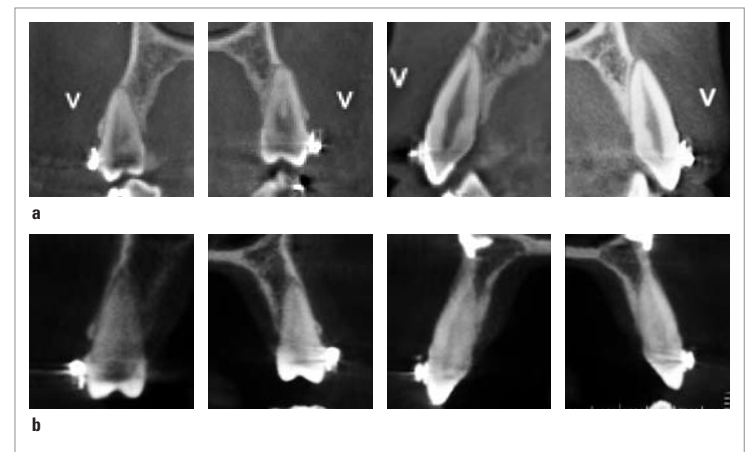


Abb. 13a, b: Vor (a) und nach (b) der Korrektur mit einem Arbeitsbracket. Die jeweilige Wurzelspitze ist innerhalb des Knochens zu sehen.

Fall 1 (Abb. 14 bis 22)

Dreizehnjähriges Mädchen mit ausgeprägtem Platzmangel, sodass wir zusammen mit ihr beschlossen, vier Prämolaren zu extrahieren. Die Lücken sollten geschlossen und die oberen Zähne vorn gehalten werden, sodass die Oberlippe nicht retrudiert und wir eine gute funktionale Okklusion erzielen können.

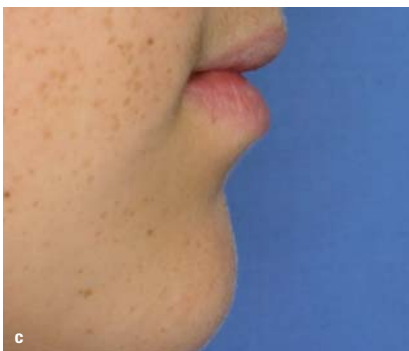
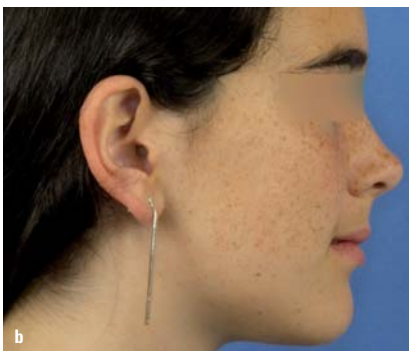
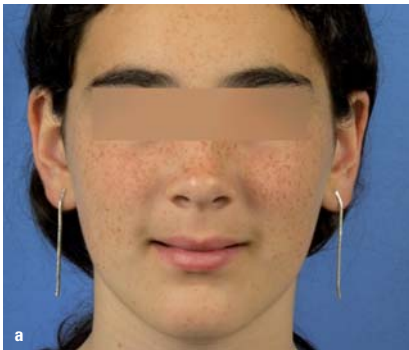Abb. 14a-c: Extraleale Aufnahmen vor Behandlungsbeginn.

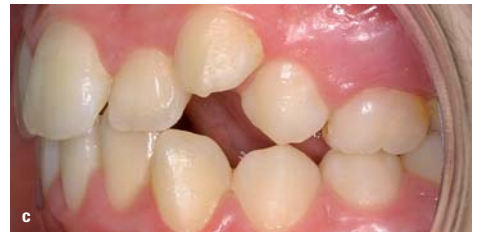
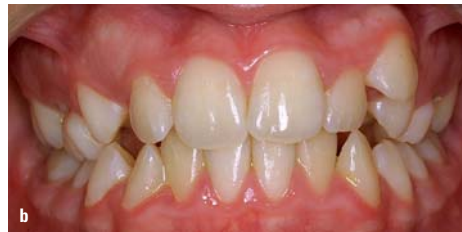
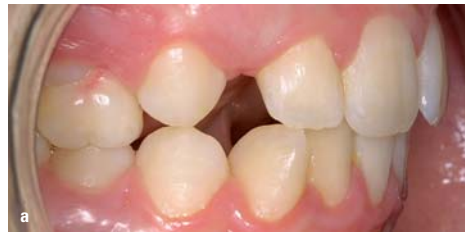Abb. 15a-c: Initiale intraorale Aufnahmen vor Extraktion der Prämolaren.

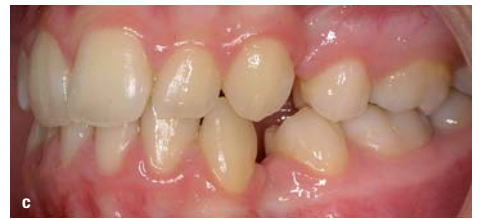
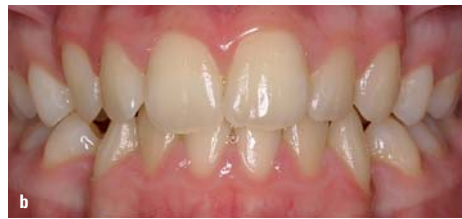
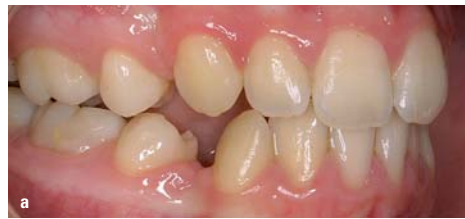Abb. 16a-c: Aufnahmen nach Extraktion der vier ersten Prämolaren. Wir lassen die Zähne komplett durchbrechen und die Molaren nach vorn kommen, sodass es ein Fall mit geringer Verankerung ist. Sobald die Zähne durchgebrochen sind, starten wir mit der kieferorthopädischen Behandlung.

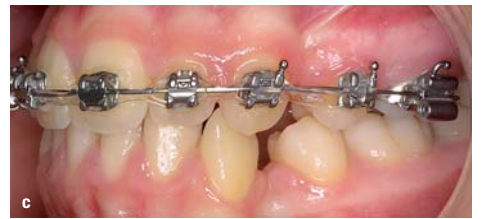
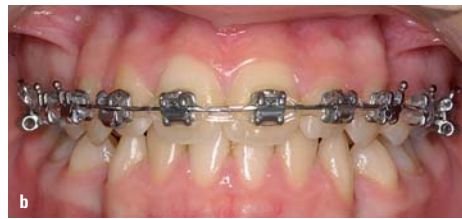
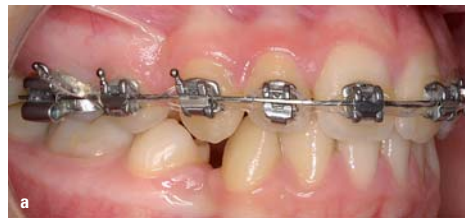Abb. 17a-c: Die Ausrichtungs- bzw. Nivellierungsphase wird im Oberkiefer mit einem 20 x 20 BioTorque-Bogen begonnen.

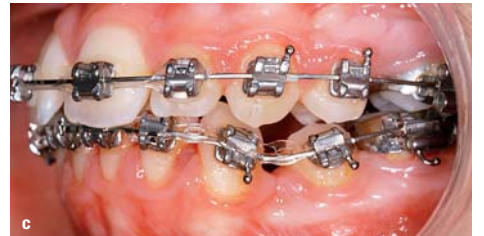
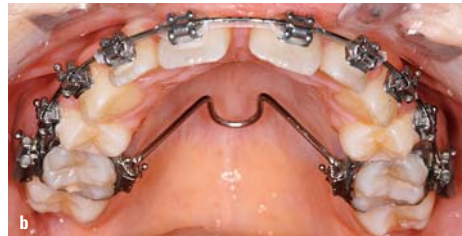
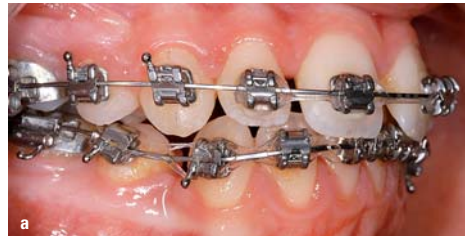Abb. 18a-c: Wir befinden uns nach wie vor in der Ausrichtungs- bzw. Nivellierungsphase bei Einsatz eines 19 x 25 BioTorque-Bogens im Ober- sowie Unterkiefer. Durch Schließen der Lücken in beiden Kiefern wird die Arbeitsphase vorbereitet. Zur Realisierung der vertikalen Kontrolle erfolgt der Einsatz eines Transpalatinalbogens.

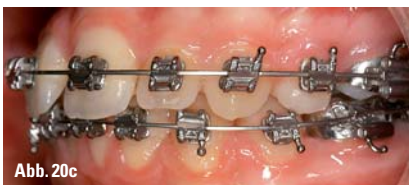
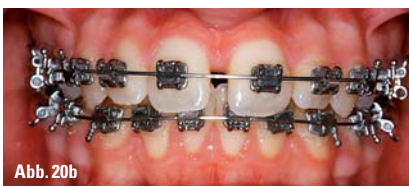
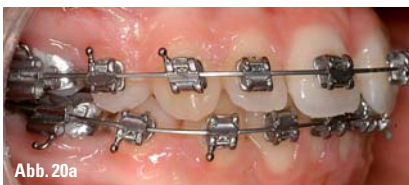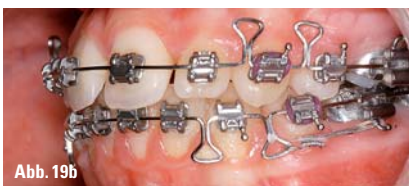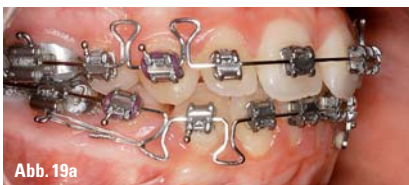Abb. 19a, b: Einsatz eines 19 x 25 TMA T-Loop Doppel Keyhole Loop-Bogens, der uns die Kontrolle des Torques ermöglicht und ein Moment zur Kontrolle der Schneidezähne erzeugt, das uns dabei hilft, die Verankerung aufzulösen und den Eckzahn in den drei Dimensionen zu kontrollieren. Zudem wird die Spee'sche Kurve korrigiert. Alles mit nur einem Bogen! – Abb. 20a-c: In der Finishingphase ist die Spee'sche Kurve ausgerichtet. Die Lücken sind fast vollständig geschlossen, der Torque der oberen Frontzähne ist erreicht und eine gute Zahnbogenform im Ober- und Unterkiefer umgesetzt. Sofern erforderlich, kann in dieser Phase nun der Einsatz von Klasse II-Gummizügen erfolgen.

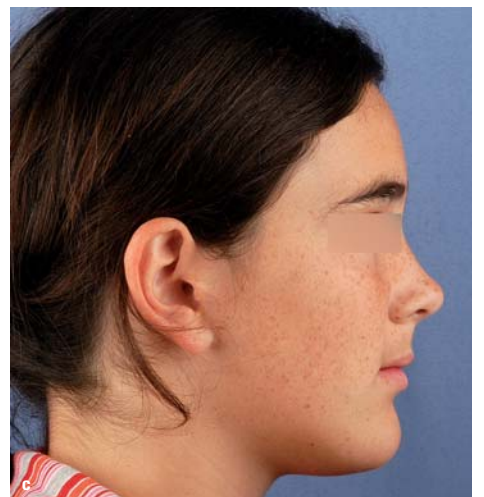
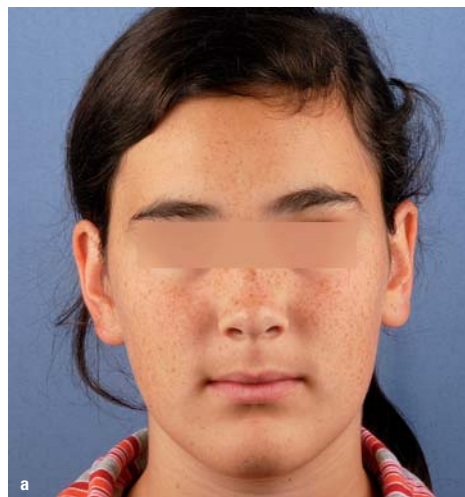

Abb. 21a-c: Extraleale Aufnahmen nach erfolgter Behandlung.

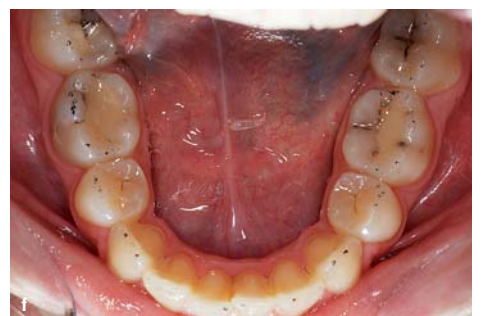
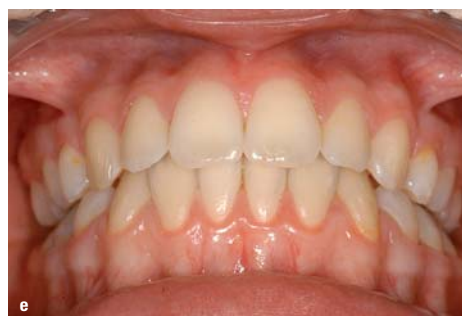
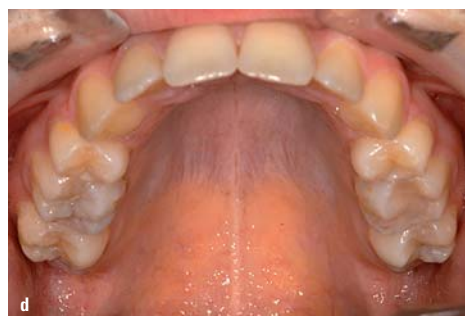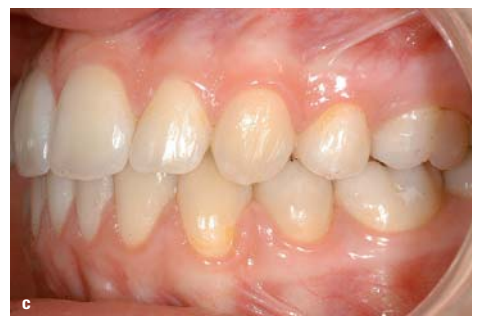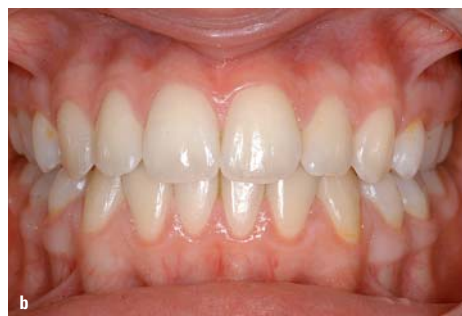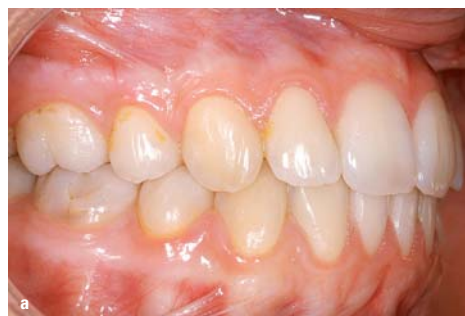Abb. 22a-f: Intraorale Aufnahmen nach erfolgter Behandlung. (Fall 1: Dr. Domingo Martín)

Fall 2 (Abb. 23 bis 27)

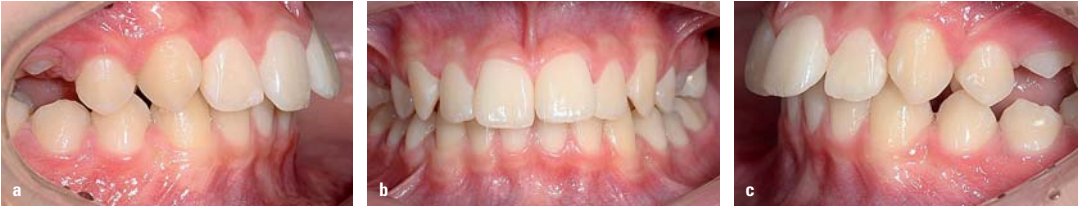

Abb. 23a-c: Intraorale Aufnahmen vor Beginn der Behandlung.

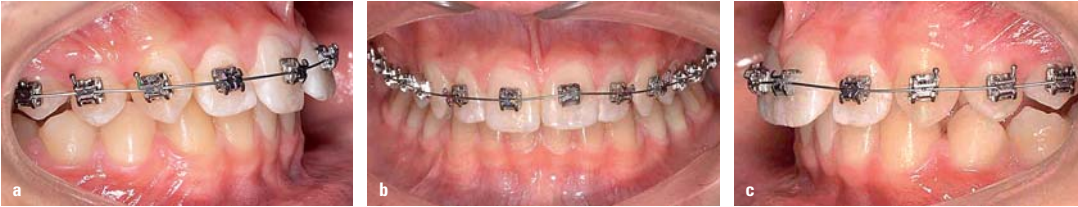

Abb. 24a-c: Beginn der Behandlung im Oberkiefer mit einem .014"er BioStarter-Bogen.

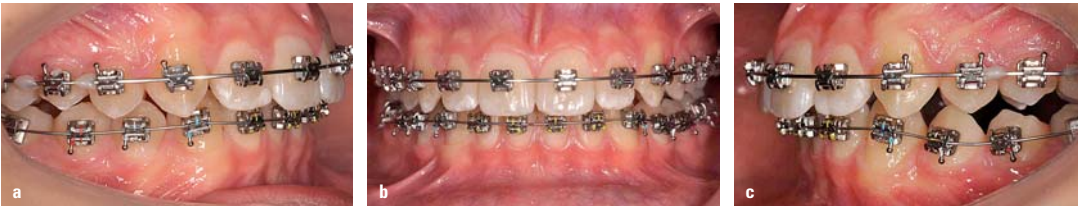

Abb. 25a-c: Einsatz eines .019" x .025"er BioTorque-Bogens im Oberkiefer sowie eines .018"er BioStarter-Bogens im Unterkiefer.

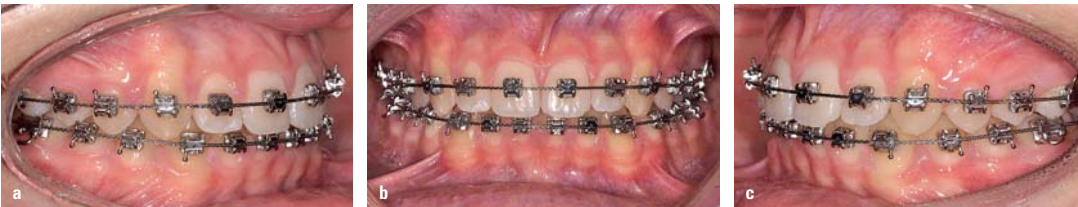

Abb. 26a-c: Im weiteren Behandlungsverlauf erfolgt der Einsatz eines geflochtenen .019" x .025"er Bogens im Ober- und Unterkiefer.

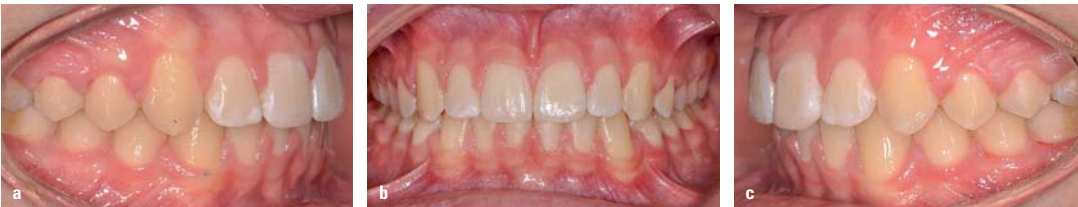

Abb. 27a-c: Intraorale Abschlussaufnahmen nach erfolgter Behandlung. (Fall 2: Dr. Jorge Ayala Puente)

Fall 3 (Abb. 28 bis 31)

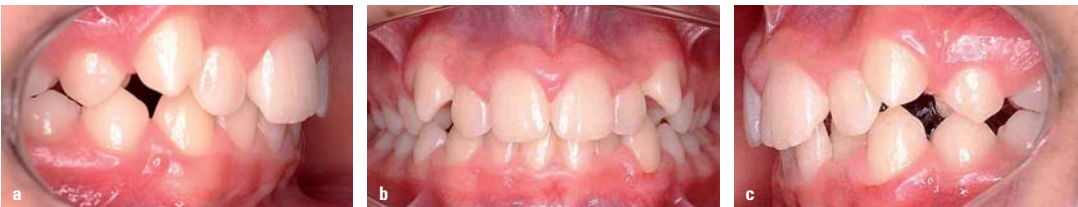

Abb. 28a-c: Intraorale Aufnahmen vor Beginn der Behandlung.

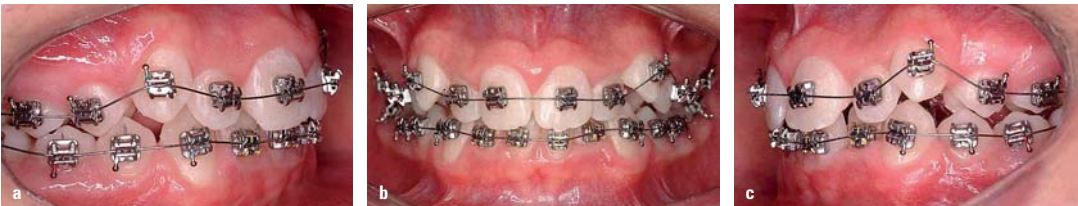

Abb. 29a-c: Beginn der Behandlung mit einem .014"er BioStarter-Bogen im Ober- sowie Unterkiefer.

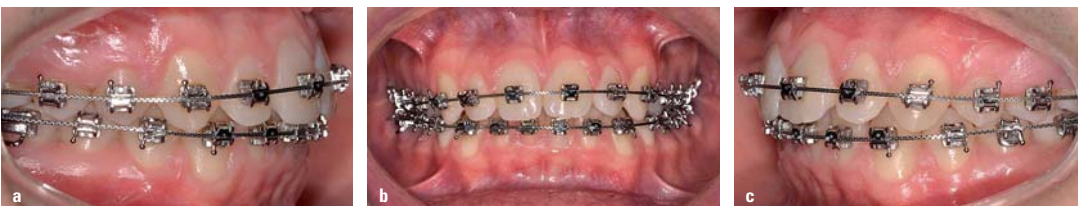

Abb. 30a-c: Im weiteren Behandlungsverlauf kommt ein geflochtener .019" x .025"er Bogen zur Anwendung.

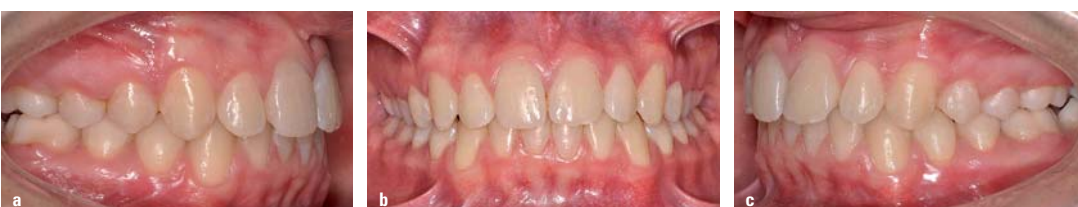

Abb. 31a-c: Intraorale Abschlussaufnahmen nach Ende der Behandlung. (Fall 3: Dr. Jorge Ayala Puente)

KN Fortsetzung von Seite 22

und für den Finishingabschnitt relevant ist. Diese Führungslinien werden, je nach Indikation, auf die jeweils relevante vestibuläre Furche abgestimmt. Bukkalröhrchen mit Markierungen sind bei FORESTADENT erhältlich (Abb. 12a bis c).

So können mit demselben Bukkalröhrchen auf einfache und effiziente Weise drei verschiedene Verankerungen (Standard, +4° und -4°) erzielt werden. Darüber hinaus wird das Inventar vereinfacht: Hier stehen in einem einzigen Bukkalröhrchen praktisch drei Prescriptions zur Verfügung. Wie der Name bereits sagt, dient die Arbeits-Prescription zur Umsetzung bestimmter Schritte. Zum Beispiel können mit ihr die sechs oberen Frontzähne distalisiert oder retrudiert oder die Seitenzahnsegmente mesialisiert werden, wobei die Verankerung jeweils nach Bedarf erhöht oder verringert wird.

Sobald das gesetzte Ziel erreicht ist, in diesem Fall beim Schluss der Lücken, wird auf die Finishing-Prescription gewechselt, bei der die Bukkalröhrchen auf die traditionelle Weise gesetzt werden.

Arbeitsbrackets

Im Falle der Eckzähne ermöglicht es das Arbeits-Bracket mit einem positiven Torque von 20°, die Zähne in die gewünschte Position zu bringen. Anschließend wird es durch das Bracket mit Standardtorque oder durch das Finishing-Bracket ersetzt.

Im Unterkiefer funktioniert der Torque von -30° an den Molaren in der Mehrzahl der Fälle gut, wobei dies nicht immer auch für die zweiten Molaren gilt. Tatsächlich „überkippt“ in einem geringen Prozentsatz der Fälle der untere zweite Molar nach lingual, besonders bei Fällen mit ausgeprägter Speekurve. Dieser unerwünschte und schwer zu lösende Effekt entsteht offenbar beim Versuch, diese Molaren zu intrudieren, und aufgrund der Tatsache, dass die Wurzelspitzen mit dem kompakten Knochen der Linea obliqua externa in Verbindung stehen.

Zu diesem Zweck enthält FACE Evolution ein Arbeits-Bukkalröhrchen mit 0° Torque. Sobald die Korrektur des Torque des Molaren erreicht ist, muss es durch das standardmäßige Finishing-Bukkalröhrchen der Prescription ersetzt werden.

Aktives System und Hybridsystem

Es herrscht Uneinigkeit darüber, welches selbstligierende System die meisten Vorteile bietet und die wenigsten Nachteile mit sich bringt. Zahlreiche Artikel kommen zu dem Schluss, dass die Gleitmechanik bei selbstligierenden passiven Brackets begünstigt wird, jedoch die Kontrolle der Wurzelposition beeinträchtigt

sein könnte. Gleichzeitig bestätigen sie, dass der Gleitwiderstand nötig ist, wenn es um die Umsetzung von Torque und um die richtige Positionierung der Wurzel für einen korrekten Abschluss geht. Der Wunsch nach Minimierung des Reibungswiderstands darf nicht bestimmend sein, da es vorrangig nötig ist, die Bewegung der Zähne zu kontrollieren. Das FACE Evolution System vereint die Vorteile beider Versionen: im aktiven System und im Hybridsystem.

Das aktive System ermöglicht eine größere Kontrolle: Wenn in fortgeschrittenen Behandlungsstadien ein großer dimensionierter Bogen eingesetzt wird, vergrößert sich auch der Gleitwiderstand. Dies ermöglicht eine bessere dreidimensionale Kontrolle. Der Bogen ist slotfüllend, um eine Torquekraft zu erzeugen, durch die die Wurzel und die Krone

korrekt positioniert werden. Das Hybridsystem bietet dem Kliniker die beste Kombination aus geringer Reibung und Kontrolle, insbesondere bei Fällen mit Extraktionen. KN

Literatur



KN Kurzvita

Dr. Domingo Martín
[Autoreninfo]Dr. Jorge Ayala Puente
[Autoreninfo]

KN Adresse

Dr. Domingo Martín
Clínica de Ortodoncia
MARTÍN GOENAGA
Plaza de Bilbao, 2-2º A
20005 Donostia San Sebastián
Guipúzcoa
Spanien
Tel.: +34 943 427814
www.domingomartin.com