ZTM Nadja Schiwek

Ästhetik im Grenzbereich implantatgetragener Versorgungen

ÄSTHETIK Welcher Zahntechniker kennt sie nicht, die Schwierigkeiten in der Versorgung ungünstig gesetzter Implantate? Oftmals ist es aufgrund verschiedenster Voraussetzungen nicht möglich, diese optimal zu setzen. Stark atrophierte Kiefer benötigen einen besonders starken Ausgleich in der Vertikalen und nicht immer gelingt es, Implantate zentrisch der zu ersetzenden Zähne zu setzen. Mit folgendem Beitrag möchten wir Sie ermutigen, Ihren Blick für Lösungen abseits des Mainstreams zu öffnen. Unsere Dokumentation soll aus der Praxis für die Praxis oder besser, aus dem Labor für das Labor, sein.


Abb. 1


Abb. 2


Abb. 3


Abb. 4


Abb. 5


Abb. 6


Abb. 7

Abb. 1: Die herkömmliche Klebebasis steht zu weit vestibulär. Abb. 2: Die ClouBase schafft ausreichend Platz für die spätere Krone. Abb. 3: Die Klebebasis durchbricht schon die spätere Vestibulärfläche der Krone. Abb. 4: Die ClouBase ermöglicht eine Abwinkelung bis 40 Grad unter Einhaltung der Stabilität. Abb. 5: Das verklebte Abutment mit ästhetischem Austrittsprofil. Abb. 6: Die Krone steht stabil im Zahnbogen. Abb. 7: Die eingegliederte Krone – ästhetisch und stabil, trotz ungünstiger Ausgangsvoraussetzungen.

Die eingangs beschriebene Problematik ist auch in meinem Labor am schönen Nord-Ostsee-Kanal keine Seltenheit. Solche Arbeiten kosten viel Zeit in der Planung sowie Ausführung und waren in der Vergangenheit oftmals unbefriedigend in ihrem Ergebnis. Auf unserer Suche nach neuen Möglichkeiten, diese Grenzfälle stabil, funktionell und ästhetisch gestalten zu können, wurden wir vor allem fündig in dem Klebebasen-Portfolio von Gadau Implant Solutions, Aschaffenburg.

Fallbeispiel 1

Die folgende Situation stellt uns vor die Aufgabe, eine sowohl ästhetische als auch langfristig stabile Einzelzahnversorgung anzufertigen. Selbst diese „kleine“ Arbeit hat es verdient, von uns bestmöglich durchdacht und angefertigt zu werden.

Das Implantat steht etwas nach bukkal versetzt, sodass die herkömmliche, konfektionierte Klebebasis die Vestibulärfläche der Krone durchbrechen würde (Abb. 1–4). Um hiermit ein individuelles Abutment optimal zu gestalten, müsste man ca. ein Drittel der Klebebasis schräg abschneiden, was zu einer Verminderung der Klebefläche und weiterhin zur Destabilisierung des individuellen Abutments führen würde.

Ganz nebenbei: In keiner CAD-Software ist es möglich, ein Abutment schon mit gekürzter Klebebasis zu konstruieren. Hier greift zurecht die Validierung der Hersteller. Also erfolgt für uns Anwender oftmals das Einkürzen dieser Bereiche nach dem Verkleben des Abutments.

Zu beachten sei unbedingt, dass wir uns damit immer außerhalb der Herstellergewährleistung bewegen. Aus diesem



Abb. 8

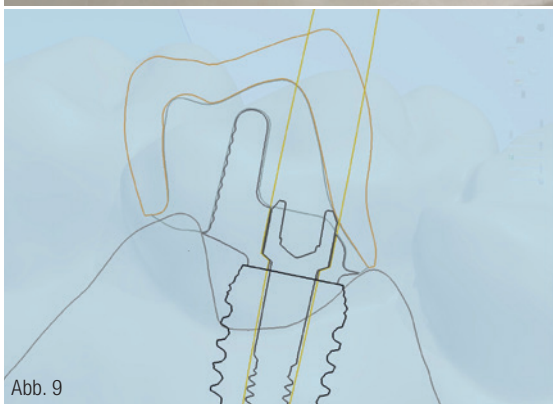

Abb. 9

Abb. 8: Der speziell beschichtete Scankörper mit eindeutiger Geometrie.
Abb. 9: Querschnitt in der CAD-Konstruktion.

Grund fiel unsere Wahl auf die Verwendung der ClouBase (Gadau Implant Solutions). Diese ist in verschiedenen Größen erhältlich (Frontzahn, Prämolar, Molar).
Auf den nächsten Bildern (Abb. 5–7) ist deutlich zu erkennen, wie sich diese neue Klebebasis geradezu optimal in die Zahnreihen einpasst und uns jeglichen Freiraum zur Gestaltung eines ästhetischen und dennoch stabilen individuellen Abutments ermöglicht. Vorteil ist eine niedrige Gingivahöhe (0,5 mm) und eine damit verbundene Freiheit des Austrittprofils. Da die Stabilität durch den Zapfen erreicht wird, kommen wir auch im vestibulären Bereich mit einer Minimumwandstärke von nur 0,5 mm aus, wodurch wir eine Abwinkelung bis zu 40 Grad erzeugen können. Das ist sozusagen der „Clou“ an diesem Abutment. Die Geometrie dieser Klebebasis ist so gestaltet, dass sie passgenau mit unseren Fräsmaschinen gefertigt werden kann. Hinzu kommt, dass die zierlich wirkende ClouBase laut Herstellerangaben eine größere Klebefläche als die üblichen Titanklebebasen hat. Die Oberfläche ist retentiv, mit kleinen Retentionsrillen gestaltet. Weiterhin ist sie für eine optimale Ästhetik mit Titannitrit beschichtet, welche sich in Verbindung mit einem transluzenten Zirkon bzw. Presskeramik und Kleber deutlich durch einen warmen Farbton bemerkbar macht. Also alles in allem zwar Kleinigkeiten, die aber am Ende eine große Wirkung haben – eine durchdachte Lösung, auf die wir schon lange gewartet haben. Zum Scannen gibt es einen speziellen Scankörper, der sich dank seiner Geometrie schnell und unkompliziert in die Software einbinden lässt (Abb. 8). Weiterhin dient die ScanBase zur richtigen Positionierung der ClouBase in der CAD-Software (Abb. 9). Diese Hybridabutments lassen sich mithilfe der gängigen CAD-Systeme wie 3Shape, exocad und Dental Wings sehr gut konstruieren (Abb. 10). Die Option für ein

ANZEIGE

LVG
IHR DIREKTER WEG
ZUR LIQUIDITÄT



„Geknebelt von Bankkrediten – oder frei und voller Schwung? Sie haben die Wahl.“

Machen Sie sich unabhängig! Mit dem Factoring durch die LVG müssen Sie keine Leistungen mehr über Bankkredite vorfinanzieren. Ihr Labor wird wirtschaftlich gestärkt. Und nur ein finanziell gesundes Labor kann langjährige Garantien geben.

Die LVG ist der älteste und einer der größten Factoring-Anbieter für Dentallabore am deutschen Markt. Über 30 Jahre erfolgreiche Finanzdienstleistung und mehr als 30.000 zufriedene Zahnärzte, deren Dentallabore mit LVG kooperieren, stehen für ein seriöses Unternehmen.

L.V.G. Labor-Verrechnungs-Gesellschaft mbH
Hauptstraße 20 / 70563 Stuttgart / **T** 0711 66 67 10 / **F** 0711 61 77 62
kontakt@lvg.de / www.lvg.de

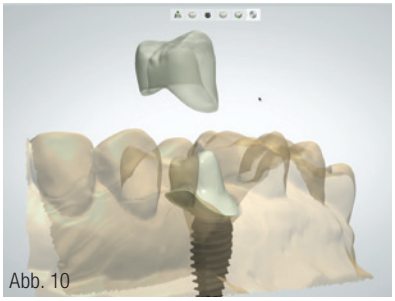
Abb. 10


Abb. 11

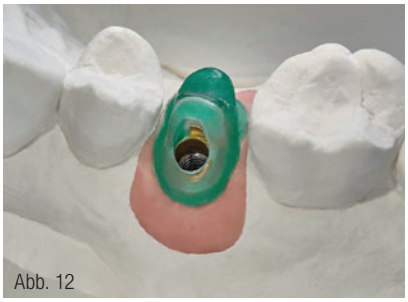
Abb. 12

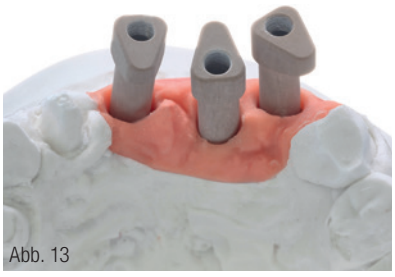
Abb. 13

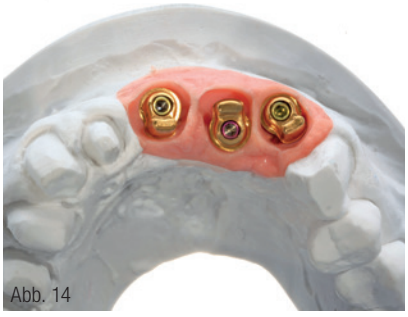
Abb. 14

Abb. 10: Die animierte Krone in der Software. Abb. 11: Die transparente Modellierhilfe auf der ClouBase. Abb. 12: Alternativ zur CAD/CAM-Lösung – das klassisch modellierte Käppchen. Abb. 13: Scankörper mit definierter Ausrichtung der ClouBase. Abb. 14: Die eingeschraubten ClouBase.

Abutment aus Presskeramik ist die Modellierhilfe ClouCap (Abb. 11 und 12).

Fallbeispiel 2

Bei der im Folgenden beschriebenen Arbeit erwarteten uns sagittal versetzt stehende Implantate im oberen Frontzahnbereich Regio 11–22. Nachdem wir als erste Wahl die herkömmlichen Klebebasen eingeschraubt hatten, stellten wir schnell fest, dass sie für unsere geplante Gestaltung der Abutments relativ ungeeignet schienen. Wir hätten die Klebebasen Regio 11 und 22 vestibulär und Regio 21 palatinal stark einkürzen und damit die Herstellervorgaben unterschreiten und uns außerhalb der Gewährleistung bewegen müssen.
Eine lange Klebebasis kam für uns auch nicht infrage, sodass wir uns wiederum für den ClouBase entschieden (Abb. 13 und 14). Alle schon oben beschriebenen Vorteile überzeugten uns auch dieses Mal. Das uns damit gelungene grazile und trotzdem auch stabile Abutmentdesign sehen Sie selbsterklärend auf den Abbildungen 15 bis 17. Als Anregung für den Implantologen sehe ich in diesem Zusammenhang individuell gestaltete Einheilkappen, die eine optimale Formung der Gingiva bereits im frühen Einheilstadium ermöglichen.

Fallbeispiel 3

Die Ausgangsvoraussetzung war ein parodontal geschädigtes Restgebiss im Unterkiefer. Unsere Wahl traf auf eine


Abb. 15


Abb. 16


Abb. 17

Abb. 15: Die fertigen Abutments mit idealisiertem Austrittsprofil. Abb. 16: Stabile Gestaltung der Abutments mit harmonischem Zahnbogenverlauf. Abb. 17: Querschnitt ClouBase verdeutlicht den möglichen Versatz zur optimalen Abutmentgestaltung.



Abb. 18



Abb. 19



Abb. 20



Abb. 21



Abb. 22



Abb. 23



Abb. 24

Abb. 18: FlexiBase 10 mm lang mit goldfarbener Titannitrid-Beschichtung und retentiver Oberfläche. Abb. 19: Eindrucksvoller Vergleich FlexiBase versus herkömmliche Klebebasis. Abb. 20: Individuelles Kürzen der Klebebasis mit maximaler Stabilität. Abb. 21: Gestaltung des Austrittsprofils im Zahnwurzeldesign und zirkulärer Stufe. Abb. 22: Stabile, ästhetische Gestaltung einer Versorgung im parodontal geschädigten Restgebiss. Abb. 23: Optimale Gestaltung des Austrittsprofils mit individueller Farbanpassung. Abb. 24: Ästhetische Abutments und Brücke in situ. Ein akzeptabler Kompromiss.

titannitridbeschichtete, lange Klebebasis, die FlexiBase (Abb. 18). Auf Abbildung 19 wird der Längenunterschied zu einer herkömmlichen Klebebasis eindrucksvoll deutlich. Ich denke da nur an altbekannte Hebelgesetze ...
Mit dieser Klebebasis haben wir auf der einen Seite die Option der individuellen Längenkürzung (Abb. 20), auf der anderen Seite können große vertikale Differenzen in der Implantatversorgung mit einer stabilen Abutmentgestaltung überwunden werden. Der Basefile der Software endet in der Höhe von 3,5 mm. Dies ermöglicht ein individuelles Kürzen der Klebebasis schon während der Konstruktion. Ein überkonturiertes Herstellen des Zirkonabutments mit müßigem nachträglichem Zurechtschleifen nach dem Verkleben entfällt damit für uns. So schaffen wir eine ausreichend lange und gleichzeitig ästhetische Klebefläche und es ist ein langfristig sicherer Verbund zwischen Klebebasis und Abutment gegen alle auftretenden Kräfte gewährleistet.
Bei der Gestaltung des Abutments legten wir die Schmelz-Zement-Grenze harmonisch passend in der Höhe zum Restgebiss. Damit war eine zierliche Gestaltung des Zahnhalses möglich. Die farbliche Gestaltung dieses Bereiches erfolgte durch individuelles Bemalen vor dem Verkleben (Abb. 21 und 22).
Auf diese Weise konnten wir mit angemessenem Zeitaufwand eine langfristig stabile und ästhetische Arbeit für ein parodontal geschädigtes Restgebiss anfertigen (Abb. 23 und 24)

Feedback

Wir hoffen, wir konnten Ihnen Impulse zur zukünftigen Gestaltung Ihrer individuellen Abutments geben. Unser Labor steht Innovationen offen, aber auch kritisch gegenüber und wir freuen uns, unsere Erkenntnisse mit Ihnen zu teilen. Deshalb stehen wir Ihnen für Anregungen und Nachfragen auch sehr gerne zur Verfügung.

INFORMATION

ZTM Nadja Schiwek
dentalästhetik schiwek
Werner-von-Siemens-Straße 5
24783 Osterrönfeld
Tel.: 04331 6965959
nadja.schiwek@
dentalaesthetik-schiwek.com

Infos zur Autorin

ANZEIGE

Faxantwort an 0341 48474-290

Bitte senden Sie mir das Programm zum Ostseekongress/ 9. Norddeutsche Implantologietage am 3./4. Juni 2016 in Rostock-Warnemünde zu.

Titel | Vorname | Name

E-Mail-Adresse (Bitte angeben!)

Online-Anmeldung/ Kongressprogramm

www.ostseekongress.com

Ostseekongress
9. Norddeutsche Implantologietage
| Kurze und durchmesserreduzierte Implantate vs. Knochenaufbau
| Trends in der Allgemeinen Zahnheilkunde
3./4. Juni 2016 | Rostock-Warnemünde

16 FORTBILDUNGSPUNKTE