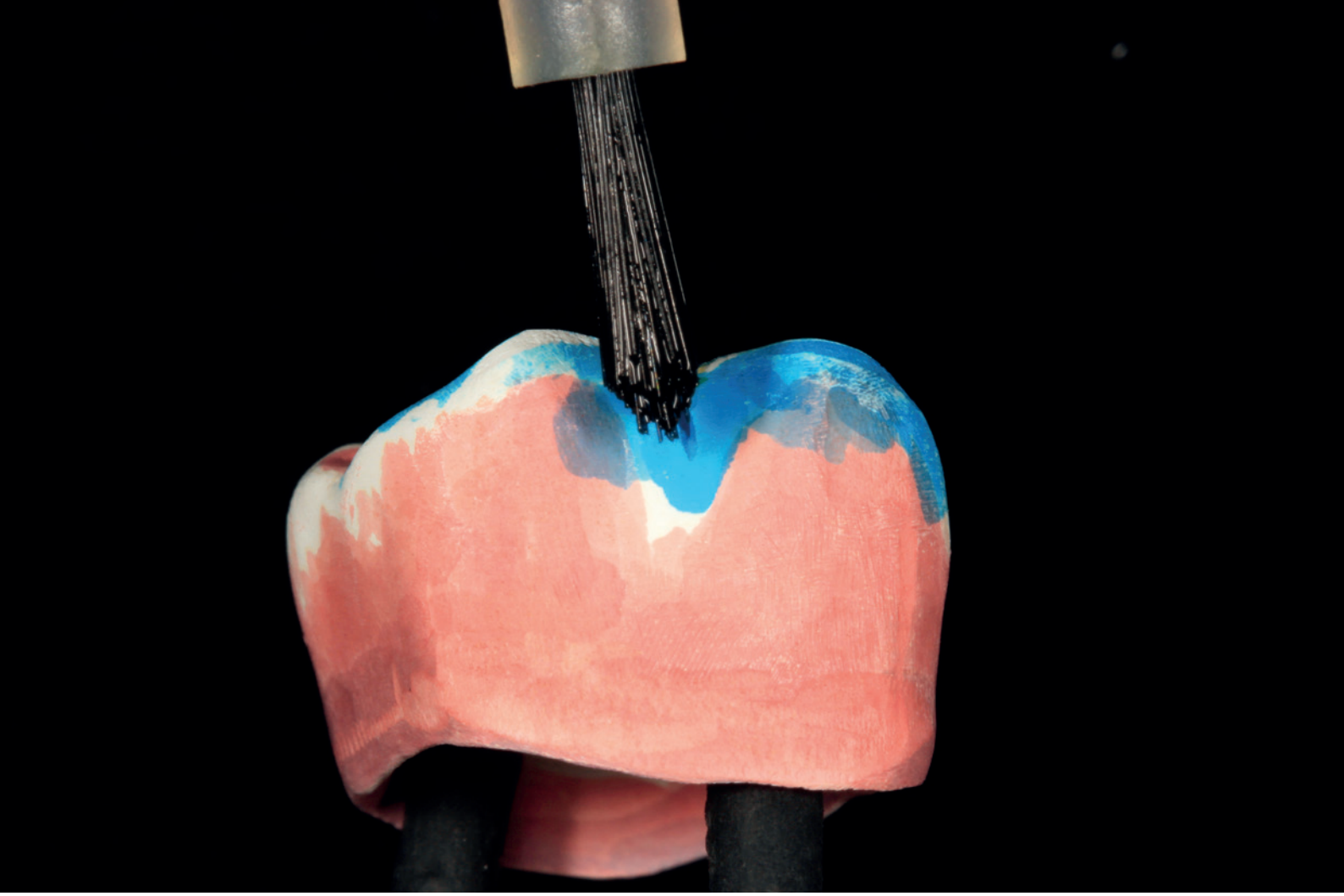

ZTM Dieter Knappe

Teamplayer: Effizienz und Ästhetik

ÄSTHETIK Ein modernes Zirkoniumoxid erfüllt drei wesentliche Parameter für ein zeitgemäßes Laborkonzept: Festigkeit, Ästhetik und Effizienz. Der Autor ZTM Dieter Knappe beschreibt die Herstellung monolithischer Seitenzahnrestaurationen mit dem transluzenten Zirkoniumoxid Zenostar Zr Translucent.

Dieser Artikel ist eine kleine Hommage an das Material Zirkoniumoxid, das sich seit mehr als 15 Jahren im zahntechnischen Labor bewährt hat. Bei sachgerechter Anwendung verfügen Zirkoniumoxid-Restaurationen über die notwendige Stabilität und Belastbarkeit. Mit transluzenten Materialien kann zudem ästhetischen Ansprüchen Genüge getan werden. Anhand eines Patientenfalles wird dargestellt, wie die Fertigung einer monolithischen Zirkoniumoxid-Restauration in den digitalen Workflow integriert und die Wirtschaftlichkeit im Laboralltag erhöht werden kann – ohne ästhetische Kompromisse eingehen zu müssen. Basierend auf einem Wax-up wurde in einem CAD/CAM-gestützten Prozess aus nur einem Datensatz sowohl die provisorische Versorgung (Telio® CAD for Zenotec, Wieland Dental) als auch die definitive Restauration (Zenostar Zr Translucent, Wieland Dental) gefertigt.

Ausgangssituation

Nachdem die Patientin viele Jahre mit einem keramischen Inlay an Zahn 26 versorgt war, ist dieses frakturiert. Sie konsultierte die Zahnärztin mit dem Wunsch einer Neuversorgung. Die Zähne 25 und 35 waren aufgrund einer Wurzelbehandlung verfärbt und sollten daher auch in die prothetische Restauration eingeschlossen werden. An dem bereits für das Inlay präparierten Zahn 26 sollte im Sinne des Zahnerhalts die bestehende Zahnhartsubstanz bestmöglich genutzt werden. Die Patientin hatte hohe ästhetische Ansprüche und verwies explizit darauf, dass sich die Kronen unauffällig in ihren Mund integrieren sollten. Trotzdem wählten wir den effizienten Weg der monolithischen Fertigung und entschieden uns für ein transluzentes Zirkoniumoxid (Zenostar Zr Translucent).
Mit diesem Material stehen drei Optionen für die monolithische Fertigung zur Auswahl:

CANDULOR.COM

reddot award 2015
winner packaging design

LEGENDÄR.
FARBE 34.

Create the best



AESTHETIC BLUE / AESTHETIC RED
HIGH-END PRODUKTE FÜR DIE PROTHETIK

CANDULOR

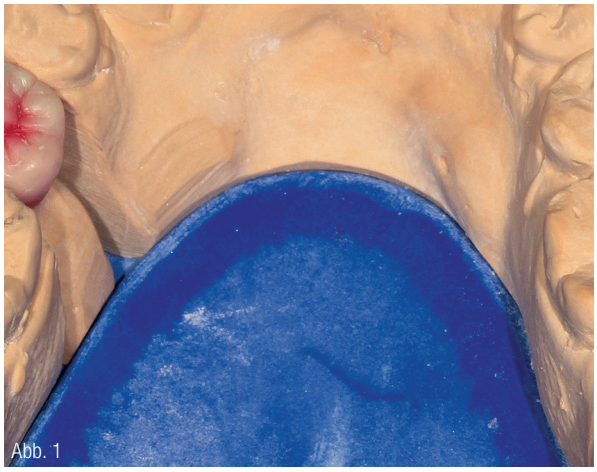
Abb. 1


Abb. 2

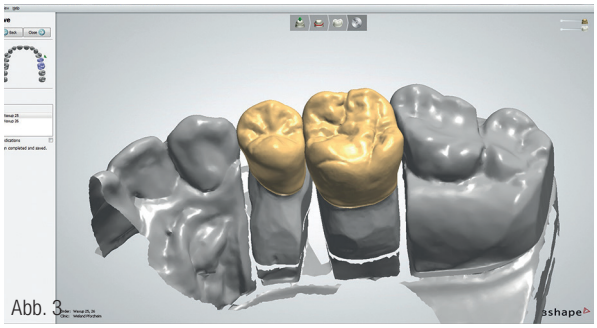
Abb. 3

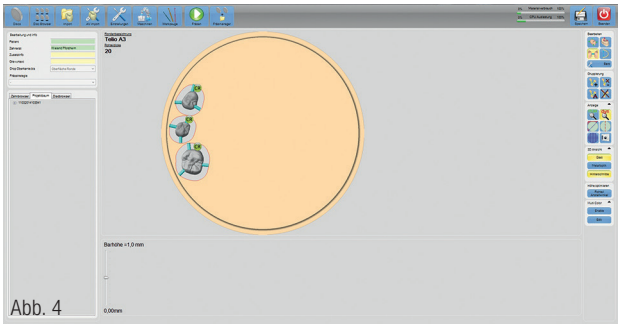
Abb. 4

Abb. 1 und 2: Modellation der Kronen in der manuellen Aufwachstechnik (Wax-up). Abb. 3 und 4: Das eingescannte Wax-up und die Vorbereitung für die Fertigung der PMMA-Langzeitprovisorien (Telio CAD for Zenotec) im CAM.

1. Fräsen, Sintern, Glasieren (effizient, preisgünstig);
2. Fräsen, Sintern, Individualisieren mit Keramikmalfarben, Glasieren;
3. Fräsen, Individualisieren der Restauration mit Infiltrations-Liquids, Sintern, Glasieren (hochästhetisch).

Die Wahl fiel auf die dritte Verarbeitungsform, die dank des digitalen Workflows mit einem wirtschaftlich moderaten Aufwand angefertigt werden kann.

Zirkoniumoxid einer neuen Generation

Zirkoniumoxid bietet im Vergleich zu anderen Dentalkeramiken eine mehr als doppelt so hohe Festigkeit und exzellente mechanische Eigenschaften. Seit einiger Zeit können dank transluzenten Materialien auch hohe ästhetische Ansprüche erfüllt werden. Entweder fungiert das Material als Gerüstbasis der individuellen Verblendung oder der vollanatomischen (monolithischen) Fertigung.
Das Zirkoniumoxid Zenostar Zr Translucent hat eine besonders hohe Lichtdurchlässigkeit. Die exzellenten Materialeigenschaften ergeben eine ideale Symbiose: Effizienz und Ästhetik werden Teamplayer. Dank verschiedenfarbigen Blanks, einem angepassten Malfarbensystem sowie einer bei Bedarf individuellen Einfärbung (Pinselinfiltration) gelingt es in relativ kurzer Zeit, die lebendige Farbwirkung eines natürlichen Zahns zu imitieren.

Präparation

Die obersten Gebote bei der keramikgerechten Präparation der Zähne 25, 35 und 26 lauteten: Kanten vermeiden und Mindestwandstärken einhalten. Vorteile des gewählten Zirkoniumoxids sind die hohe Festigkeit sowie der Umstand, dass somit relativ wenig Zahnsubstanz abgetragen werden musste. Die Kavität des Zahns 26 war bereits großflächig präpariert. Um jedoch für die neue Restauration eine sichere Verankerung zu schaffen, war eine Nachpräparation unumgänglich. Die Kavität musste nach bukkal extendiert werden.


Abb. 5

Abb. 5: Die gefrästen Kronen vor dem Heraustrennen aus dem PMMA-Blank.

NEU

IPS Style®

Die erste Metallkeramik mit patentiertem Oxyapatit

MAKE IT YOUR STYLE!



- ***Make it fast.*** Der geringe Schrumpf spart Zeit.
- ***Make it easy.*** Die einfache Anwendung gibt Sicherheit.
- ***Make it natural.*** Der patentierte Oxyapatit kontrolliert Transluzenz und Tiefenwirkung.

Make it your Style. Probieren Sie es aus!

ÜBERZEUGEN SIE SICH SELBST: www.ivoclarvivadent.de/ips-style

www.ivoclarvivadent.de
Ivoclar Vivadent GmbH
Dr. Adolf-Schneider-Str. 2 | D-73479 Ellwangen, Jagst | Tel. +49 7961 889 0 | Fax +49 7961 6326

ivoclar vivadent®
passion vision innovation


Abb. 6a


Abb. 6b

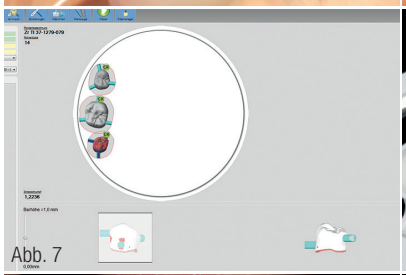
Abb. 7


Abb. 8


Abb.9a


Abb. 9b

Abb. 6a: Die fertiggestellten Langzeitprovisorien aus PMMA auf dem Modell und ...
Abb. 6b: …im Mund.
Abb. 7: Gleicher Datensatz: Vorbereitung für die Fertigung der Zirkoniumoxid-Kronen (Zenostar Zr Translucent) im CAM.

Abb. 8: Die gefrästen Kronen vor dem Heraustrennen aus dem Zirkoniumoxid-Blank.
Abb. 9a und b: Vorsichtiges Beschleifen und Glätten des Weißlings.

Die Wandstärke der bukkalen Höcker war gering, lag allerdings in einem noch vertretbaren Bereich. Der Versuch, den Zahn mit einer Kronenversorgung zu erhalten, stand im Fokus. Nach der Präparation wurden Unter- und Oberkiefer abgeformt sowie die okklusale Lagebeziehung verifiziert. Die provisorische Chairside-Versorgung fertigte die Zahnmedizinerin mithilfe einer Tiefziehschiene an.

Fertigung der Langzeitprovisorien

Die Patientin sollte während der kommenden Monate mit Langzeitprovisorien versorgt werden. Um diese herstellen zu können, wurde im ersten Schritt ein Wax-up modelliert (Abb. 1 und 2). Wir bevorzugen in solchen Situationen die manuelle Aufwachstechnik, da wir mit dieser schnell zum Ergebnis kommen. Alternativ kann die Restauration auch virtuell konstruiert werden. Aber unabhängig von der Vorgehensweise kann ein nachhaltig gutes Ergebnis nur erreicht werden, wenn das fundierte Wissen um funktionelle Okklusionskonzepte angewendet wird. Die in Wachs modellierten Kronen sollten CAD/CAM-gestützt in Langzeitprovisorien umgesetzt werden. Hierfür wurden die physischen Modelle sowie das Wax-up digitalisiert (Zenotec D500, Wieland Dental) und die STL-Daten in die Software (DentalDesigner™, 3Shape) importiert (Abb. 3).
Nach Anpassung aller Parameter konnten die Konstruktionsdaten an die Fräsmaschine (Zenotec select, Wieland Dental) übermittelt und die Restaurationen aus einem PMMA-basierten Block (Telio CAD for Zenotec) herausgefräst werden (Abb. 4 und 5). Die gefrästen Kronen wurden mit nur wenig Nacharbeit auf das Modell aufgepasst. Um den PMMA-Kronen ein natürliches Aussehen zu verleihen, wurde die Oberflächenstruktur entsprechend herausgearbeitet und so ein bemerkenswertes Lichtspiel erreicht. Die abschließende Politur erfolgte mit einem speziellen Poliermittel und einem Ziegenhaarbürstchen (Abb. 6a). Nach Entfernen der Chairside-Provisorien inklinierte die Zahnmedizinerin die Langzeitprovisorien mit einem provisorischen Befestigungs-Composite (Telio® CS Link) (Abb. 6b).

Fertigung der definitiven Versorgung

Drei Monate später stand die definitive Versorgung im Fokus. Um die monolithischen Restaurationen auf effiziente Weise fertigen zu können, wurde der vorhandene – über das Langzeitprovisorium validierte – Datensatz verwendet (Abb. 7). Als Material wählten wir das transluzente Zirkoniumoxid Zenostar Zr Translucent, ein Materialkonzept, bei welchem zwischen sechs verschiedenen farbigen Discs gewählt

werden kann. Wir entschieden uns für die Farbe „sun“ und verliehen den Restaurationen so einen warmen, rötlichen Grundton. Nach dem Fräsen (Zenotec select) eröffnen sich verschiedene Alternativen zur Veredelung der Restaurationen (Abb. 8). In diesem Fall sollte die individuelle Farbgebung zunächst über die Infiltration des Weißlings erfolgen.

Veredelung: Pinselinfiltration des Weißlings

Bei der Pinselinfiltration werden die gefrästen Kronen (Weißlinge) mit Färbeflüssigkeit (Zenostar Color Zr, Wieland Dental) infiltriert und den Restaurationen bereits vor dem Sintern ein Gradient verliehen, also ein dem natürlichen Zahn ähnlicher Farbverlauf. Die Färbeflüssigkeit kann aus allen A–D-Zahnfarben gewählt werden; für die zusätzliche Individualisierung stehen weitere fünf Effektfarben zur Verfügung. Nach dem Verschleifen der Haltestege an den gefrästen „Weißlings“-Kronen 26, 25 und 35 wurde die Oberfläche geglättet (Abb. 9a und b) und die Färbeflüssigkeit an den Höckerspitzen, im marginalen Bereich sowie in tiefliegenden Fissuren gezielt aufgetragen (Abb. 10a bis 11b). Das Charmante an diesem farblosen Liquid ist die Möglichkeit der Colorierung. Hierfür wird dem Färbeliquid ein Tropfen Farbindikator (Zenostar VisualiZr, Wieland Dental) zugegeben; die einzelnen Liquids können somit während des Aufpinselns gut differenziert werden. Der Farbstoff besteht aus organischen Pigmenten, die während des Sinterns nahezu rückstandslos verbrennen. Der Sinterprozess erfolgte bei 1.450 °C (Zenotec Fire P1, Wieland Dental). Direkt nach dem Sintern wirkten die Kronen „dreidimensional“ und zeigten eine Transluzenz, die aufgrund des dezent rötlichen Zirkoniumoxids warm und natürlich wirkte. Das Aufpassen auf das Modell bedingte wenig Nacharbeit. Das ist nicht nur aus wirtschaftlicher, sondern auch aus werkstoffkundlicher Sicht ein großer Vorteil.

Einsetzen der Restaurationen

Die Zähne 25, 35 sowie 26 wurden für das definitive Eingliedern vorbereitet, wobei der Versuch, Zahn 26 zu erhalten, scheiterte. Bei der Ausgliederung des Langzeitprovisoriums frakturierte die bukkale Kronenwand. Bereits zu Beginn der Therapie war uns bewusst, dass die Restzahnsubstanz nur eine geringe Stabilität bot und der Zahnerhalt ein Balanceakt war. Nun war klar, dass der Zahn nicht erhalten werden konnte. Der Patientin wurden vorübergehend erneut die Langzeitprovisorien eingesetzt und anhand der detaillierten Diagnose ein neuer Therapievorschlag für den Zahn 26 unterbreitet. Wenige Wochen später konnten die vollkeramischen Kronen 25 und 35 definitiv eingegliedert werden (SpeedCEM®). Regio 26 sollte zu einem späteren Zeitpunkt implantatprothetisch versorgt werden.

Fazit

Die monolithischen Zirkoniumoxid-Kronen 25 und 35 adaptierten sich farblich unauffällig in den Mund (Abb. 15 und 16). Die Patientin berichtete von einem sehr angenehmen und natürlichen Kauempfinden. In Verbindung mit der

ANZEIGE





Abb. 10a und b: Pinselinfiltration vor dem Sintern: Auftragen des Färbeliquids im zervikalen Bereich. Abb. 11a und b: Pinselinfiltration: Auftragen des Färbeliquids an den Höckerspitzen sowie im Fissurenbereich. Abb. 12: Okklusale Politur vor dem Auftragen der Malfarben. Abb. 13 und 14: Auftragen der Malfarben und erneutes Besprühen mit der Glasurmasse. Abb.15: Direkt nach dem Einsetzen der Zirkoniumoxid-Krone auf Zahn 25. Zahn 26 ist mit einer provisorischen PMMA-Krone versorgt. Abb. 16: Eine adäquate Alternative zur verblendeten Keramikkrone und zur Vollgusskrone – die monolithische Zirkoniumoxid-Krone auf Zahn 35. Sie gliedert sich unauffällig in die Zahnreihe ein.

CAD/CAM-gestützten Fertigung konnten die Kronen auf effizientem Weg hergestellt werden. Das verwendete transluzente Material (Zenostar Zr Translucent) hat eine hohe Lichttransmission und bot somit eine ideale Grundlage, um die farbdynamischen Eigenschaften der natürlichen Zähne nachzuempfinden. Insbesondere hinsichtlich eines immer stärkeren Preisdruckes und hoher ästhetischer Ansprüche ist das beschriebene Vorgehen eine adäquate Alternative zur individuell verblendeten Keramikkrone oder zur Vollgusskrone aus einem Edel- oder Nichtedelmetall.

Jetzt – vor dem Auftragen der Malfarben – wurden die Zirkoniumoxid-Kronen poliert und somit die Oberflächen geglättet (Abb. 12). Damit kann der oft diskutierten Abrasion entgegengewirkt werden. Vor dem ersten Brand wurde auf die Kronenoberflächen eine Glasurmasse (Zenostar Magic Glaze, Wieland Dental) aufgesprüht und so das gleichmäßige Auftragen der Malfarben gewährleistet. Für die farbliche Charakterisierung verwendeten wir Pastenmalfarben (Zenostar Art Module-Pasten, Wieland Dental), die nach gutem Durchmischen sehr feinkörnig sind und somit sanft und gleichmäßig aufgetragen werden können. Sowohl die zervikalen als auch die inzisalen Bereiche wurden mit Malfarbe individualisiert (Abb.13). Vor dem Brennen sprühten wir erneut einen Hauch Glasurmasse auf (Abb. 14) und imitierten mit diesem Wechselspiel zwischen Malfarbe und leicht fluoreszierender Sprühglasur eine dreidimensionale Struktur. Nach einem abschließenden Brand unterschieden sich die Kronen kaum von einer geschichteten Arbeit; vielmehr wirkten sie lebendig und zeigten ein natürliches internes Farbenspiel. Nach einer Kontrolle der okklusalen Kontakte im Artikulator sowie der approximalen Kontakte auf dem Modell wurden die Kronen zum Einsetzen an die Praxis übergeben.

INFORMATION

ZTM Dieter Knappe
Knappe Zahntechnik GmbH
Weinstraße 14
67889 Schweigen-Rechtenbach
dieter.knappe@orange.fr

Wieland
Dental + Technik GmbH & Co. KG
Lindenstraße 2
75175 Pforzheim
Tel.: 07231 3705-700
Fax: 07231 357959
info@wieland-dental.de
www.wieland-dental.de

Infos zum Autor

Zirkonzahn®

VIRTUOSO BX



Colour Liquid Prettau® Aquarell



Oberkiefer aus Prettau® Zirkon, gesintert



UK-Prothese aus Kunststoff Temp Premium

SCHLAUE MATERIALLÖSUNGEN

für die schwierigsten Fälle



Oberkiefer aus 100 % Prettau® Zirkon auf Titansteg

ZIRKONZAHN Worldwide *– Südtirol – T +39 0474 066 680 – info@zirkonzahn.com – www.zirkonzahn.com*

ZIRKONZAHN Deutschland *– Neuler – T +49 7961 933990 – info@zirkonzahn.de – www.zirkonzahn.com*