


2


CME-Punkte

Sowohl die Indikation als auch die Erfolgsrate zur Implantatversorgung ist heute viel größer als zu Beginn der Implantatentwicklung (1960 bis 1980) angenommen wurde.

Heute sind Implantatversorgungen ein wissenschaftlich anerkannter und unverzichtbarer Bestandteil moderner oraler Therapiekonzepte. Entsprechend des wissenschaftlichen Goldstandards sind bei kompletter Zahnlosigkeit im Oberkiefer in der Regel acht Implantate für eine hochwertige festsitzende Rekonstruktion ausreichend.¹ Im Folgenden wird die Rehabilitation eines zahnlosen Oberkiefers mit auf acht DEDICAM Titanabutments zementierten Zirkonbrücken nach 3-D-Planung und schablonengeführter Implantatinsertion beschrieben.

Dr. Albert Holler
[Infos zum Autor]Dr. Marc-André Grundl
[Infos zum Autor]ZTM Kurt Illing
[Infos zum Autor]

Literatur



Gesamtkonzept zur Versorgung eines Oberkiefers mit Indikationsklasse IIIa

Dr. Albert Holler, Dr. med. dent. Marc-André Grundl, ZTM Kurt Illing

In komplexen klinischen Situationen ist eine gute Kommunikation zwischen dem behandelnden Team, dem Zahntechniker und dem Patienten unabdingbar für den langzeitstabilen Erfolg einer Rehabilitation. Eine sorgfältige Voruntersuchung und Indikationsstellung helfen, Misserfolge zu vermeiden. Dabei ist wichtig, dass alle Teampartner vor Behandlungsbeginn die bestmögliche funktionelle Gestaltung des Zahnersatzes fokussieren, die Wünsche des Patienten auch in Bezug auf die Ästhetik

respektieren und mögliche Komplikationen oder klinische und materialbedingte Limitationen rechtzeitig erkennen. Mithilfe der CAD/CAM-Technologie können präzise gefertigte Versorgungen eingesetzt werden, die aus biokompatiblen Materialien wie Hochleistungspolymeren, Titan oder Zirkonoxid gefertigt werden. Diese können oft im analogen Verfahren nicht oder nur sehr aufwendig hergestellt werden. Die Präzision einer CAM-gefertigten Versorgung wird heute nicht mehr infrage gestellt.

Der Befund und die Planung des Gesamtkonzepts

Im März 2013 wurde für die 56-jährige Patientin ein chirurgisch-prothetisches Gesamtkonzept erstellt. Die Brücke im Oberkiefer war mehrfach gebrochen. Röntgenologisch zeigte sich, dass die Pfeilerzähne parodontal geschädigt und nicht erhaltungsfähig waren, bis auf den endständigen Molaren im zweiten Quadranten. Die Brücke von 35 auf 37 war erneuerungsbedürftig und

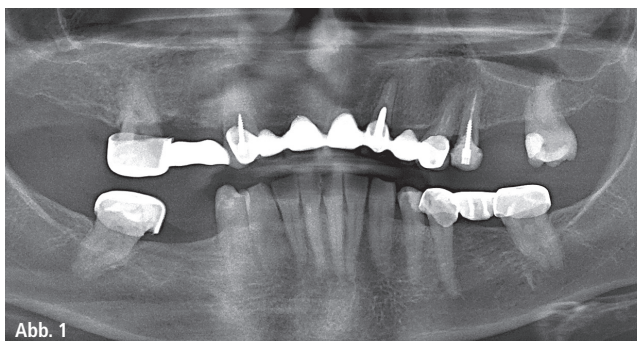


Abb. 1

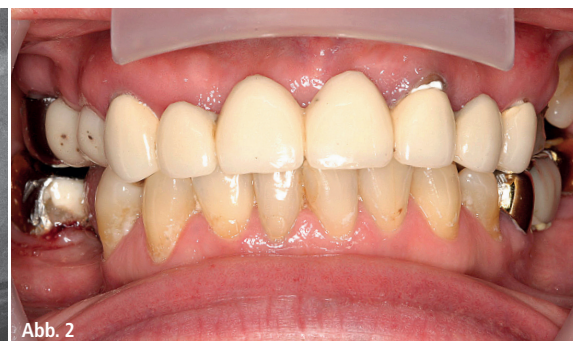

Abb. 2

Abb. 1: Das Röntgenbild veranschaulicht die aktuelle Mundsituation. – **Abb. 2:** Die Oberkieferbrücke zeigte abstehende Kronenränder.

Mehr Freude am Implantat...

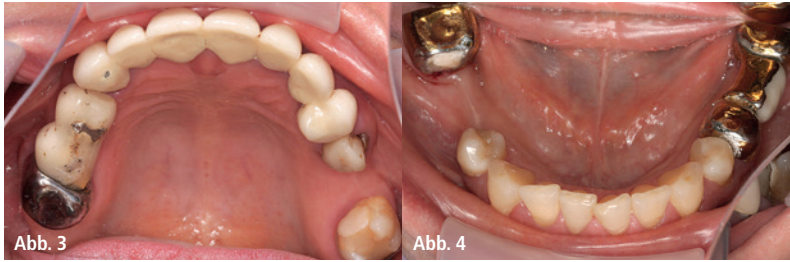

Abb. 3: Die Brücke war mehrfach gebrochen und Keramikverblendungen waren abgeschert. – **Abb. 4:** Zur Herstellung der optimalen Kaufunktion musste die Unterkieferbrücke links erneuert und die Lücke im vierten Quadranten geschlossen werden.

die Schalllücke im vierten Quadranten sollte geschlossen werden (Abb. 1–4). Um eine umfassende Planung aufstellen zu können, wurden zunächst mithilfe des Orthopantomografen Bilder zur röntgenologischen Analyse der aktuellen Mundsituation gemacht. Anschließend erfolgten die Abformungen beider Kiefer zur Erstellung von Situationsmodellen. Um diese schädelbezogen einartikulieren zu können, legten wir einen Gesichtsbogen an. Das Parodontalscreening war unauffällig. Eine durchgeführte Funktionsanalyse gab keinen Anhalt für craniomandibuläre Dysfunktionen.

Da die Patientin keine Vollprothesen wünschte, stellten wir ihr zwei prothetische Versorgungsmöglichkeiten vor. Eine abnehmbare Teleskopbrücke, die mit fünf Implantaten und einer Teleskopkrone auf Zahn 27 im Oberkiefer realisierbar wäre und alternativ eine festsitzende zementierte Brückenversorgung auf acht Implantaten. Um die optimale Kaufunktion wieder herzustellen, wurden im Unterkieferseitenzahnbereich zwei Brücken auf natürlichen Zähnen vorgeschlagen. Nach differenzierter Aufklärung der Patientin über verschiedene Versorgungsmöglichkeiten, entschied sich diese für eine festsitzende Rekonstruktion. Anhand eines

Set-ups auf den Situationsmodellen erstellten wir in enger Absprache mit dem Chirurgen, dem Zahntechniker und der Patientin den folgenden integrierten Therapieplan^{2,3}:

- Extraktion der nicht erhaltungswürdigen Pfeilerzähne im Oberkiefer
- herausnehmbare Prothese während der Heilungsphase im Oberkiefer
- 3-D-Implantatdiagnostik
- virtuelle Implantatplanung
- Herstellung der Orientierungsschablone für die Implantatinsertion
- Implantatchirurgie
- Implantatfreilegung, Weichgewebemanagement und -ausformung mit direktverschraubter Kunststoffbrücke
- Implantatabformung
- Einsetzen der provisorischen Versorgung und Abstimmung der Ästhetik
- Präparation im Unterkiefer mit Abformung der natürlichen Zähne
- Herstellung von Zirkonbrücken auf acht individuellen CAD/CAM-Titanabutments
- Einprobe der Ober- und Unterkieferrestauration zur Funktions- und Ästhetikkontrolle
- Eingliedern der definitiven Versorgung

Unser Zahntechniker orientierte sich am Set-up und stellte zum Exzisionsstermin im Oktober 2013 eine Prothese für

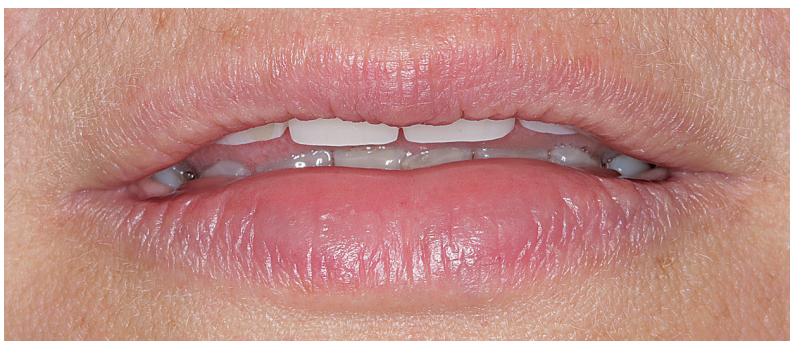

Abb. 5: Die Interimsprothese wurde nach der Extraktion der Pfeilerzähne im Oberkiefer eingesetzt.



humantcreativ.de

Implantat-Pflege-Gel
durimplant

Zur Vorbeugung
von Periimplantitis
und Entzündungen
rund um
das Implantat.

www.durimplant.com

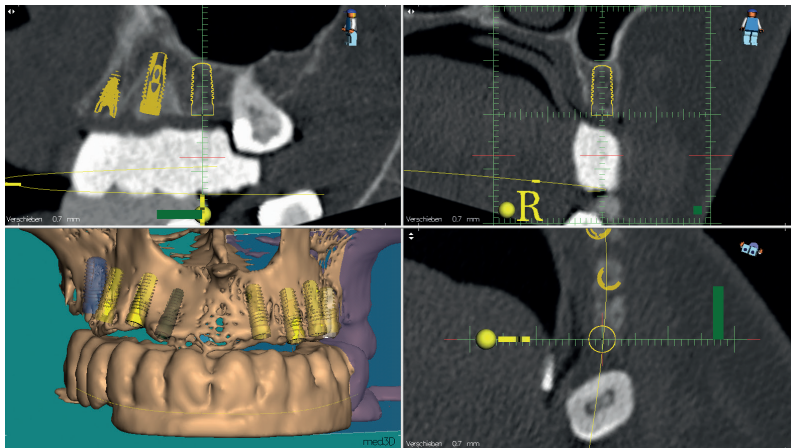


Abb. 6: Nach der Abheilung der Extraktionsalveolen erfolgte die virtuelle Implantatplanung.

die Interimsversorgung her. Nach einer Abfrage des allgemeinen Gesundheitszustandes der Patientin und der Überprüfung der aktuellen oralen Situation erfolgte die atraumatische Extraktion aller nicht erhaltungswürdigen Pfeilerzähne im Oberkiefer bis auf den Zahn 27 bei uns in der Praxis. Besonders achtsam gingen wir bei der Extraktion der Frontzähne vor, damit wir die sehr dünnen vestibulären Knochenlamellen so vollständig wie möglich erhalten konnten. Da die Implantate circa vier Monate später inseriert werden sollten, ließen wir die Alveolen einbluten. Die Blutkoagel begünstigen die Migration der Wachstumszellen aus den umliegenden Gefäßen, sodass circa acht Wochen nach der Extraktion die Alveolen mit frisch

gebildetem spongiosen Knochen ausgefüllt und mit stabilem Epithelgewebe verschlossen sind.⁴ Dieser Knochen wird dann in den folgenden Monaten die unterschiedlichen Remodellingprozesse durchlaufen. Nach der primären Wundversorgung gliederten wir die Interimsprothese ein. Sie verhindert die Akkumulation von Speiseresten in die Extraktionsalveolen (Abb. 5).

Die virtuelle Implantatplanung

Im Frontzahnbereich des Oberkiefers sind für die ästhetische Versorgung durch Brücken bestimmte Kriterien zu berücksichtigen. Ein besonderer Fokus muss hier auf die Weichgewebesituation gelegt werden. Damit sich beim Sprechen keine

Speichelbläschen im Zahnzwischenraum bilden oder Essensreste verfangen, sollten Implantate prothetisch orientiert und mit optimalem Abstand zueinander platziert werden. Sie stabilisieren nicht nur den Knochen, sondern stützen auch das umgebende Weichgewebe. Durch die Pontic-Ausformung der Brückenglieder können Pseudopapillen rekonstruiert werden, wodurch ein natürlicher Übergang der keramischen Versorgung zum Weichgewebe erreicht werden kann. Die CAD/CAM-Technologien bieten uns viele Möglichkeiten, diese Bedingungen in vielen Fällen zufriedenstellend zu berücksichtigen. Für eine optimale Planung der Versorgung und Positionierung der Implantate fertigte der Zahntechniker eine Wachsaufstellung ohne vestibulären Zahnfleischanteil im Frontzahngebiet. Anhand dieses Set-ups überprüften wir die Ästhetik, klärten die Frontzahnlänge ab und legten die Kauebene fest. Die Interimsprothese wurde unterfüttert und auf die neue Bisslage angepasst. Anhand des Set-ups wurde eine Radiologieschablone hergestellt und die Patientin zur CT-Aufnahme zum Radiologen überwiesen. Die Patientin trug während der CT-Aufnahmen eine aus röntgenopakem Material hergestellte Versorgung mit anatomischem Emergenzprofil, die in den CT-Bildern die gewünschte spätere prothetische Situation sichtbar macht. Mithilfe der med3D-Software

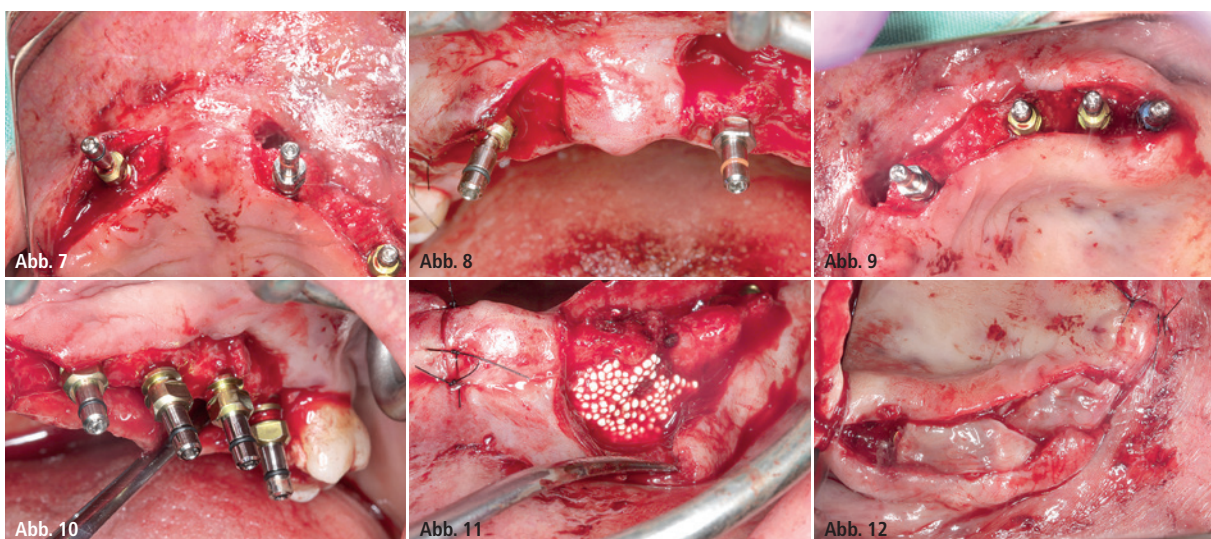


Abb. 7: Mit einer krestalen Inzision und anschließender Lappenpräparation wurde der Kieferknochen freigelegt. – **Abb. 8:** Das Belassen eines Mittelsteges ermöglicht die Abstützung der Interimsprothese und erleichtert die genaue Repositionierung des Weichgewebes. – **Abb. 9:** Das Backward Planning ist die Voraussetzung für die prothetisch korrekte Platzierung der Implantate. – **Abb. 10:** Um einen Sinuslift zu vermeiden, wurde in Regio 26 ein kurzes 9 mm CAMLOG® SCREW LINE Implantat inseriert. – **Abb. 11:** Mit einem Gemisch aus autologem Knochen und Knochenersatzmaterial wurden kleinere Knochendefekte nivelliert. – **Abb. 12:** Zur Unterstützung der Wundheilung wurde der Knochen mit PRF-Membranen abgedeckt und das Weichgewebe verschlossen.

und zusammen mit den Spezialisten aus dem Labor werteten wir die Aufnahmen aus und legten die optimalen Implantatpositionen und -längen fest. Wir planten im ersten Quadranten vier Implantate im Seitenzahnbereich Regio 14 und 15, mit jeweils Ø3,8 mm x 11 mm Länge und ein Ø3,3 mm x 13 mm langes Implantat in Regio 12, Regio 16 Ø5,0 mm x 11 mm. Im zweiten Quadranten sollten zwei Implantate im Seitenzahnbereich Regio 24 (Ø3,8 mm x 11 mm Länge) und 26 (Ø3,8 mm x 9 mm Länge) sowie zwei Implantate in Regio 22 und 23 (jeweils Ø3,8 mm x 11 mm Länge) inseriert werden (Abb. 6). Anhand der erarbeiteten Daten fertigten die Planungsspezialisten eine Orientierungsschablone mit den zweiteiligen CAMLOG CT-Hülsen für die Implantation an.

Im Februar 2014 erfolgte die Implantation in der oralchirurgischen Praxis Dr. Grundl. Nach der Lokalanästhesie stellte der Chirurg den Kieferknochen im Operationsgebiet dar. Bei der Freilegung ist darauf zu achten, dass die Bohrschablone lagestabil eingesetzt werden kann. Er legte leicht nach palatinal orientierte Kieferkammschnitte (innerhalb der Linea alba) an, die distal in Regio 16 und um den Zahn 27 mit paramedianen kurvenförmigen Entlastungsinzisionen endeten. Um das Risiko von Resorptionen im ästhetischen Frontzahnbereich zu minimieren, ließ der Chirurg einen Mittelsteg von circa einem Zentimeter Weichgewebe stehen, vorgestellt von S. Schmidinger 1981 in Wien (Abb. 7 und 8).⁵ Die geringe Blutungsneigung und die Wundrandstabilität bei der kreisförmigen Schnittführung sind von Vorteil für die weiterführende Operation und eine gute Wundheilung. Anschließend wurden die Mukoperiostlappen vollschichtig präpariert. Mithilfe der Orientierungsschablone bereitete der Operateur die Implantatlager den -längen und -durchmessern entsprechend auf und inserierte dem chirurgischen Protokoll folgend die CAMLOG® SCREW-LINE Implantate (Abb. 9). Um einen Sinuslift zu vermeiden, wurde in Regio 26 ein kurzes Implantat (Ø3,8 mm x 9 mm Länge) gesetzt (Abb. 10).⁶ Die Einbringpfosten wurden abgeschraubt und die Implantate mit den Verschlusschrauben abgedeckt. Die Mo-

bilisierung des Lappens wurde durch eine Periostschlitzung erreicht. Im Bereich 23 augmentierte der Operateur die bukkale Knochenlamelle mit einem Gemisch aus autologen Knochenspänen und einem alloplastischem Knochenersatzmaterial (easy-graft™ CRYSTAL). Mit dem aus den Spiralen der Bohrer gewonnenen autologen Knochenspänen wurden kleinere Knochendefekte im Operationsgebiet nivelliert (Abb. 11). Zur Unterstützung der Wundheilung wurde das ganze Implantationsgebiet im Oberkiefer mit PRF-Membranen abgedeckt (Abb. 12). Über einen Zeitraum von sieben Tagen geben diese die enthaltenen Wachstumsfaktoren ab und beschleunigen und verbessern die Wundheilung.⁷ Die aus der Konzentration patienteneigener Thrombozyten gewonnene Matrix lässt sich kostengünstig herstellen und durch die inhärente Konsistenz leicht verarbeiten. Anschließend wurde das

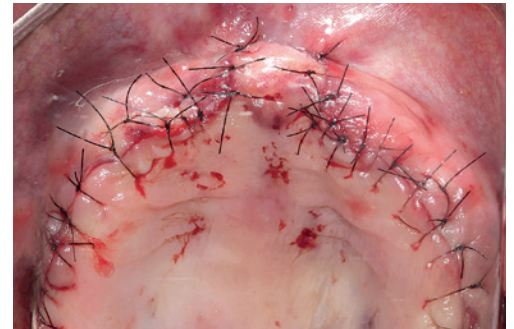

Abb. 13: Die Wundränder wurden exakt adaptiert und das Weichgewebe mit Einzelknopf- und Rückstichnähten dicht verschlossen.

Weichgewebe mit Matratzen- und Einzelknopfnähten spannungsfrei vernäht (Abb. 13). Die Interimsprothese war über den Gaumen, den endständigen Zahn 27 und den stabilen Steg um die Papilla incisiva gut abgestützt. Nach acht Tagen konnten wir die Nähte entfernen. Nachdem die Weichgewebe abgeheilt waren, unterfütterten wir wenige Tage später die Interimsprothese mit Kunststoff.

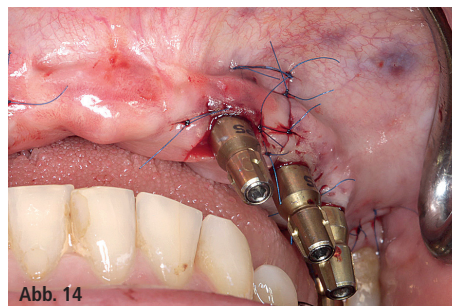


Abb. 14

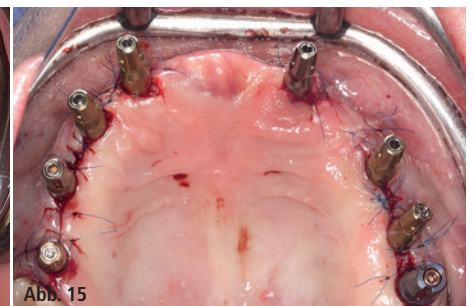

Abb. 15

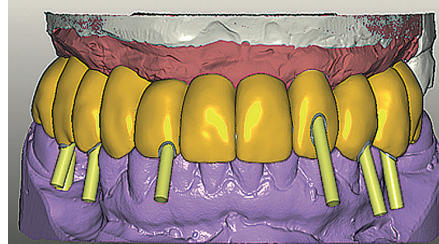


Abb. 16

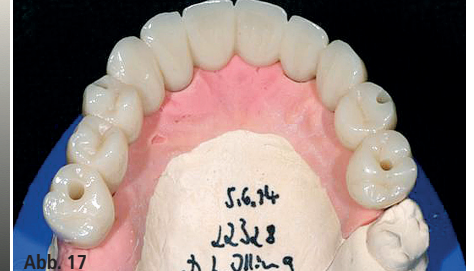


Abb. 17

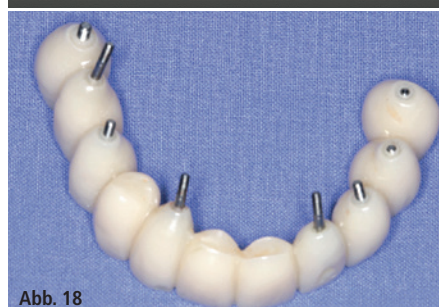

Abb. 18

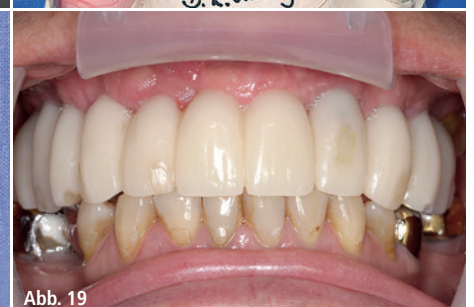

Abb. 19

Abb. 14: Die Implantate wurden mit einfacher Stichinzision freigelegt und die Mukosa in Regio 22 mit einem Rollappen verbreitert. – **Abb. 15:** Für die Herstellung einer CAD/CAM-gefertigten verschraubten Kunststoffbrücke wurden sofort nach der Eröffnung die Pfosten für die indirekte Abformung aufgesetzt. – **Abb. 16:** Im Labor wurden die Daten vom Backward Planning mit den aktuellen Modellschans gemacht. – **Abb. 17:** Die Passung des direktverschraubten Kunststoffprovisori-ums wurde auf dem Modell überprüft. – **Abb. 18:** Die Basalansicht zeigt die anatomischen, ponticförmigen Auflagen der Brückenglieder. – **Abb. 19:** Die stabile festsitzende Kunststoffbrücke wurde zur Ausformung des Weichgewebes eingesetzt.

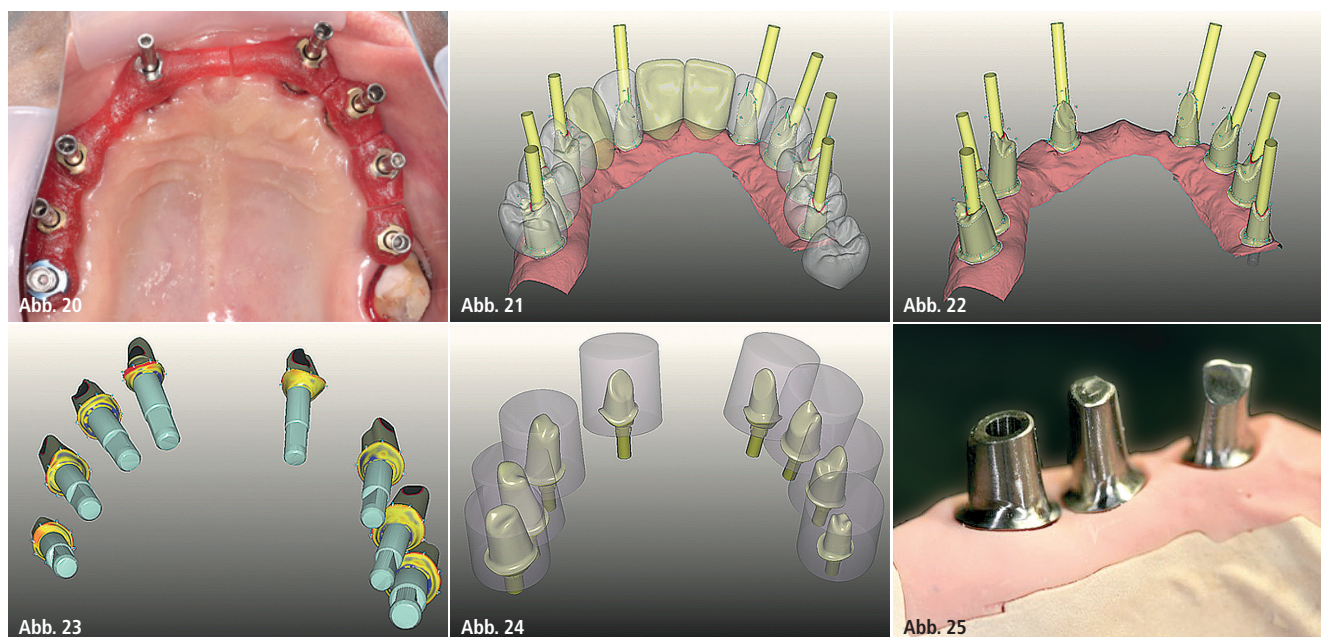


Abb. 20: Zur definitiven Abformung wurden die Abformpfosten mit Pattern Resin verbunden. – **Abb. 21:** Die Darstellung zeigt die prothetisch optimal platzierten Implantate und die Abutmentgestaltung unter der Brückenkonstruktion. – **Abb. 22:** Die epigingivale Lage der palatinalen Abutmentschulter wird kontrolliert. Im ästhetischen Bereich liegt die Schulter circa 1,5 mm subgingival. – **Abb. 23:** Im Abutmentdesign-Programm wurden die anatomisch ausgeformten subgingivalen Anteile geprüft. – **Abb. 24:** Vor dem Hochladen der Abutments auf den Dental Manager wurde die Fräsbarkeit in der Darstellung der Preform kontrolliert. – **Abb. 25:** Die angelieferten DEDICAM Titanabutments wurden auf dem Modell verschraubt und die Lage der Abutmentschultern geprüft.

Die Freilegung und das Ausformen eines natürlichen Emergenzprofils

Zur prothetischen Versorgung erschien die Patientin Anfang Juni 2014 bei uns in der Praxis. Wir legten die Implantate mit einfacher Stichinzision und apikalen Verschiebelappen frei. In Regio 22 verbreiterten wir die Gingiva mit einem Rollappen, um später eine natürliche und feste Weichgewebesituation um das Implantat und die Krone zu erhalten (Abb. 14).

Da wir das Weichgewebe individuell ausformen wollten, schraubten wir Platform Switching Abformpfosten für die geschlossene Löffeltechnik auf und vernähten das Weichgewebe (Abb. 15). Zur besseren Abstützung der Modelle legten wir das Bissregistrator über den Abformpfosten an. Anschließend formten wir die Situation mit einem individuell hergestellten Löffel ab. Nach der Abformung wurden die Abformpfosten gegen gerade Gingivaformer ausgetauscht, die bis zum Einsetztermin einer verschraubten provisorischen Kunststoffbrücke im Mund verblieben. Die Interimsprothese wurde von uns im Bereich der Implantate ausgeschliffen. Im Labor wurden die Abformpfosten mit Laborimplantaten verschraubt, in den Abdruck eponiert

und mit einem Silikon für die abnehmbare Zahnfleischmaske umspritzt. Nach dem Aushärten der Maske wurde das Oberkiefer-Meistermodell hergestellt.

In unserer Praxis steht das natürliche Erscheinungsbild einer Versorgung immer im Fokus. Dazu gehört nicht nur die anatomische Gestaltung der Kronendurchtrittsprofile, sondern auch die basale Ausformung der Brückenglieder.⁸ Um dies zu erreichen, setzt der Zahntechniker das Ästhetik-Set-up auf das Modell um und zeichnet auf dem Meistermodell die zervikalen Konturen der Kronen und Brückenglieder an.⁹ Die Zahnfleischmaske in den Bereichen der Brückenglieder wird ponticartig einradiert. Dadurch wird leichter Druck auf die Gingiva ausgeübt, sodass anatomische Weichgewebegirlanden geformt und die Interdentalräume durch Papillen geschlossen werden. Das diagnostische Set-up wurde auf eine verschraubbare Kunststoffbasis übertragen und der spannungsfreie Sitz der Brücke wie auch Funktion, Phonetik und Ästhetik in der Praxis überprüft. Anschließend führte der Zahntechniker die notwendigen CAD/CAM-Prozesse durch. Dazu wurden die Scanmarker auf die Laborimplantate geschraubt und das Modell im Streifenlicht-Scanner (Zirkonzahn) sowohl mit als auch ohne Zahnfleischmaske gescannt.

Das Set-up, der Gegenkiefer und die Artikulatorsituation wurden digital erfasst und die Daten zum Designen der verschraubbaren Kunststoffbrücke gemacht (Abb. 16). Zur Ausgestaltung des Emergenzprofils wurden die Abutmentböden erstellt und das digitale Set-up mithilfe des Situ-Scans platziert. Die digital designte Konstruktion wurde in zahnfarbenem Kunststoff (Temp Basic, Zirkonzahn) gefräst, wobei der Implantatanschluss dabei komplett in Kunststoff gefertigt wurde. Auf dem Modell wurde die Passung der Konstruktion geprüft, die Haltestifte abgetrennt und verschliffen (Abb. 17 und 18). Die Zähne waren vollanatomisch ausgeformt. Zwölf Tage nach der Freilegung der Implantate installierten wir die provisorische Brücke, prüften die Okklusion und die Bisshöhe, verschlossen die Schraubzugangskanäle und besprachen Zahnform und -größe. Die kleinen Änderungswünsche der Patientin nahmen wir auf, um sie bei der definitiven Versorgung einfließen zu lassen (Abb. 19).

Herstellung der Vollkeramikversorgung auf acht DEDICAM Abutments

Nach fünf Wochen, die Patientin hatte sich in der Zwischenzeit an die festsit-

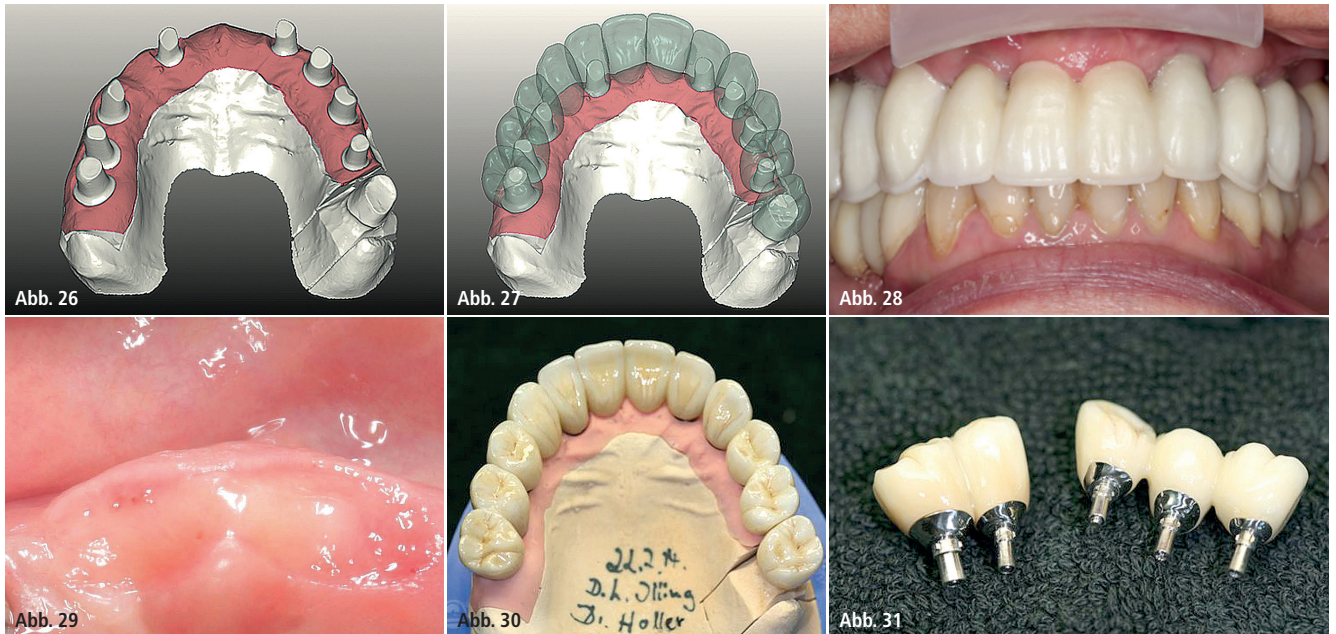


Abb. 26: Das Modell mit den aufgeschraubten Titanabutments wurde gescannt und in die CAD-Software eingelesen. – **Abb. 27:** Die Zirkonbrücken und die IPS e.max® CAD Kronen wurden an die Abutmentübergänge und die Zahnfleischsituation angepasst und zum Fräsen in den Blanks platziert. – **Abb. 28:** Nach dem Sintern der Zirkonbrücken mit der labialen Reduktion für die individuelle Verblendung erfolgte die Einprobe im Mund. – **Abb. 29:** Die basale Zahnfleischauflage der Brückenglieder war anatomisch ausgeformt. Es bildeten sich Pseudopapillen zwischen den Frontzähnen. – **Abb. 30:** Die monolithischen Kauflächen und palatinalen Anteile der Zirkonbrücken wurden individuell eingefärbt. – **Abb. 31:** Die Abbildung zeigt den exakten Übergang der hochglanzpolierten subgingivalen Anteile der DEDICAM Titanabutments zu den Zirkonkronen.

zende Versorgung gewöhnt, präparierten wir den Zahn 27 und formten die Implantate im Oberkiefer mit der umgebenden Weichgewebesituation ab. Unser Zahntechniker hatte auf dem Meistermodell die Abformpfosten für die offene Technik aufgeschraubt und mit Pattern Resin verblockt. Den Kunststoffsteg hatte er mit einer feinen Trennscheibe in einzelne Segmente getrennt. Wir schraubten die Abformpfosten im Mund ein und verblockten die Trennspalte vor der Abformung mit Pattern Resin (Abb. 20). Unter Beachtung aller relevanten technischen Kriterien wurde das Modell im Labor hergestellt, einartikuliert, Scanpfosten aufgeschraubt und eingescannt. Die in der Software hinterlegten Daten des Set-ups wurden mit den aktuellen Daten gematcht. Wir überprüften die exakte Implantatübertragung, indem wir uns eine CAD/CAM-Brücke aus fräsbarem grünem Kunststoff fertigen ließen. Diese setzten wir im Mund ein und überprüften die spannungsfreie Passung der Versorgung. Anschließend präparierten wir die Unterkieferseitenzähne zur Herstellung der Zirkonbrücken vom ersten Prämolaren bis zum zweiten Molaren. Dabei nutzten wir die grüne Kunststoffbrücke zur Orientierung des okklusalen Abstands. Nach der Bissnahme und

Abformung des Unterkiefers schraubten wir den „Grünling“ ab, setzten die zahnfarbene Kunststoffbrücke wieder ein und versorgten den Seitenzahnbereich provisorisch mit präfabrizierten Schalenprovisorien. Zur Umsetzung der CAD/CAM-Versorgung nutzte der Zahntechniker die für die Interimsversorgung erarbeiteten Konstruktionsdaten als Grundlage

für das Design der individuellen Titanabutments (Abb. 21). Diese konstruierte er unter die virtuelle Brücke. Er legte die Abutment-Kronen-Übergänge mit ausgeprägter Hohlkehlfräsung im sichtbaren Bereich circa 1,5 mm unterhalb des Gingivarandes an. Das gewährleistet eine harmonische Ästhetik und ermöglicht den Zugang zum Entfernen von Zement-

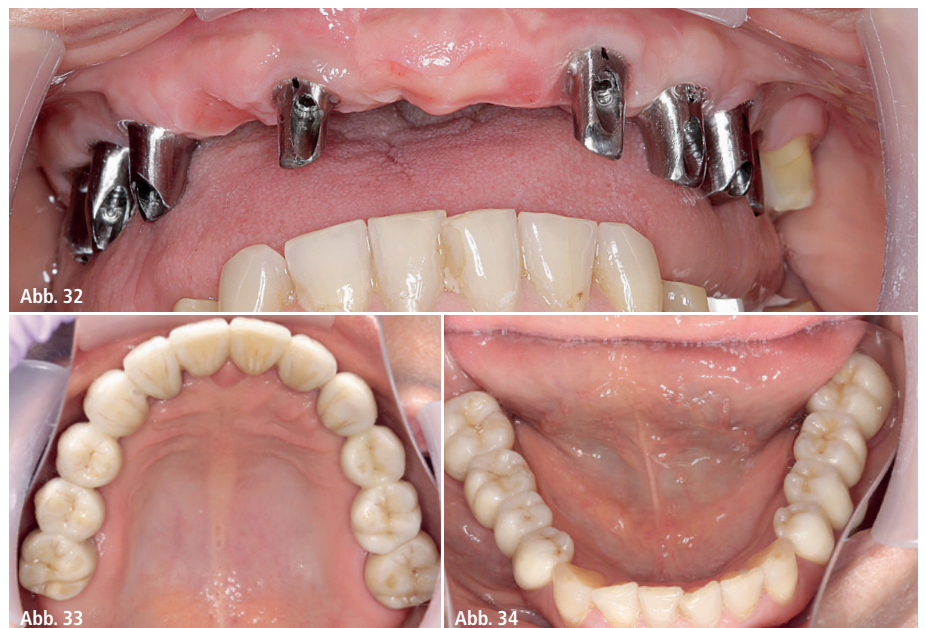

Abb. 32: Das individuelle subgingivale Design der DEDICAM Abutments fügt sich ohne Druck in das ausgeformte Weichgewebe ein. – **Abb. 33:** Die Zirkonbrücken und Vollkeramikkronen wurden zementiert. Zementüberschüsse waren wegen der optimal platzierten Kronen-Abutment-Übergänge einfach zu entfernen. – **Abb. 34:** Die Abbildung zeigt die vollkeramische Rekonstruktion der Unterkieferseitenzähne.

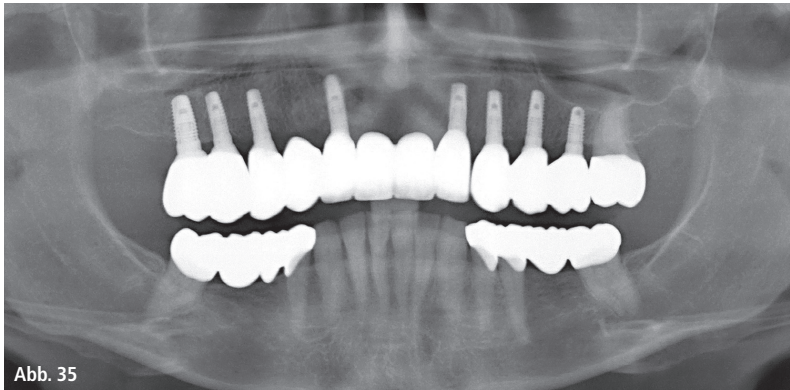


Abb. 35

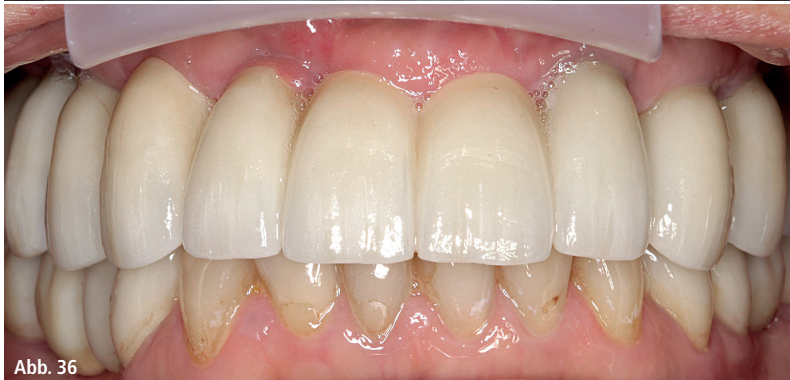

Abb. 36

Abb. 35 und 36: Das Röntgenkontrollbild der Gesamtrekonstruktion mit einer zufriedenstellenden Vollkeramikrekonstruktion. Nach dem Zementieren und einer abschließenden Funktionskontrolle verließ eine glückliche Patientin die Praxis.

überschüssen. Die Konstruktionsdaten der acht Titanabutments wurden auf den Dental Manager hochgeladen und über die Fertigungsdienstleistung von DEDICAM in Auftrag gegeben (Abb. 22–24). Die polierten Abutments wurden nach zwei Tagen angeliefert. Der Zahntechniker schraubte sie in die Modellimplantate, kontrollierte das Design anhand eines Silikonsschlüssels und überprüfte die Lage der Abutmentschultern (Abb. 25). Dann scannte er das Modell erneut ein und matchte die Daten mit den hinterlegten Daten in der Software (Abb. 26–28). Er konstruierte die dreiteilige Versorgung auf den Abutments, wobei er den individuell zu verblendenden vestibulären Anteil der Zirkonbrücke für die Keramikverblendung nachbearbeitete. Diese Anteile wurden für die Reduktion markiert und virtuell um 0,6 Millimeter geschrumpft. Um ein Chipping der labialen Flächen zu vermeiden, müssen die Inzisalkanten in Zirkon erhalten bleiben. Die Zirkonbrücken von 14 bis 22, 34 bis 37 und 44 bis 47 wurden im Blank platziert und gefräst. Die Software erlaubt das freie Platzieren der Brücken im Zirkonoxid-Rohling und das Erzeugen eines optimal gestalteten

Sinterfußes, wodurch ein verzugsfreies Sintern ermöglicht wird. Die verblockten Implantatkronen 23, 24, 26 und 15, 16 sowie die Einzelkrone auf 27 wurden in IPS e.max® CAD monolithisch gefertigt. Die Kronen und Brücken wurden gesintert und die Passung auf dem Modell geprüft. In diesem Fertigungsstadium machten wir eine Rohbrandeinprobe zur Kontrolle der Passung, Okklusionsebene, Zahnlänge und Funktion. Die Pontics waren durch die Kunststoffbrücke deutlich ausgeformt (Abb. 29). Nach der Okklusionskontrolle erfolgte die Fertigstellung im Labor. Die vestibulären Anteile der Oberkieferfrontzahnbrücke sowie der Prämolaren im Unterkiefer verblendete der Zahntechniker mit entsprechenden Keramikmassen individuell. Die Farbe der monolithischen Kronen wurde mithilfe von Malfarbenbränden angepasst und die Kronen anschließend glasiert und poliert (Abb. 30 und 31).

Nach der Fertigstellung wurden die Ober- und Unterkieferversorgungen in der Praxis eingesetzt. Die verschraubte Kunststoffbrücke wurde entfernt und die Implantatinnenverbindung mit 2-prozentiger Chlorhexidinlösung gereinigt.

Die Titanabutments müssen zügig eingesetzt werden, damit das ausgeformte Weichgewebe nicht kollabiert (Abb. 32). Anschließend wurden die Brücken und verblockten Kronen für eine abschließende Ästhetikkontrolle aufgesteckt (Abb. 33 und 34). Da die Wünsche der Patientin und die funktionellen Anforderungen im verschraubten Provisorium berücksichtigt und im Scan „eingefroren“ worden waren, prüften wir vorrangig die Rot-Weiß-Ästhetik. Hier unterstützte die unverschieblich angelagerte keratinisierte Gingiva, die wir bei der Eröffnung durch Verdickung mittels Rollappen an 22 und apikalen Verschieblappen erreicht hatten (Abb. 35 und 36). Wir zementierten die implantatgetragenen Zirkonkronen und -brücken und die IPS e.max® CAD Kronen mit dem dualhärtenden semipermanenten Harvard-Implant Resin und die Zirkonbrücken auf natürlichen Zähnen mit Glasionomerzement von 3M (Ketac® Cem). Wegen der optimal platzierten Kronen-Abutment-Übergänge waren die Zementüberschüsse einfach und exakt zu entfernen. Nach einer weiteren Okklusions- und Funktionskontrolle nahmen wir Abdrücke für die Erstellung einer Aufbisschiene als Schutzschiene für die Nacht.

Fazit

In komplexen klinischen Situationen sind die Erstellung eines allumfassenden Behandlungskonzepts und die gute und fachlich kompetente Kommunikation zwischen allen Beteiligten elementar für eine langzeitstabile, funktionelle und ästhetische Rehabilitation. Eine unverschieblich angelagerte, möglichst keratinisierte Gingiva im Bereich der Implantatdurchtrittsstelle schützt vor Knochenverlust und sorgt für eine natürliche Rot-Weiß-Ästhetik. In der chirurgischen Phase ist darauf zu achten, dass Zug durch Wangenbänder und bewegliche Schleimhaut in den Implantatregionen eliminiert wird. Eine keratinisierte Gingiva und Verdickung der Weichgewebe kann mittels entsprechenden chirurgischen Lappentechniken erzielt werden.

Das Wissen um OP-Techniken und die Verwendung von biokompatiblen Materialien und deren Verarbeitung tragen



CME-Fortbildung

Gesamtkonzept zur Versorgung eines Oberkiefers mit Indikationsklasse IIIa

Dr. Albert Holler, Dr. med. dent. Marc-André Grundl, ZTM Kurt Illing

CME-ID 74637

Zum Beantworten dieses Fragebogens registrieren Sie sich bitte unter: www.zwp-online.info/cme-fortbildung



Infos zur CME-Fortbildung auf ZWP online

maßgeblich zu einem erfolgreichen Endergebnis bei. Zirkonoxid zeigt neben dem präzisen industriellen Herstellungsverfahren (CAD/CAM-Technik) gute mechanische Eigenschaften. Zahlreiche In-vitro- und In-vivo-Untersuchungen wurden zu diesem Themenkomplex publiziert und bestätigen die hervorragenden biokompatiblen Eigenschaften des Materials.^{10,11} Aufgrund des bioinerten Charakters des Materials kommt es bei Kontakt mit anderen Metallen oder Legierungen in der Mundhöhle nicht zu Korrosionserscheinungen. Aufgrund der fehlenden Toxizität des Materials gegenüber unterschiedlichsten Zellen konnten Studien belegen, dass Zirkonoxid offensichtlich eine aktive Rolle bei der Weichgewebeheilung und Anhaftung spielt und dadurch eine Plaque- und Bakterienakkumulation minimiert werden.¹² Für den langfristigen klinischen Erfolg der Implantatrestauration ist, neben einer erfolgreichen Osseointegration der Implantate, vor allem eine innige Weichgewebeataption zur Suprakonstruktion wichtig.

Kontakt

Dr. Albert Holler

Dr. Holler und Kollegen
Marktplatz 5, 95659 Arzberg
info@praxis-dr-holler.de

Dr. med. dent. Marc-André Grundl


Fachzahnarzt für Oralchirurgie
Schillerhain 1-8, 95615 Marktredwitz

ZTM Kurt Illing

Dentallabor Kurt Illing
Egerstraße 34, 95615 Marktredwitz

MIS V3

Mehr Knochen.
Mehr Ästhetik.
Mehr Performance.



V3 By MIS

Mehr über das neue V3 Implantat erfahren Sie unter mis-implants.de

MIS Implants Technologies GmbH
Simeons carré 2 · D-32423 Minden
Tel.: 0571-972762-0 · Fax: 0571-972762-62