

13-Punkte-Liquidlift – Eine Alternative zum chirurgischen Facelift?

Autoren: Dr. med. Benjamin Gehl, Dr. med. Sabine Apfolterer

Das 13-Punkte-Liquidlift ist eine sanfte Methode zur Gesichtsverjüngung, ohne Narben zu hinterlassen. Im Vergleich zu herkömmlichen Unterspritzungen werden nicht die Folgen des Alterungsprozesses behandelt, sondern es stehen vielmehr deren Ursachen im Fokus.

Der Alterungsprozess ist dreidimensional. Das heißt, Gewebe sinkt ab, Volumen geht verloren, Spannungszustände und Knochenstrukturen verändern sich (Abb. 1).

Trilogie der Alterserscheinungen

Drei Hauptfaktoren sind für das alternde Erscheinungsbild des menschlichen Gesichtes verantwortlich. Zum Ersten verliert die Haut im Laufe des Lebens an Spannkraft und Elastizität. Durch eine Abnahme der Hyaluronsäure und des Kollagens mit daraus resultierender verminderter Wasserbindungskapazität werden die Wasserspeicher der Haut immer geringer.

Elastische Fasern verlieren ihre Spannkraft; oberflächliche, kleine Falten bilden sich. Dies trifft meist in erster Linie auf die Wangen und den perioralen Bereich zu.

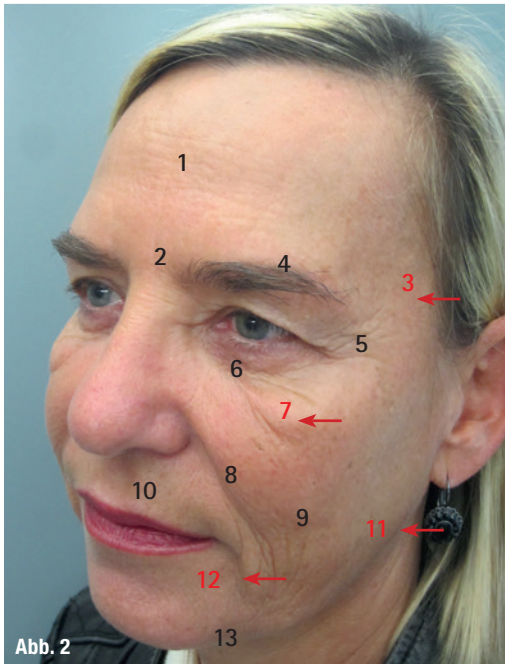
Zum Zweiten kommt es, neben dem progressiven Fettgewebsabbau, hauptsächlich im Wangen- und Schläfenbereich zu einem Absinken des Weichteilmantels (Muskulatur und Fettgewebe). Dieser Effekt wird durch den Knochenabbau (zum Dritten), vor allem im Bereich der Orbita, der Maxilla sowie der Mandibula verstärkt.¹ Weitere typische Alterserscheinungen werden durch die fixen Retaining Ligaments (osteocutane Ligamente) verursacht, die die Haut mit dem Knochen verbinden. Aufgrund der paramentalen

Abb. 1: Typische Alterserscheinungen im Gesicht.



1. horizontale Stirnfalten
2. Zornesfalten und horizontale Glabellafalte
3. temporales Gewebsdefizit
4. Brauentropis
5. Krähenfüße
6. Tränensackbildung bzw. Tränenrinnen
7. Volumendefizit Wangen
8. tiefe Nasolabialfalten (+ lat. Gewebsüberschuss)
9. Wangenfalten (parallel zur Nasolabialfalte)
10. periorale Faltenbildung („Raucherfältchen“) und Volumendefizit der Lippen
11. Abflachung des Kiefernwinkels
12. Marionettenfalten und hängender Mundwinkel
13. Hängebäckchen („jowels“)

Abb. 1


Abb. 2
Abb. 2: Unterspritzungspunkte
(IE = Internationale Einheiten,
MP = Magic-Point).

1. 15–20 IE Botulinum
2. 20–25 IE Botulinum
3. **MP 0,7 ml Hyaluronsäure/Seite supraperiostal**
4. 0,5 ml Hyaluronsäure/Seite submuskulär
5. 12 IE Botulinum
6. 0,5 ml Hyaluronsäure/Seite tiefermal
7. **MP 1 ml Hyaluronsäure/Seite supraperiostal**
8. 0,7 ml Hyaluronsäure/Seite subdermal
9. 1 ml Hyaluronsäure/ Seite sub-/tiefermal
10. 1 ml Hyaluronsäure tiefermal/intramuskulär
11. **MP 0,5 ml Hyaluronsäure/Seite supraperiostal**
12. **MP 0,5 ml Hyaluronsäure u. 3 IE Botulinum/ Seite supraperiostal**
13. 0,5 ml Hyaluronsäure/Seite tiefermal

Fixierung entstehen so z. B. die sogenannten Hängebäckchen („jowling“).²

Die jugendliche V-Form des Gesichtes mit straffen Konturen verändert sich so langsam in eine A-Form mit schlaffen Konturen und breiter Kinnlinie. Aber wie können die Ursache dieser Prozesse behandelt werden?

Resorbierbare Filler

Unterspritzungen gibt es seit mehreren Jahrzehnten. Erst durch die Einführung von resorbierbaren Fillern traten schwere Komplikationen, wie Fremdkörperreaktionen und Granulome, stark in den Hintergrund und sind heute, auf die Menge der Filleranwendungen hochgerechnet, praktisch nicht mehr existent.

Die falsche Indikationsstellung und das mangelnde anatomische Verständnis für tiefe Strukturen können ein Grund sein, weshalb Unterspritzungen übertrieben werden und Komplikationen auftreten. Oft ist mit einer kleinen Menge an Hyaluronsäure bereits das gewünschte Ergebnis des Patienten zu erzielen. Anatomische Kenntnisse und die Prozesse des Alterns bieten hier die Grundlage der Therapie. Zudem werden von Industrie und Pharmazie verschiedene Produkte angeboten, deren Indikation es zu kennen gilt.

Hyaluronsäure – der Klassiker

Die Hyaluronsäure ist ein in der extrazellulären Matrix der Haut vorkommendes Glykosaminoglykan, das die Hautstruktur und die Hauternährung unterstützt und durch hydrophile Eigenschaften Wasser bindet. Dies führt zu einem anfänglich beschriebenen Füllen der Speicher und so zu mehr Volumen im Bereich des Gesichtes.

Volumen bedeutet allerdings nicht gleich überspritzte, unnatürliche Ergebnisse; bereits kleinste Mengen können den Alterungsprozess um 5–10 Jahre zurückdrehen. Es sind zahlreiche Hyaluronsäure-Produkte am Markt verfügbar. Ihr Hauptunterschied liegt in der Zusammensetzung, d. h. HA-Konzentration und dem Grad der Molekülvernetzung.

Kalziumhydroxylapatit – die Knochensubstanz

Kalziumhydroxylapatit ist eine Kombination aus CaHA-Mikrosphären und einer Gel-Matrix aus Zellulose, Wasser und Glycerin. Durch die Gel-Matrix erhält man sofort nach der Injektion einen Volumeneffekt. Die CaHA-Mikrosphären regen zusätzlich eine Kollagenneogenese an, bevor sie von Makrophagen vollständig abgebaut werden.

Im Vergleich zur Hyaluronsäure hat dieser vollständig abbaubare Filler eine wesentlich längere Volumenstabilität. Bei Anwendung in der falschen Region, z. B. oberflächlich im Unterlidbereich, kann es zu sichtbaren und persistierenden Schwellungen kommen, weshalb CaHA nur von einem geübten Arzt angewendet werden sollte. Jedem „Anfänger“ (Arzt wie auch Patient) ist Hyaluronsäure zu empfehlen, das CaHA hingegen sollten den „Erfahrenen“ überlassen werden.

Botulinumtoxin

Botulinumtoxin ist das Toxin des Sporenbildenden Anaerobiers *Clostridium botulinum*. Über die Blockade der neuromuskulären Endplatte kommt es zu einer temporären Lähmung der behandelten Muskelpartien. Die Dosis macht das Gift! Kleine Mengen an Botulinumtoxin wirken nur lokal und haben keinerlei

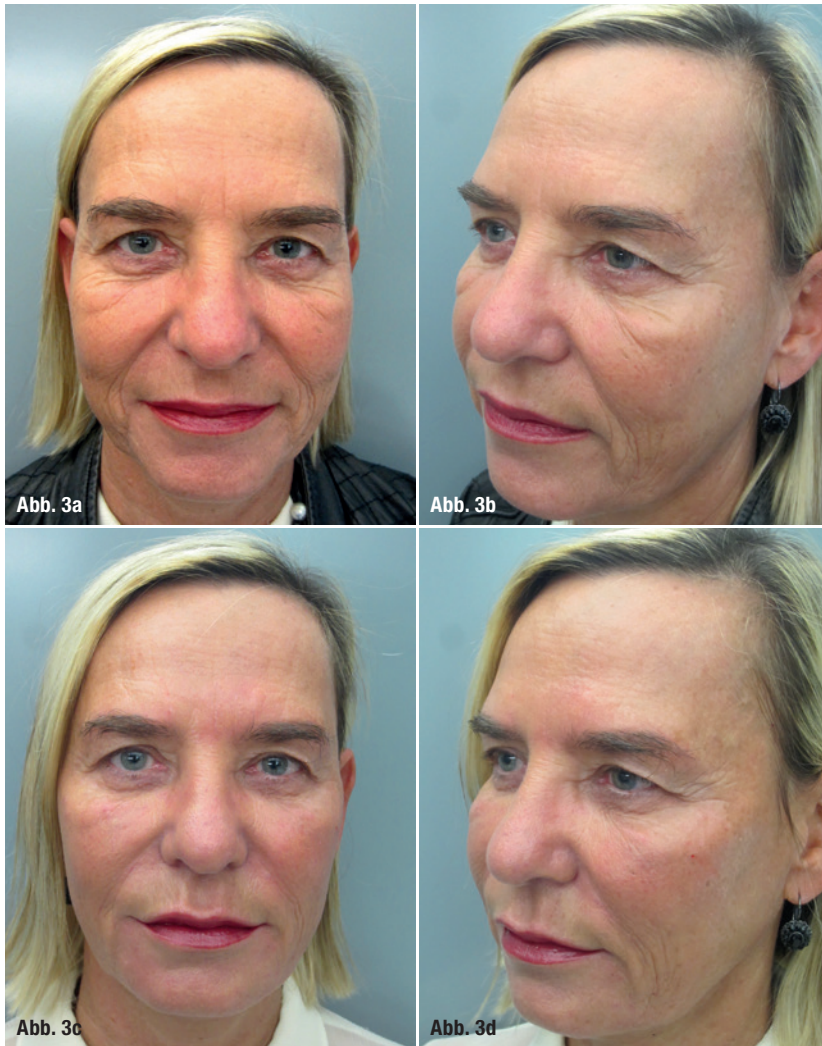

Abb. 3a–d: Patientin vor (a, b) und nach der 13-Punkte-Liquidlift-Behandlung (c, d).

Einfluss auf Kreislauf oder die Gesichtsmimik, wenn richtig gespritzt! Maskengesichter, bekannt aus den Boulevardmedien, entstehen nur, wenn falsch unterspritzt wird oder diese explizit angestrebt werden.

Weitere Materialien

Andere verwendete Materialien sind z. B. die semipermanente Polymilchsäure, Polyacrylamid oder Polymethylmetacrylat in Kombination mit bovinem Kollagen. Aufgrund des erhöhten Granulomrisikos (z. T. >13%) sind diese Mittel, trotz FDA-Zulassung, mit Vorsicht einzusetzen. Fremdkörperreaktionen, wanderndes Material, Entzündungen und Schmerzen führen dazu, dass diese Materialien teilweise in stundenlangen Operationen entfernt werden müssen. Einer Anwendung ist schlichtweg abzuraten bzw. wird vom Autor nicht durchgeführt.

Behandlungsablauf

Der Behandlungsablauf wird in vier Schritte unterteilt und kann mitunter durch zusätzliche Eingriffe ergänzt werden:

1. Gemeinsame Indikationsstellung und persönlicher Behandlungsplan
2. Fotodokumentation
3. Die Behandlung des 13-Punkte-Liquidlifts
4. Nachbehandlung und gegebenenfalls ergänzende Behandlungen wie Laser, Hydrafacial, klassische Kosmetik, Microneedling, Ultraschall oder auch plastisch-chirurgische Operationen.

Indikationsstellung und Behandlungsplan

Einer der wichtigsten Punkte im Rahmen von Unterspritzungen ist das ausführliche Gespräch mit dem Patienten und die richtige Indikationsstellung. Nicht jeder Patient wünscht sich eine Korrektur sämtlicher Alterserscheinungen, und „unterspritzt“ soll es in den meisten Fällen auch nicht aussehen. Gewünscht sind ein natürliches, frisches und jugendliches Aussehen. Der Patient möchte weniger müde, nicht so ernst oder weniger traurig aussehen? Eine Unterfütterung der Tränenrinne, der Wangen und der Augenbrauen kann ein frisches, ausgeschlafenes Erscheinungsbild erzeugen, während die Behandlung der Zornesfalten ein freundlicheres, entspanntes Aussehen schafft. Freundlicher sehen die Patienten auch nach einer Behandlung der Marionettenfalten und Mundwinkel aus, da der mimische Ausdruck positiver und freundlicher wirkt. Abhängig von den Patientenwünschen wird ein individueller Behandlungsplan erstellt, der idealerweise auf eine bis drei Sitzungen aufgeteilt wird, um die Dynamik des Gesichtes im Verlauf anzupassen und so die Natürlichkeit eines jeden Patienten zu erhalten.

Ausschlaggebend für einen zufriedenen Patienten ist die richtige Indikationsstellung. Eine Unterspritzung kann eine Operation nie ersetzen, sondern sie allenfalls hinauszögern. Ist ein Facelift oder auch eine Ober- bzw. Unterlidplastik indiziert, sollte die Operation auf jeden Fall durchgeführt werden, weil es sonst zu einem unnatürlich aufgequollenen Gesicht kommen kann. Auch können Unterspritzungen eine Operation erschweren oder gar ein schönes Ergebnis unmöglich machen.

Fotodokumentation

Um den langfristigen Behandlungserfolg besser abbilden zu können, ist es unumgänglich, die Behandlung durch standardisierte, gut belichtete Vorher-Nachher-Bilder zu dokumentieren. Auch kann der Behandler hieraus Schlüsse für die weitere Indikationsstellung ziehen, sich stetig weiterentwickeln und daraus lernen.

Behandlungsablauf 13-Punkte-Liquidlift

Im besten Falle sollte eine Behandlung wie ein Erlebnis ablaufen und so gut es geht Schmerzen vermeiden. Neben dem Unterspritzungsmaterial sind ausreichend dünne Nadeln zwischen 27 und 30G und stumpfe Kanülen, Octenisept-getränkte Tupfer, ge-

PDO by Aespio

Einfach, sicher, schnell – zu jüngerer und straffer Haut



kühlte Eiskompressen und desinfizierende/antibiotische Salbe vorzubereiten. Nach zehnmütiger Einwirkzeit der Betäubungscreme (die Autoren verwenden eine 30%ige Lidocainsalbe, die extra in der Apotheke angemischt wird) wird das gesamte Gesicht gereinigt, desinfiziert und die zu unterspritzenden Areale mit weißem Kajalstift angezeichnet. Nun werden die einzelnen Regionen gemeinsam besprochen und analysiert.

Kennt man die sogenannten „Magic-Points“ (MP), kann bei dieser Behandlung mit nur einem Einstich sehr viel Hebewirkung erzielt und so Material und Kosten reduziert werden. Diese MP befinden sich in der Mitte des eingesunkenen Schläfenbereichs, auf Höhe der Wange, im Bereich des Kieferwinkels und der Mentalregion (Abb. 2). Das Fillermaterial wird hierbei tief an den Knochen (supraperiostal) gespritzt. Am besten sind hierfür starkvernetzte Hyaluronsäure und Kalziumhydroxylapatit (z. B. Radiesse) geeignet, da sie einen starken Hebeeffekt aufweisen und im Falle des CaHA durch die Anregung der körpereigenen Kollagenneogenese zu einem lang anhaltenden Ergebnis führen. Weil CaHA nicht durch Hyaluronidase aufgelöst werden kann, ist es äußerst wichtig, hier keine Überkorrektur vorzunehmen. Nach Behandlung der vier MPs werden die Augenbrauen, der Jochbogen sowie die Nasolabial- und Marionettenfalten mit hochvernetzter Hyaluronsäure behandelt. Über einen Stich lateral der Augenbraue wird ein ca. 0,3–0,7 ml großes Depot submuskulär entlang der Augenbraue platziert, um so leichte Schlupflider zu korrigieren. Den Jochbogen kann man über einen Stich auf der Wange mit einer stumpfen Kanüle fächerförmig nach lateral hin wieder aufbauen. Bei den Nasolabial- und Marionettenfalten wird die sog. Pyramidentechnik angewendet, wobei einzelne Hyaluronsäuredepots zu je 0,1–0,5 ml entlang der Falte gesetzt werden. Durch die subdermal eingespritzte Pyramide wird die Falte besonders effektiv angehoben.

Die abgesunkenen Hängebäckchen („jowels“) können ebenfalls durch dickflüssige Hyaluronsäure im Bereich des paramentalen osteocutanen Ligaments kaschiert werden. Das Material wird hierbei etwas unterhalb des Kieferastes eingebracht, um die Haut etwas nach unten zu straffen und gleichzeitig den Volumenmangel im Bereich der knöchernen Fixierung zu verringern. In Kombination mit dem MP im Bereich des Kieferwinkels ergibt dies eine jugendliche, gerade Unterkieferlinie. Feinkorrekturen der Oberfläche können mit geringvernetzter Hyaluronsäure durchgeführt werden.

Im Bereich der Tränenrinne eignet sich eine stumpfe oder dünne scharfe Kanüle am besten, um möglichst wenige blaue Flecke zu erzeugen. Hierbei sollte stets an eine submuskuläre Injektion gedacht werden, sodass es gerade im Bereich der Tränenrinne nicht zu einer Unregelmäßigkeit der Oberfläche kommt.



LFL BASIC

LFL SCREW

LFL BARB II

www.princess-lift.com

VERTRIEB DURCH:

STADA AESTHETICS

STADA Aesthetics AG

Königsteiner Straße 2, 61350 Bad Homburg v. d. H.
E-Mail: sarah.schretzmair@stadaaesthetics.de

PATENTIERT UND ZERTIFIZIERT DURCH:

GRAND AESPIO INC.

610 Nonhyeon-ro, Gangnam-gu, Seoul 135-830, Korea



MEDIFIRST

1049-16 Charyeonggogae-Road, Gwangdeok-myeon,
Dongnam-gu, Cheonan-si, Chungnam, 330-922, Korea



DONGBANG ACUPRIME

1 The Forrest Units Gwangd,
Hennock Road East
Exeter EX2 8RU, UK



CROMA
HEALTH • CARE • INNOVATION

Die durch den Abbau des Kieferknochens entstehenden perioralen Raucherfältchen werden durch Umrandung der Lippenkontur und das Auffüllen des Lippenrotes (intramuskulär) therapiert. Das früher übliche Aufspritzen einzelner kleiner Falten ergibt eher ein unruhiges, unregelmäßiges Bild, sofern diese tangential injiziert werden. Durch die Anwendung der Fächertechnik über dem M. buccalis in der subdermalen Schicht mit ca. 1 ml mittel- bis dickflüssiger Hyaluronsäure werden die Wangen aufgepolstert, was dem Gesicht wieder jugendliche Fülle zurückgibt und die längs verlaufenden Lachfalten verringern kann. Im Bereich des Mittelgesichts kann der Jochbogen gut unterspritzt werden, bitte hier jedoch das SOOF auslassen und Injektionen supraperiostal planen, da es sonst zu Entzündungen und Schwellungen kommen kann, die sich plastisch-chirurgisch oft nur schwer behandeln lassen.

Nachbehandlung

Um größere Schwellungen und Blutergüsse zu vermeiden, wird das Gesicht schon während der Behandlung, aber vor allem nach der Behandlung fünf bis zehn Minuten mit eisgekühlten Kompressen unter leichtem Druck gekühlt. Schließlich wird nach nochmaliger Desinfektion eine desinfizierende Salbe aufgetragen. Bei einer positiven Herpes-Anamnese sollte Aciclovir 400 mg für zwei Tage 2x täglich vorbeugend eingenommen werden.

Behandlungsergänzungen

Behandlungsergänzungen können z.B. eine Botoxbehandlung der Stirn- und Zornesfalte sowie der Krähenfüße sein. Aber auch zwei bis drei Vorbehandlungen mit einem Fraxel-Laser, einem chemischen Peeling oder einer Mikrodermabrasion (v.a. in der perioralen Region oder im Unterlidbereich) bzw. eine Behandlung der Lentigines seniles (Altersflecke) mittels Laser oder Stickstoff sind möglich.

Pitfalls und Limitationen

Materialplatzierung

Falsche Materialplatzierung in zu oberflächlichen Hautschichten kann z. B. bei CaHA zu lang anhaltenden Schwellungen im Unterlidbereich führen. Eine versehentliche intravasale Hyaluronsäureapplikation kann mit Nitroglycerinsalbe, Aspirin oral, Hyaluronidase und zusätzlichen warmen Kompressen behandelt werden. Eine tägliche Kontrolle ist indiziert.

Falsche Indikation

Eine Fillerbehandlung kann ein indiziertes Facelift nicht ersetzen. Wird die Indikation zu breit gestellt, wirkt der Patient schnell unnatürlich aufgequollen. Zudem wird die Behandlung im Verhältnis zum Ergebnis zu teuer, weil zu viel Material gespritzt wird. Neben Eigenfett ist das Liquidlift jedoch gerade bei

sehr dünnen Patienten eine ideale Alternative zu einem Facelift, wenn Narben vermieden werden sollen!

Ergebnisse und Fazit

Richtig indiziert, kann das 13-Punkte-Liquidlift aufgrund seines Full-Face-Treatment-Ansatzes sehr gute, natürliche und lang anhaltende Ergebnisse erzielen (Abb. 3). Durch die langjährige Erfahrung mit diesen Materialien ist die Behandlung im Vergleich zu einer chirurgischen Intervention sehr risikoarm und die Patienten haben keine oder nur eine sehr geringe Ausfallzeit. Welcher Patient der richtige ist, muss jedoch stark diskutiert werden.

Literatur:

- [1] Coleman SR, Grover R (2006): The Anatomy of the Aging Face: Volume Loss and Changes in 3-Dimensional Topography, Aesthetic Surg J 26. S. 4.
- [2] Heimburg D von, Exner K: SMAS-Face-Halslift. In: Krupp, Rennekampff, Pallua: Plastische Chirurgie, Frankfurt am Main, S. 2–3.
- [3] Small R, Dalano H (2012): A Practical Guide to Dermal Filler Procedures. Philadelphia, S. 11.
- [4] Sommer B, Bergfeld D, Sattler G (2010): Botulinumtoxin in der ästhetischen Medizin, S. 11–12.

Kontakt



Dr. med. Benjamin Gehl, HcM

Facharzt für Plastische, Rekonstruktive und Ästhetische Chirurgie
Worseg Clinics
Sieveringer Straße 36
1190 Wien, Österreich

Tel.: +43 1 3287337-0
Fax: +43 1 3287337-33
B.Gehl@worseg-clinics.com
www.worseg-clinics.com

Infos zum Autor



●●● MADE IN GERMANY

HIGHTECH-LASER FÜR ÄSTHETIK & MEDIZIN

Asclepion
Laser Technologies

Ästhetische Laserbehandlungen erfreuen sich einer hohen Beliebtheit bei vielen Patienten. Nutzen Sie die Vorteile hinsichtlich der Anwendung, Rentabilität und Technologie! Mit über 35 Jahren Erfahrung im Markt beantworten wir Ihnen alle Fragen zur:

BEHANDLUNG

- **Haarentfernung**
- **Gefäßbehandlung**
- **Nagelbehandlung**
- **Hautabtragung**
- **Hautverjüngung**
- **Vaginalbehandlung**
- **Fraktionierte Therapie**
- **Tattoo- & Pigmententfernung**

LASER

- **Hochleistungsdiode**
- **Erbium**
- **HOPSL**
- **Diode**
- **Q-Switch Rubin**
- **Q-Switch Nd:YAG**
- **CO₂**

Wir sind Ihr kompetenter Partner im Bereich Produktberatung, Applikation, Marketing und Technischer Service. Darüber hinaus bieten wir mit der Asclepion ACADEMY über das ganze Jahr Fortbildungen an.

Lassen Sie sich von uns beraten!

Asclepion Laser Technologies GmbH.



+49 (0) 3641 7700 100



marketing@asclepion.com



www.asclepion.de

