

Periimplantitis – Eine Konfrontation

INTERVIEW Wer implantiert, weiß, dass sich mit den Jahren unweigerlich auch der eine oder andere Misserfolg einstellt. Die Patienten altern mit ihren Implantaten und spätestens mit der Periimplantitis hält der „ergraute“ Alltag Einzug in die implantologische Praxis. Dr. Martin Dürholt (Bad Salzuflen) stellt sich im folgenden Interview einem Thema, das wissenschaftlich kaum unterfüttert ist und dabei immer wieder, ob in Bezug auf Ätiologie, Prävention oder Therapie, für kontroverse Diskussionen sorgt.



Dr. Martin Dürholt

Herr Dr. Dürholt, definieren Sie bitte die Periimplantitis.

Nicht jedes Implantat, das uns Kummer bereitet, hat eine Periimplantitis. Die Möglichkeiten, die zu einer Störung des Knochen-Implantat-Kontaktes führen können, sind vielfältig. Doch bei einer Periimplantitis im eigentlichen Sinn zeigt sich ein schüsselförmiger Knochenabbau um das Implantat herum. Die Pathomechanismen und das Keimspektrum sind hierbei mit denen einer Parodontitis vergleichbar. Tatsächlich scheint ein Zusammenhang zwischen infizierten Zahntaschen des Restgebisses und dem Auftreten einer Periimplantitis zu bestehen. Für uns als Behandler bedeutet dies, dass eine Periimplantitis-therapie ohne Behandlung der übrigen Parodontien/Implantattaschen nicht indiziert ist. Klinisch zeigt sich eine Rötung des periimplantären Weichgewebes,

Blutungsneigung und – im Gegensatz zur periimplantären Mukositis – Attachmentverlust und ggf. Pusaustritt. Blutung auf Sondierung ist an Implantaten ein unsicheres Kriterium, denn beim Versuch, mit der Messsonde entlang nicht osseointegrierter Gewindegänge in die Tiefe zu gelangen, kommt es unvermeidlich zur Blutung.

Was nun tun, wenn die Zahnfilm-Röntgenaufnahme die Vermutung zur Sicherheit werden lässt?

Implantate ohne ausreichenden verbliebenen Knochenkontakt oder – noch schlimmer – mit Eigenbeweglichkeit werden nicht mehr therapiert, sondern entfernt. Bei allen übrigen Pfeilern ist zu diesem Zeitpunkt eine initiale Reinigung und erste antiseptische Behandlung, zum Beispiel mit Chlorhexidin-Gel, indiziert. Es folgt die Befundung der gesamten Dentition – aus Zeitgründen typischerweise in einer separaten Sitzung – und gegebenenfalls eine erste professionelle Zahnreinigung. In jedem Fall erfolgt in unserer Praxis anschließend eine Reinigung der gesamten Dentition und des betroffenen Implantats im Rahmen der Prophylaxe oder

falls erforderlich als PA-Therapie. Grundsätzlich gilt: Je früher eine periimplantäre Infektion erkannt und behandelt wird, umso besser ist die langfristige Prognose.

Wie sieht die konventionelle Therapie aus?

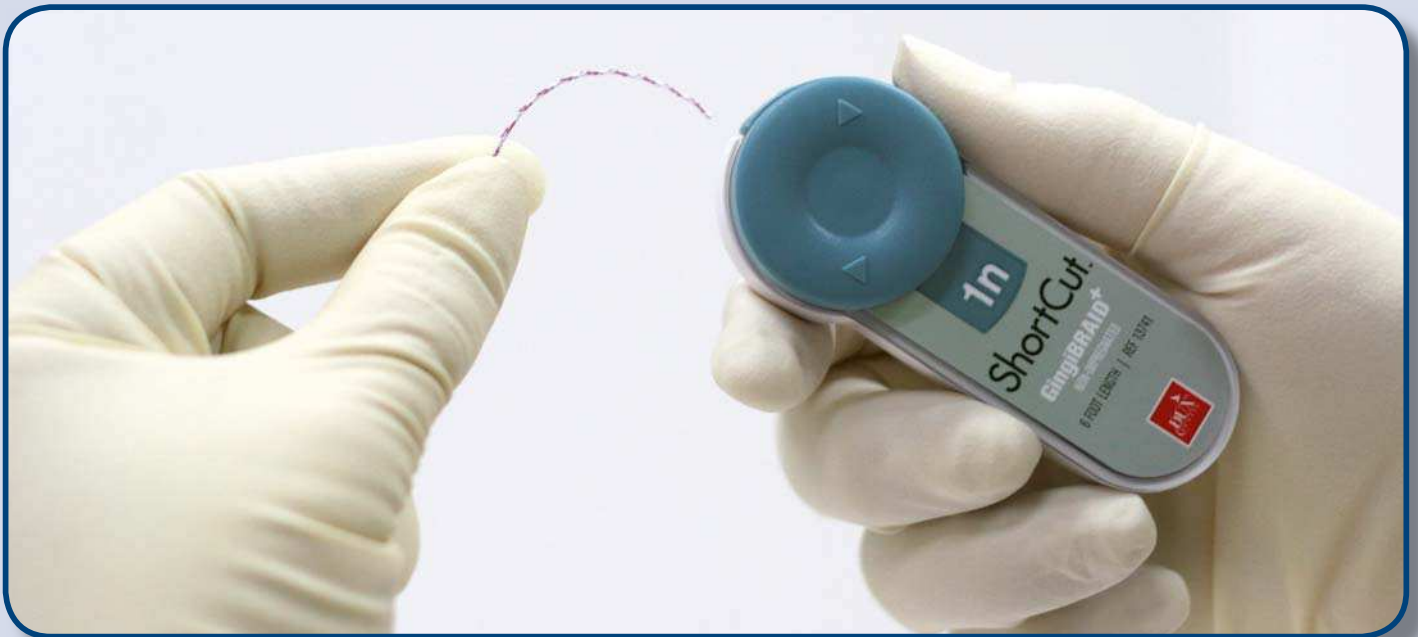Zunächst einmal versuchen wir, den bestehenden Zahnersatz abzunehmen und zu reinigen. Bei verschraubten Konstruktionen ist dies relativ einfach. Mehr Schwierigkeiten bereiten die festzementierten Arbeiten. Hier ist die Zugänglichkeit häufig eingeschränkt. In jedem Fall versuchen wir, die Implantatoberfläche mechanisch und chemisch zu reinigen. Das ideale Werkzeug hierfür ist noch nicht erfunden: Handinstrumente aus Kunststoff, schallgetriebene Kunststoffspitzen, Pulverstrahlgeräte mit Glycinpulver sind mögliche Strategien, haben aber ihre jeweiligen Vor- und Nachteile. Am häufigsten verwenden wir die Kunststoffspitzen für das Schallhandstück der Firma Komet/Gebr. Brasseler. Unterstützend hierzu empfehle ich in dieser ersten Behandlungsphase antiseptische Maßnahmen. Lokalapplizierte Antibiotika kommen




Abb. 1: Zahnfilm Ausgangssituation 65-jährige Patientin mit drei XIVE-Implantaten mit Durchmesser 3,8 mm (DENTSPLY Implants) – schüsselförmiger Knochendefekt um Implantat Regio 36.

ShortCut™, das all-in-one-System!

Effiziente und hygienische Retraktionsfadenabgabe



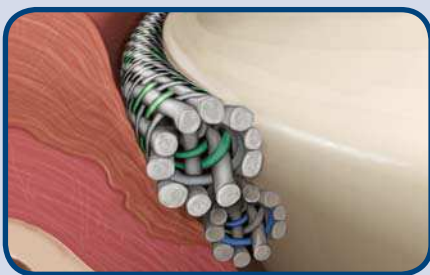ShortCut enthält GingiBraid+ Retraktionsfaden und ist erhältlich als nicht imprägnierter Faden und imprägniert mit einer 10 % Aluminium-Kaliumsulfatlösung. Enthält 183 cm Faden, UVP €15,85 exkl. MwSt.

Effizient, innovativ und ergiebig

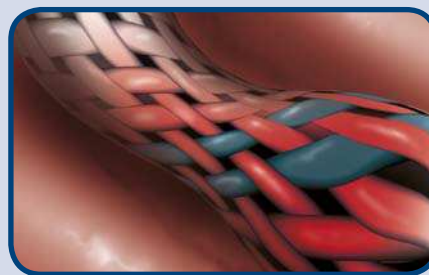
- Spendesystem leicht mit einer Hand zu bedienen
- Fadenabgabe durch Drehmechanismus
- Einfache Dosierung: pro Klick 1 cm Faden
- Integrierter Cutter
- Langlebiges, wasserdichtes Etikett
- Mit reisfestem, nicht faserndem GingiBraid+ Faden
- Extra absorbierend



nicht imprägniert



GingiBraid+ geflochtener Retraktionsfaden spaltet oder kollabiert nicht im Sulcus.



“Tampon-Effekt” des geflochtenen Fadens: Flüssigkeiten werden stark absorbiert.



mit Alaun imprägniert

ShortCut - einfacher in der Handhabung, effizienter und hygienischer als die bekannte Methode mit den Fäden aus der Flasche!

Mehr Infos unter www.dux-dental.com

DUX Dental

Zonnebaan 14 • NL-3542 EC Utrecht
The Netherlands
Tel. +(31) 30 241 0924 • Fax +(31) 30 241 0054
Email: info@dux-dental.com • www.dux-dental.com



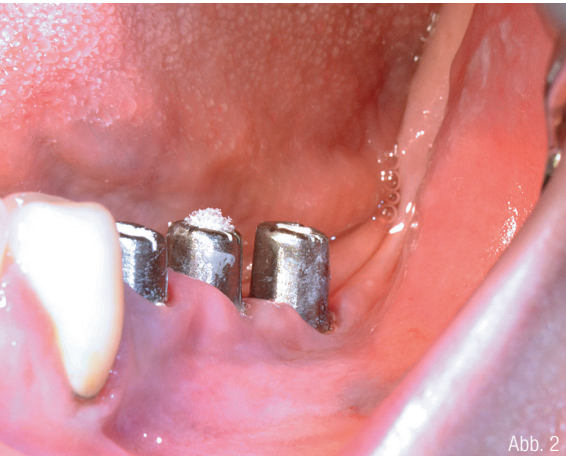

Abb. 2

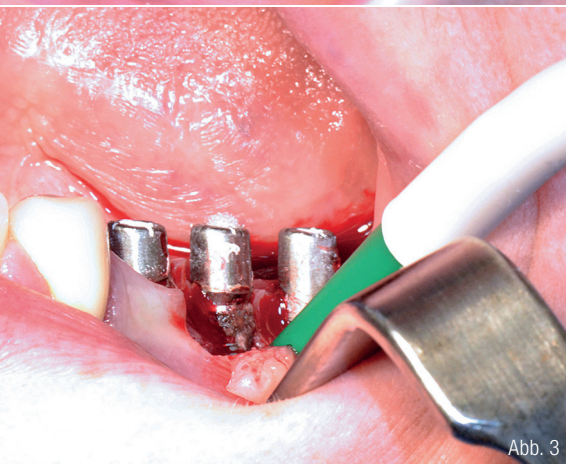

Abb. 3

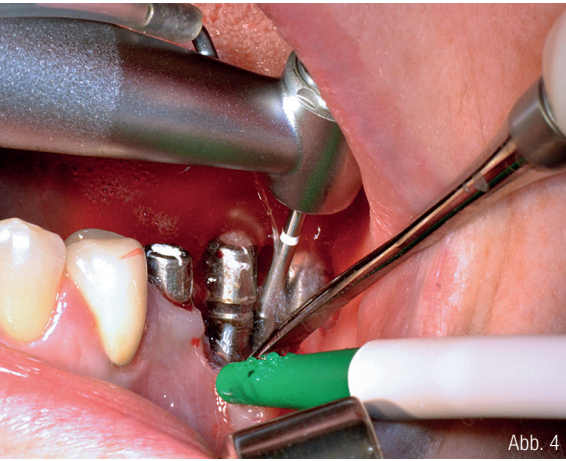


Abb. 4

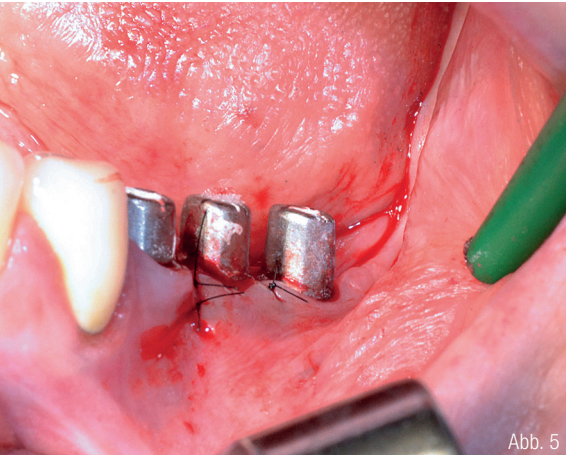


Abb. 5

Abb. 2: Zustand nach Entfernung der Brücke. Abb. 3: Aufsicht auf kontaminierte Implantatoberfläche. Abb. 4: Glättung der Implantatoberfläche unter steriler Kochsalzlösung mit eiförmigem, extrafein verzahntem Hartmetallfräser. Abb. 5: Wundverschluss mit 6-0 Ethilon (Fa. Ethicon).

hierbei ebenso infrage, wie die verschiedenen Optionen der Photodynamischen Therapie. Ähnlich gute Ergebnisse haben wir in unserer Praxis mit einem Natriumhypochloridpräparat (PERISOLV – Firma REGEDENT) zur Behandlung parodontaler Taschen erzielen können. In jedem Fall findet zwei bis drei Wochen nach dem geschlossenen Vorgehen eine Reevaluation des Behandlungsergebnisses statt. Ungefähr die Hälfte der Behandlungsfälle zeigt zu diesem Zeitpunkt eine deutliche Besserung der Symptome.

Und was passiert mit Implantaten, die nicht auf die initiale Therapie angesprochen haben?

Die werden chirurgisch therapiert. Dürfen wir uns ein chirurgisches Verfahren wünschen, würden wir ohne Zweifel den Knochenaufbau wählen, mit dem wir die periimplantären Hartgewebe wieder in den Ausgangszustand zurückversetzen. Aber so einfach ist es leider nicht. Zunächst einmal ist da die Mikro- und Makrostruktur des Implantats, die sich in REM-Aufnahmen wie eine zerklüftete Landschaft darstellt und nie zuverlässig desinfiziert werden könnte. Doch kontaminierte Implantatoberflächen können im gesunden Knochen nicht osseointegriert werden. Deshalb vermute ich, ohne zitierbare Studien anführen zu können, dass nicht vitales Augmentatmaterial egal welcher Art auf kontaminierten Implantatoberflächen ebenfalls nicht anheilt.

Bei einer Explantation fällt häufig auf, dass viele Titanteile eine Schwarzfärbung aufweisen. Woher kommt das?

Titan zeigt im sauren, sauerstoffarmen (entzündlichen) Milieu eine Tendenz zur Bildung von Titansuboxyd (TiO). Dieses schwarze TiO wird vom Körper im Gegensatz zu TiO₂ als Fremdkörper erkannt und führt zu heftigen Abstoßungsreaktionen. Wir müssen zur Planung unseres chirurgischen Vorgehens neben einer hochproblematischen Dekontamination auch eine gestörte Oberflächenchemie der Implantate annehmen.

Wie aber kann man das Problem der bakteriell kontaminierten Oberflächen und der chemischen Veränderungen lösen?

Ein möglicher Ansatz ist die Entfernung der Titanoberfläche in situ mit Hartmetallfräsern. Hierfür müssen aber mehrere Voraussetzungen erfüllt sein: Zunächst einmal sollten die betroffenen Implantate über ausreichende Materialstärken verfügen. Hierbei gibt es geeignetere – zum Beispiel Brånemark, ANKYLOS – und weniger geeignete Systeme – alle Implantate mit ausgedehnter Innengeometrie. Ganz grundsätzlich halte ich Implantatdurchmesser von unter 3,7 Millimetern für solche Eingriffe für nicht geeignet, da ich einen Verlust der mechanischen Belastbarkeit befürchte. Weiterhin brauchen wir eine entsprechende technische Ausstattung: Geeignete Instrumente werden im roten Winkelstück angetrieben. Der Zutritt steriler Kühlflüssigkeit erfolgt hierbei über Außenkühlung mit steriler Kochsalzlösung. Ein solches Winkelstück und eine Pumpvorrichtung sollten vorhanden sein.

Vergleichbar den Ergebnissen der parodontalen Chirurgie kommt es nach der Glättung der frei liegenden Implantatoberflächen häufig zu einem Rückgang des Weichgewebes. Bei festzementiertem Zahnersatz im Frontzahnbereich ist dies unter Umständen (hohe Lachlinie) aus ästhetischen Gründen nicht akzeptabel. Solchen Fällen steht man häufig ratlos gegenüber. Explantation und Neuversorgung bleiben hier als einzige Optionen. Ist das betroffene Implantat jedoch ausreichend dimensioniert und im Seitenzahnbereich gelegen, steht einer erfolgreichen Therapie fast nichts mehr im Wege. Die Firma Komet/Gebr. Brasseler hat spezielle Instrumente zur intraoralen Titanbearbeitung, das sogenannte Periimplantitis-Set, entwickelt.

Beschreiben Sie bitte das Periimplantitis-Set.

Die verschiedenen Formen decken eine Vielzahl von Implantatdesigns ab. Extralange Schäfte ermöglichen das Arbeiten um bestehenden Zahnersatz herum. Alle Instrumente sind in feiner und extrafeiner Verzahnung vorhanden und sind zur Aufnahme im roten Winkelstück vorgesehen.

Worauf ist zu achten?

Nicht alle Implantate sind dafür geeignet. Zirkoniumdi- oder Aluminiumoxid

können zum Beispiel mit den beschriebenen Werkzeugen nicht therapiert werden. Der Verlust an Weichgewebe und dadurch exponierte Titanflächen führen in zahlreichen Fällen zu ästhetischen Beeinträchtigungen, die dem Patienten im Vorfeld kommuniziert werden müssen – oder sie schließen eine Behandlung ganz aus. Letztlich bleibt dann nur Explantation und Neuversorgung. Ein ungelöstes Problem sind außerdem Titanspäne, die am Weichgewebe der Lappeninnenseite verbleiben und derzeit noch nicht vollständig entfernt werden können. Der Einsatz von sterilen Bürstchen ist ein erster Ansatz, aber noch keine befriedigende Lösung. Interessanterweise heilt das Gewebe klinisch völlig unbeeinträchtigt und reizlos ab. Ob die Titanpartikel dabei reizlos im Gewebe verbleiben – aber eventuell später zu Gewebeverfärbungen führen können –, oder ob diese im Rahmen der Wundheilung abgestoßen und über die periimplantäre Tasche ausgeschwemmt werden, ist ein spannendes Thema für universitäre Forschung. Einige Veröffentlichungen zum Thema empfehlen die Verwendung von Silikonpolierern zur abschließenden Glättung der bearbeiteten Titanflächen. Dies führt nach meinen Erfahrungen zu einer starken zusätzlichen Kontamination des OP-Feldes. Die zerspannende Bearbeitung des Titans mit extrafeiner Verzahnung führt zu guten klinischen Ergebnissen, weshalb ich auf die zusätzliche Politur inzwischen verzichte. Aber auch hier besteht dringender Forschungsbedarf. Der unmittelbare Übergang des exponierten Implantatanteils in den gesunden Knochen entzieht sich häufig der Therapierbarkeit. An diesem sensiblen Bereich verbleiben unweigerlich mikro- und makroskopische Reste der ursprünglichen Oberfläche. Inwieweit diese, am Boden der periimplantären Tasche gelegenen Bereich bereits infiziert sind oder nicht, und ob diese gegebenenfalls unter Verlust von Lagerknochen mit entfernt werden müssen, vermag ich nicht zu belegen.


Sie beschreiben gerade vieles aus persönlichen Erfahrungen und Überlegungen heraus. Steht es um die Studienlage zur Periimplantitis tatsächlich so schlecht? Das wissenschaftlich abgesicherte Fundament ist vorsichtig gesagt dünn und wenn man nach belastbaren Studien zu Vor- und Nachteilen verschiedener Therapieoptionen sucht, auf einzelne wenige Fallberichte beschränkt.

Vielen Dank für das Gespräch.

INFORMATION

Dr. Martin Dürholt
Dürholt Zahnärzte
Marienstraße 1
32105 Bad Salzuffen
Tel.: 05222 83800
praxis@dr-duerholt.de
www.dr-duerholt.de

Komet Dental
Infos zum Unternehmen



Infos zur Person



Jederzeit und überall: TePe EasyPick™

Die einfache und effiziente Lösung zur Reinigung der Interdentalräume für unterwegs und zwischendurch. Für ein frisches und sauberes Gefühl. In Zusammenarbeit mit Zahnärzten entwickelt.



- Sanft zum Zahnfleisch, schonend für die Zähne
- Biegsam und stabil
- Schonende und effektive Reinigungslamellen

www.tepe.com

