KN WISSENSCHAFT & PRAXIS

Interdisziplinäre Schnittstellen

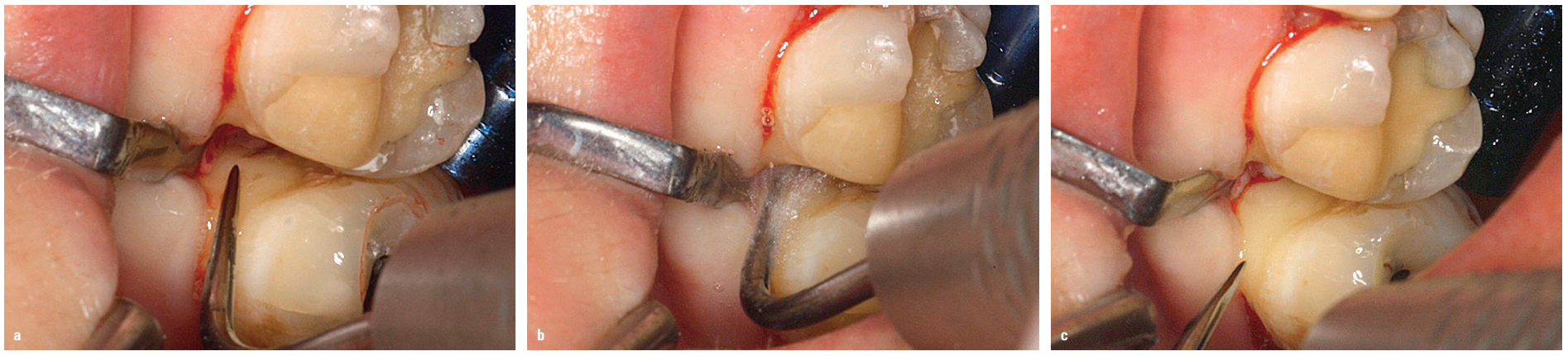

Abb. 2a–c: IMA-Technik: Zustand nach Instrumentierung mittels Airscaler und subgingivaler Biofilmentfernung mittels Airflow. Mithilfe eines Heidemannspatels kann die visuelle Kontrolle erfolgen. Die verbliebenen subgingivalen Auflagerungen sind ersichtlich (a). Mittels Airscaler wird unter Sicht nachinstrumentiert (b). Zustand nach erneuter Instrumentierung, keine subgingivalen Auflagerungen mehr ersichtlich (c).

KN Fortsetzung von Seite 1

Interdisziplinäre Schnittstelle: parodontale Stabilisierung

Die kieferorthopädische Erwachsenenbehandlung erfordert eine besondere Berücksichtigung des parodontalen Zustandes. Die präkieferorthopädische Überführung der Patienten in einen parodontal stabilisierten Zustand ist elementare Voraussetzung vor Beginn der kieferorthopädischen Therapie (Abb. 1a und b). Dem Parodontologen stehen dabei verschiedene Behandlungsoptionen zur Verfügung.

Konservative Therapie
Die konservative Therapie beschreibt ein nichtchirurgisches Vorgehen. Neben der Verwendung von Handküretten für die Wurzelflächenbearbeitung findet sich die Möglichkeit der maschinellen Instrumentierung. Bestimmte Techniken erlauben hierbei eine direkte Sicht auf die Wurzeloberfläche und ermöglichen die visuelle Kontrolle.
Die IMA-Technik (Inzisionsfreie minimalinvasive Accesstechnik) stellt eine nahezu vollständige Entfernung subgingivaler Auflagerungen sicher[1] (Abb. 2a bis c). Hierbei erfolgt primär die Instrumentierung der Wurzeloberfläche mittels Airscaler. Anschließend wird unter Verwendung eines Pulver-Wasserstrahl-Gerätes mit einem niedrigabrasiven Strahlmedium eine dreidimensionale Biofilmentfernung vorgenommen. Unter Zuhilfenahme eines Heidemannspatels erfolgt die visuelle Kontrolle und Nachinstrumentierung.
Neben diesen speziellen Techniken der subgingivalen Instrumentierung finden sich weitere Behandlungsoptionen. Bei generalisiert schweren chronischen oder aggressiven Parodontitisformen kommt zusätzlich eine adjunktive systemische Antibiose zur Anwendung. Die antimikrobielle Photodynamische Therapie (aPDT) und die Laseranwendung stellen weitere Therapiemöglichkeiten dar.

Chirurgische Therapie (resektiv/regenerativ)
Konservative Therapieverfahren sind nicht immer zielführend. Unter bestimmten Umständen verbleiben nach konservativer Therapie Residualtaschen. Sondierungstiefen ≥ 6 mm nach konservativer Therapie reflektieren einen parodontal instabilen Zustand. Das Risiko für eine weitere Progression der parodontalen Erkrankung und das erhöhte Zahnverlustrisiko konnte für diese Werte nachgewiesen werden.[2] Daher sollte bei Sondierungstiefen ≥ 6 mm nach konservativer Ersttherapie vor einer kieferorthopädischen Behandlung eine weitere Sondierungstiefenreduktion angestrebt werden.

Resektiv
Der apikal reponierte Lappen stellt eine wichtige parodontalchirurgische Maßnahme dar. Residualtaschen im Seitenzahngebiet können mit dieser Technik sicher reduziert werden (Abb. 3a bis g). Bei dieser Technik erfolgt nach paramarginaler Schnittführung und anschließender Ausdünnung des Lappens eine Verlagerung desselben in einer weiter apikal gelegenen Position. Für eine Apikalverlagerung ist oftmals eine Knochenreduktion palatinal erforderlich. Neben der chirurgisch anspruchsvollen Lappenpräparation ist die gründliche Reinigung der Wurzeloberfläche essenzieller Bestandteil der operativen Maßnahme.

Regenerativ
Infraalveoläre Defektsituationen erlauben regenerative Behandlungsmaßnahmen.[3] Das Ziel ist dabei die Regeneration verloren gegangener parodontaler Strukturen. Abhängig von der Defektmorphologie kommen Schmelz-Matrix-Proteine allein oder in Kombination mit Füllermaterialien zur Anwendung. Die Abbildungen 4a bis d zeigen eine postkieferorthopädisch aufgetretene lokalisiert aggressive Parodontitis bei einem 15 Jahre alten Patienten an 46. Das OPG lässt den beginnenden Defekt an 46 vermuten, wird vom Kieferorthopäden allerdings nicht diagnostiziert. Erst aufgrund klinisch auftretender Beschwerden 2,5 Jahre später wurden entsprechende Behandlungsmaßnahmen eingeleitet. Der Defekt konnte in der korrektiven Therapie mittels Kombinationstherapie (Schmelz-Matrix-Protein/Füller) erfolgreich behandelt werden.

Interdisziplinäre Schnittstelle: plastische Parodontalchirurgie

Die Entstehung und Behandlung gingivaler Rezessionen betreffen gleichsam beide Fachdisziplinen. Voraussetzung für eine gingivale Rezession ist das Fehlen knöcherner Areale im Bereich der Rezession. Daher werden primäre von sekundären Ursachen in der Rezessionsätiologie unterschieden. Die primären Ursachen führen zur knöcherne Dehiszenz, die sekundären Ursachen zur Gingivaretraktion. Als wichtige primäre Ursachen finden sich genetische Aspekte, die Fehlposition eines Zahnes und die kieferorthopädische Therapie.[4–6] Sekundäre Ursachen sind letztlich auslösend für die gingivale Retraktion. Dazu zählen das Zahnputztrauma, Habits, Lippen- und Zungenpiercings, iatrogene Einflüsse (insuffizienter Kronenrand, Retraktionsfaden) und Plaqueauflagerungen.[7–11] Die gängige Klassifikation nach Miller unterscheidet vier Rezessionsarten.[12] Bei den

Fortsetzung auf Seite 6 KN

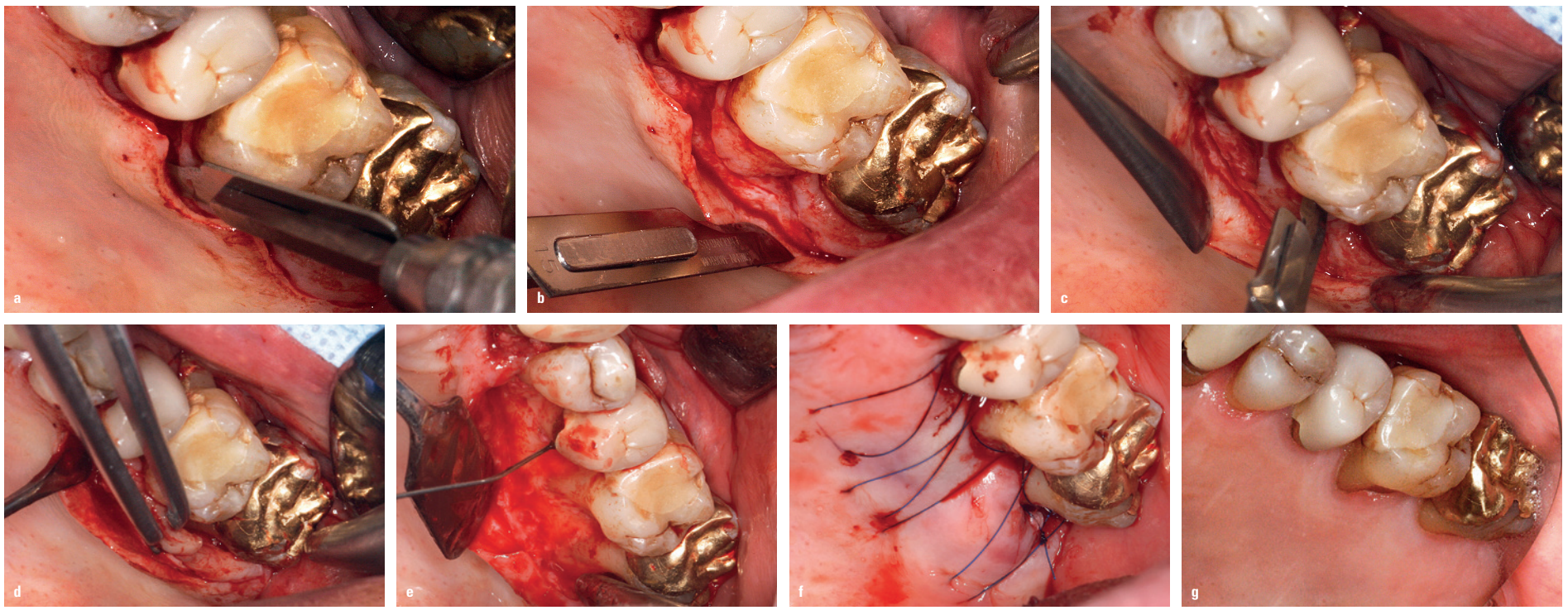

Abb. 3a–g: Apikal reponierter Lappen: Präparation Primärlappen/Spaltlappen (a). Primärlappen fertig präpariert (b). Umschneidung Sekundärlappen (c). Entfernung der sekundären Lappenanteile (d). Zustand nach Lappenpräparation und Scaling und Root Planing (e). Nahtverschluss (f). Zustand nach Abheilung (g).

DENTSPLY GAC

Gemeinsam für innovative Orthodontie





Neuauflage eines Meisterstücks:
OmniArch® PLUS erfüllt höchste
Ansprüche an Genauigkeit und Leistung.

OmniArch®

OmniArch® PLUS ist die erste Bracketserie, die in der hochmodernen Produktionsanlage von DENTSPLY GAC in Sarasota, Florida hergestellt wird. Diese Verfahrenstechnologie ermöglicht die Fertigung hochkomplexer und aufwändiger Formen mit hoher Präzision.

Gefertigt mit modernsten Verfahrenstechnologien in unserem Werk in Sarasota, Florida

Deutschland | +49 (0)89 540 269 – 0 | gacde.info@dentsply.com | www.dentsplygac.de
Schweiz | +41 (0)22 342 48 10 | gacch.info@dentsply.com | www.dentsplygac.ch
Österreich | +43 (0)1 406 81 34 | planer.office@dentsply.com | www.dentsplygac.at

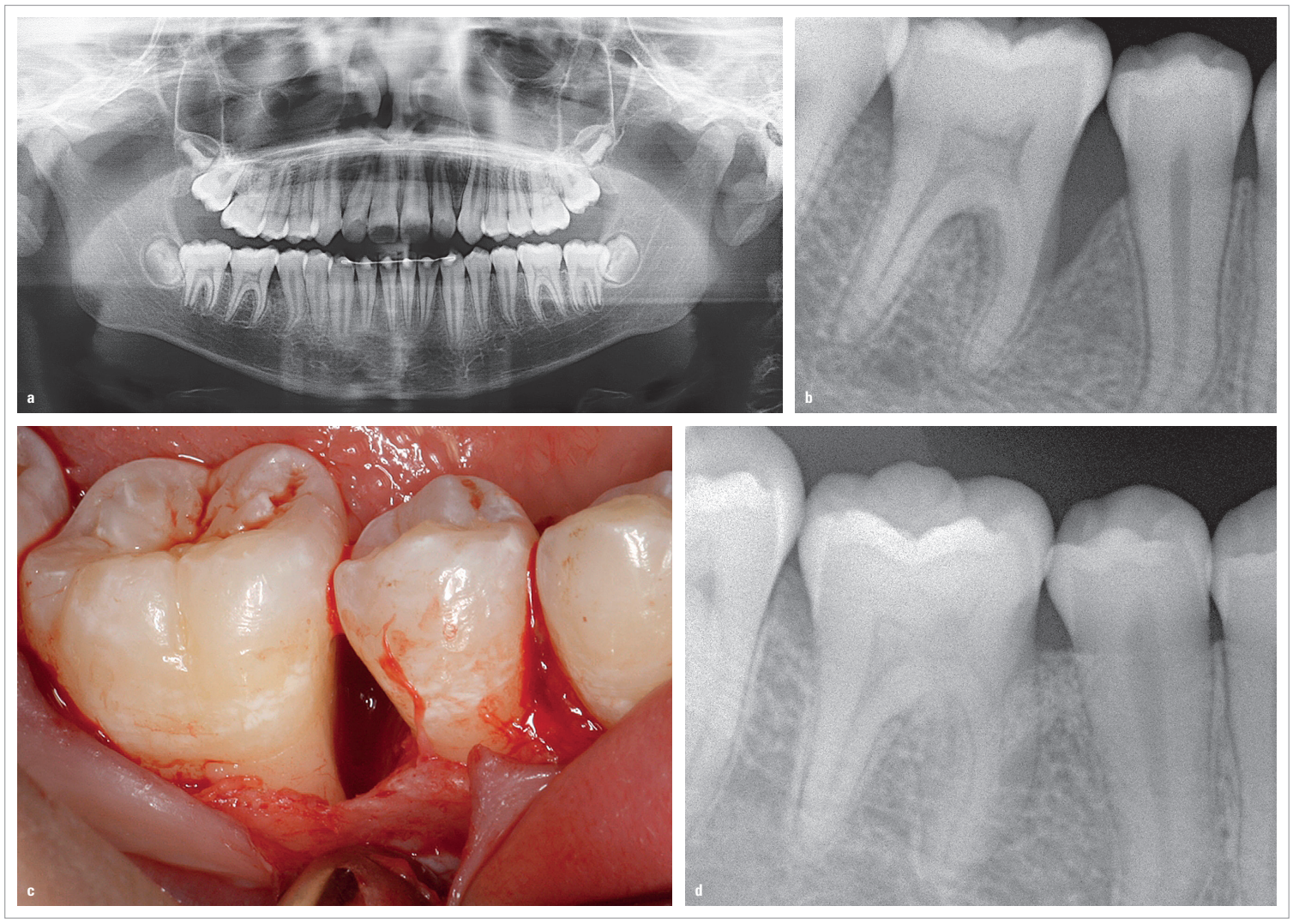

Abb. 4a–d: Regenerative Therapie an 46: Das OPG lässt eine initiale Läsion an 46 vermuten (a). Vertikaler Einbruch ersichtlich (b). Zahn 46 intraoperativ (c). Situation vier Jahre postoperativ (d).

KN Fortsetzung von Seite 4

ersten beiden Klassen handelt es sich um rein gingivale Rezessionen. Es findet sich kein Verlust an interdentalem Knochen und Weichgewebe. Die Rezession geht apikal nicht bis zur Mukogingivallinie (Klasse I) oder erreicht diese (Klasse II) (Abb. 5a und b).
In der Miller-Klasse III (Abb. 5c) liegt ein teilweiser Verlust an interdentalem Knochen und Weichgewebe vor. Die Miller-Klasse IV (Abb. 5d) wiederum ist durch einen zirkulären horizontalen Knochenverlust charakterisiert und beschreibt die echte parodontale Rezession.
Bei der Einschätzung der Behandlungsmöglichkeit einer vorliegenden Rezession ist die Miller-Klassifikation hilfreich. Der vollständige Erhalt interdentaler Strukturen (Klasse I und II) verspricht gute Behandlungsmöglichkeiten. Hingegen führt ein Verlust an interdentalem Gewebe (Klasse III und IV) zu geringen Erfolgswahrscheinlichkeiten.

Operative Techniken
Die Auswahl der operativen Maßnahme orientiert sich an verschiedenen Parametern. Des Weiteren spielen die operativen Vorlieben des Parodontalchirurgen eine Rolle. Im Folgenden werden einige OP-Techniken und deren Indikationen erläutert.

Koronaler Verschiebelappen in Kombination mit Emdogain® (EMD®)
Diese Technik eignet sich bei singulären Rezessionen und dickem gingivalem Phänotyp. Eine Gewebeverdickung ist mit dieser Maßnahme nicht zu erzielen. Allerdings konnte eine Verbreiterung des keratinisierten Gewebes beobachtet werden.[13] Die Kombination mit Emdogain® zeigt im Vergleich zum alleinigen Verschiebelappen bessere Ergebnisse.[14, 15]
Vergleicht man die Technik mit dem koronalen Verschiebelappen in Kombination mit einem autologen Bindegewebstransplantat, so findet sich eine leichte Überlegenheit durch die Verwendung eines Bindegewebstransplantates.[13] Ob mit EMD® auch eine knöcherne Regeneration erwartet werden kann, ist fraglich. In Humanhistologien konnte diese allerdings nachgewiesen werden.[16]
Der koronale Verschiebelappen in Kombination mit EMD® zeigt gegenüber anderen Verfahren einige Vorteile. Das chirurgische Prozedere ist im Vergleich zu anderen Verfahren relativ einfach. Neben zwei vertikalen Entlastungsinzisionen erfolgt eine Vollschichtlappenpräparation mit einer an der Basis ausgeführten Periostschlitzung. Nach Konditionierung der Wurzeloberfläche wird das Schmelz-Matrix-Protein aufgetragen und der Lappen in koronal verlagerter Position fixiert (Abb. 6a bis f).

Koronaler Verschiebelappen in Kombination mit einem autologen Bindegewebstransplantat (BGT) (Abb. 7 a bis f; Abb. 8a bis d)
Beim dünnen gingivalen Phänotyp wird neben der ästhetischen Rezessionsdeckung eine Gewebeverdickung angestrebt. Durch die Gewebetransformation von dünn nach dick soll einer möglichen Rezidivneigung vorgebeugt werden. Durch die notwendige Entnahme eines autologen BGT imponiert dieser Eingriff als technisch schwieriger und invasiver im Vergleich zur erstgenannten Therapiemethode. Weiterhin ist eine Spaltlappenpräparation erforderlich. Diese garantiert die ausreichende Ernährung des Transplantates. Sowohl singuläre als auch mehrere Rezessionen lassen sich durch dieses operative Verfahren decken. Häufig wird für diese Technik eine ausreichende Breite an keratinisierter Gingiva apikal der Rezession gefordert (≥2 mm). Wird allerdings das BGT nach Koronalverlagerung des Lappens mit diesem nicht vollständig bedeckt, kann mit einer postoperativ breiteren Zone an keratinisiertem Gewebe gerechnet werden. Grundsätzlich sind bei dieser Technik optimale Ernährungsbedingungen für das autologe BGT gegeben. Nachteilig erweisen sich geringfügige Narbenbildungen im Papillenbereich.

Tunneltechnik (Abb. 9a bis d)
Bei der Tunneltechnik handelt es sich um eine inzisionsfreie Technik, die für nahezu alle Indikationen ihre Anwendung findet.[17, 18] Insbesondere zur präkieferorthopädischen Weichgewebeverdickung scheint diese Technik geeignet. Sie besticht durch ein narbenfreies postoperatives Ergebnis. Hierbei erfolgt ohne ein Herauslösen der Interdentalpapillen die vollschichtige Tunnelierung derselben. Die Präparation wird nach Möglichkeit teilschichtig bis über die mukogingivale Grenze hinaus extendiert, um eine Mobilisierung des tunnelierten Areals zu erzielen. In den so entwickelten Tunnel wird marginal das autologe Bindegewebe in den Tunnel eingezogen und fixiert. Das nun unterpolsterte Areal wird durch spezielle Aufhängenähte nach koronal entwickelt und dort positioniert.

Doppelt lateraler Verschiebelappen in Kombination mit einem BGT (Abb. 10a bis d)
Findet sich bei singulären Rezessionen seitlich kein ausreichendes Gewebeangebot, kann auf diese spezielle Technik zurückgegriffen werden. Insbesondere in der Unterkieferfront ist eine Koronalverschiebung nicht ohne Weiteres zu erzielen. Ein zusätzlich geringes Angebot an keratinisiertem Gewebe lässt diese Methode alternativlos erscheinen.
Nach sulkulärer, leicht paramarginaler Inzision im Bereich der Rezession werden lateral der Rezession zwei vertikale Inzisionen angelegt. Diese werden bis zur Basis nach apikal teilschichtig präpariert und nachfolgend in der Mitte mit Einzelknopfnähten vereint. Ein BGT wird auf der Wurzeloberfläche in Höhe der Schmelz-Zement-Grenze mit Umschlingungsnähten fixiert. Das vereinte Läppchen wird in koronal verlagerter Position über dem BGT fixiert und mit seitlich verankerten horizontalen Matratzennähten fixiert.

Abb. 5a–d: Miller-Klasse I (a). Miller-Klasse II (b). Miller-Klasse III (c). Miller-Klasse IV (d).

ANZEIGE

adenta®

BRINGING GERMAN ENGINEERING
TO ORTHODONTICS

Adenta GmbH | Gutenbergstraße 9 | D–82205 Gilching | Telefon: 08105 73436-0
Fax: 08105 73436-22 | Mail: info@adenta.com | Internet: www.adenta.de

Interdisziplinäre Schnittstelle: Piezocision™ (Abb. 11)

Seit 2009 steht dem Parodontologen eine innovative und minimalinvasive Kortikotomietechnik zur Verfügung.[19,20] Diese kann die kieferorthopädische Behandlungszeit auf ein Drittel bis ein Viertel der normalerweise benötigten Therapiedauer verkürzen. Im Gegensatz zu klassischen Kortikotomieverfahren entfällt die traumatische Lappenpräparation. Es erfolgen ausschließlich von bukkal Mikroinzisionen für den knöchernen Zugang. Mit einer Piezosäge erfolgt die Penetration der Kortikalis bis in die Spongiosaareale. Die vorübergehende reversible Osteopenie führt zur beschleunigten Zahnbewegung im mindermineralisierten Knochen.

Diskussion

Betrachtet man die Anzahl der parodontal erkrankten Patienten[21], so lässt sich in den meisten Fällen eine prothetische Therapie nicht von einer präprothetischen parodontalen Sanierung trennen. Durch die Zunahme kieferorthopädischer Erwachsenenbehandlung sieht sich der Kieferorthopäde mit immer mehr parodontal kompromittierten Patienten konfrontiert. Folglich ist die Überführung dieser Patienten vor einer kieferorthopädischen Therapie in einen parodontal stabilisierten Zustand evidenter Bestandteil der kieferorthopädischen Behandlungsplanung.
Diese interdisziplinäre Schnittstelle zur Parodontologie ist Voraussetzung für den kieferorthopädischen Behandlungserfolg. Da die parodontale Erkrankung keinen therapeutischen Endzeitpunkt kennt, kommt der unterstützenden Parodontitistherapie (UPT) eine besondere Bedeutung zu. Auch während der kieferorthopädischen Therapie sollten die Patienten einer engmaschigen parodontologischen Kontrolle unterzogen werden. Parodontale Rezidive können so rechtzeitig identifiziert und behandelt werden.

Ziel parodontaltherapeutischer Bemühungen ist unstrittig die Reduktion der Sondierungstiefe. Hiermit lässt sich das erkrankte Parodont stabilisieren. Weiterer Attachmentverlust kann verhindert oder zumindest verlangsamt werden. In vielen Fällen kann durch konservative, nichtchirurgische Verfahren eine ausreichende parodontale Stabilität erzielt werden. Verbleiben pathologisch erhöhte Sondierungstiefen nach parodontaler Ersttherapie, sollten sich chirurgische Verfahren anschließen. Hierbei stellen resektive oder regenerative Verfahren adäquate Behandlungsoptionen dar.
Resektive Verfahren sind mit voraussagbaren Ergebnissen verknüpft. Sie extendieren das thera-

Fortsetzung auf Seite 8 KN

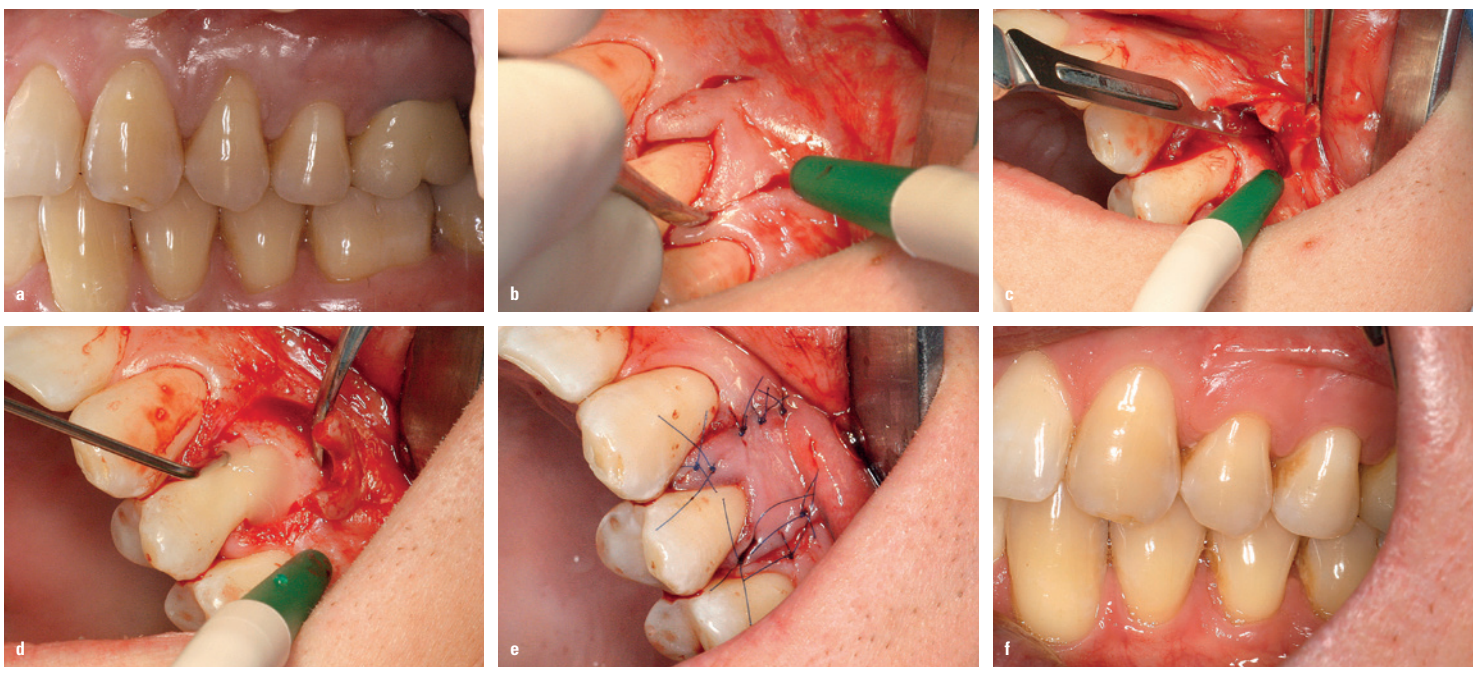

Abb. 6a–f: Koronaler Verschiebelappen in Kombination mit Emdogain®: Miller-Klasse I Regio 24 (a). Vertikalinzisionen auf Knochen angelegt. Beginn der Lappenpräparation (b). Lappen vollständig präpariert, Periostschlitzung (c). Emdogain® appliziert (d). Lappen koronal fixiert (e). Ergebnis postoperativ (f).

Abb. 7a–f: Koronaler Verschiebelappen in Kombination mit autologem BGT: Ausgangssituation 13 und 23, Miller-Klasse III (a). Regio 13 präoperativ (b). BGT fixiert (c). Nahtverschluss (d). Regio 23 eine Woche postoperativ (e). Zustand nach plastischer Deckung und Füllungstherapie (f).

KN Fortsetzung von Seite 7

peutische Zeitfenster nur unwesentlich. Hingegen sind regenerative Behandlungsmaßnahmen mit einem deutlich extendierten Zeitfenster verknüpft und prognostisch weniger voraussagbar. Die Beurteilung der regenerativen Behandlungsergebnisse kann frühestens ein Jahr postoperativ erfolgen. Demnach sind solche Behandlungsmaßnahmen mit dem Kieferorthopäden und Patienten abzustimmen. Ist das extendierte therapeutische Zeitfenster nicht erwünscht, wären alternative Behandlungsstrategien zu ergreifen (z. B. Extraktion, Erhalt versus Implantat).

Schwierig gestaltet sich die Beurteilung parodontal als grenzwertig eingeschätzter Zähne. Zähne, die ohne therapeutische Intervention (prothetische Versorgung, kieferorthopädische Therapie) palliativ erhalten werden können, unterliegen bei einer geplanten kieferorthopädischen Behandlung einer stringenteren Betrachtung. Insbesondere Zähne mit Furkationsläsionen stehen hier im Fokus. Gemeinsam mit Kieferorthopäden und Patienten müssen die therapeutischen Risiken unter Berücksichtigung aller Vor- und Nachteile der möglichen Behandlungsoptionen abgewogen werden.

Die plastische Parodontalchirurgie demonstriert eine weitere wichtige interdisziplinäre Schnittstelle zur Kieferorthopädie. Kieferorthopädische Zahnbewegungen können posttherapeutisch zu Rezessionen führen. Resultiert aufgrund einer kieferorthopädischen Bewegung eine knöcherne Dehiszenz bukkal, so ist der primäre Risikofaktor ätiologisch gegeben. Kommt ein sekundärer Einfluss hinzu, so besteht die Gefahr einer gingivalen Rezessionsentwicklung. Wie kann dem vorgebeugt werden? Die kieferorthopädische Bewegung ist unstrittig ein primärer ätiologischer Faktor bei der gingivalen Rezessionsentwicklung. Eine auf dieses Risiko abgestimmte präkieferorthopädische Diagnostik kann helfen, das Risiko gingivaler Rezessionen zu vermindern. Besondere Berücksichtigung sollte hierbei der gingivale Phänotyp erfahren. Auch die Existenz vorhandener knöcherner Dehiszenzen und Fenestrationen können im Rahmen einer dreidimensionalen Diagnostik evaluiert werden. Ein dicker ginigivaler Phänotyp zeigt ein geringeres Rezessionsrisiko. Hingegen findet sich beim dünnen Phänotyp ein erhöhtes Risiko. Im Sinne einer Rezessionsprophylaxe wäre die Verdickung des Gewebes zielführend.

Sieht der Kieferorthopäde aufgrund seiner geplanten Zahnbewegung ein Risiko, sollte präkieferorthopädisch eine Gewebetransformation durch den Parodontologen erfolgen. Die Verdickung gelingt sicher mit einem autologen Bindegewebetransplantat, das im Sinne der Tunneltechnik eingezogen wird. Existente Rezessionen lassen sich durch Verfahren der plastischen Parodontalchirurgie decken. Stehen die Zähne deutlich vor der knöchernen Ebene und sind die gingivalen Verhältnisse zusätzlich dünn, sind diese Rezessionen nicht operabel. Diese Problematik findet sich vorwiegend in der Unterkieferfront. Hier stellt das freie Schleimhauttransplantat zwecks Verbesserung der mukogingivalen Verhältnisse und Verbreiterung des keratinisierten Gewebes eine Operationsmöglichkeit dar. Eine ästhetisch zufriedenstellende Rezessionsdeckung ist mit diesem Verfahren nicht zu erwarten.

In diesem Zusammenhang sei noch einmal auf die hohe kieferorthopädische Verantwortung hingewiesen. Eine kieferorthopädische Bewegung bei prädisponierten Patienten (dünner Phänotyp) vor die knöcherne Ebene gilt es in der Unterkieferfront unbedingt zu vermeiden.

Der koronale Verschiebelappen in Kombination mit einem autologen Bindegewebstransplantat stellt eine sichere Behandlungsmethode dar. Pini-Prato konnte in seiner Split-Mouth-Untersuchung bei multiplen Rezessionen über einen Fünf-Jahres-Zeitraum sehr gute Ergebnisse erzielen. Die Kontrollseite ohne Verwendung eines BGT zeigte deutlich schlechtere Ergebnisse.[22]

Grundsätzlich kann zwei bis fünf Jahre nach der koronalen Verschiebung in Kombination

Abb. 8a–d: Koronaler Verschiebelappen in Kombination mit autologem BGT: Ausgangssituation 13 und 23, Miller-Klasse I–II (a). Nahtverschluss 13 (b). Nahtverschluss 23 (c). Zustand nach Rezessionsdeckung (d).

Abb. 9a–d: Tunneltechnik, präkieferorthopädische Weichgewebeverdickung: Ausgangssituation 33 und 32 (a). Bindegewebetransplantat eingezogen (b). Zustand nach Abheilung (c). Zustand 2,5 Jahre postoperativ (d).

Abb. 10a–d: Doppelt lateraler Verschiebelappen: Ausgangssituation Regio 33 (a). Läppchen vereint, BGT in Position (b). Nahtfixierung (c). Zustand nach Rezessionsdeckung (d).

mit einem BGT mit guten Ergebnissen gerechnet werden.[23] Auf der Wurzeloberfläche entwickelt sich ein zum Teil bindegewebiges Attachment und ein überwiegend langes Saumepithel.[16] Ein zusätzlicher Nutzen von Emdogain® adjuvant zu dieser Technik konnte nicht nachgewiesen werden.[24] Die Koronalverschiebung in Kombination mit EMD® sollte nur angewendet werden, wenn keine Gewebeverdickung erreicht werden muss.

Klassische Kortikotomieverfahren imponieren aufgrund der umfangreichen Lappenpräparation invasiv. Einer bukkalen, lingualen oder palatinalen Vollschichtlappenpräparation folgten vertikale Kortikotomielinien. Die Knochenblocktheorie nach Köle[25] basierte auf der Vermutung, kortikaler Knochen behindere die Zahnbewegung. Eine Unterbrechung oder Schwächung kortikaler Anteile würde demnach die Zahnbewegung erleichtern. Erst in diesem Jahrhundert postulierten die Wilcko-Brüder[26] nach Sichtung von Röntgenaufnahmen einen anderen biologischen Mechanismus. Sie vermuteten erhöhte Re- und Demineralisierungsprozesse, die für die beschleunigte Zahnbewegung verantwortlich sein dürften.

Mittlerweile geht man von einem Auslösen des RAP (Regional Acceleratory Phenomenon, regionales Beschleunigungsphänomen) aus. Orthopädische Untersuchungen zur Frakturheilung aus den 1980er-Jahren beschreiben das RAP.[27] Nach diesen Untersuchungen kommt es nach einer Fraktur zum dynamischen Heilungsprozess mit einer vorübergehend gesteigerten Knochenumsatzrate und einer reversiblen Osteopenie.

Die Piezocision™ wurde 2009 als Therapieverfahren von Dibart[19] erstmalig publiziert. Sie besticht durch ihren minimalinvasiven Charakter. Hierbei erfolgen interradikulär ausschließlich von bukkal Inzisionen auf den Knochen. Nachfolgend wird mit einer Piezosäge die kortikale Schicht bis in die Spongiosaareale penetriert. Ein Nahtverschluss ist meistens nicht erforderlich. Ist eine Verdickung der vestibulären Areale gewünscht, kann über eine Tunnelpräparation Ersatzmaterial aufgelagert werden. Diverse Kasuistiken konnten den Effekt der beschleunigten Zahnbewegung nachweisen. Um das Risiko einer iatrogenen Wurzelschädigung zu senken, wird eine prächirurgische Diagnostik mittels DVT (digitales Volumentomogramm) empfohlen.[20]

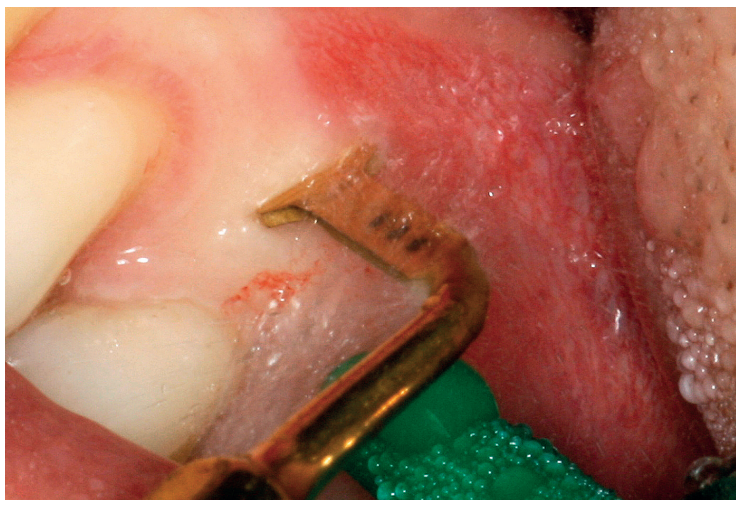

Abb. 11: Piezocision™.

Schlussfolgerung

Die Parodontologie und die Kieferorthopädie beinhalten zahlreiche interdisziplinäre Schnittstellen. Insbesondere im Bereich der kieferorthopädischen Erwachsenenbehandlung ist aufgrund der hohen Prävalenz parodontal erkrankter Patienten eine engmaschige Zusammenarbeit mit dem Parodontologen unerlässlich. Bezüglich einer Rezessionsprophylaxe kann bei prädisponierten Patienten eine präkieferorthopädische Gewebetransformation dringend empfohlen werden.

Vorhandene Rezessionen lassen sich mit den heutigen Techniken meist zuverlässig decken. Werden die Zähne kieferorthopädisch vor die knöcherne Ebene gestellt, so sind existente Rezessionen insbesondere in der Unterkieferfront hoch problematisch. Bei prädisponierten Patienten (dünner gingivaler Phänotyp) sollte dieser Aspekt bei der kieferorthopädischen Behandlungsplanung beachtet werden. Die Piezocision™ erweitert das interdisziplinäre Behandlungsspektrum enorm. Besteht insbesondere der Wunsch des Patienten nach verkürzter Behandlungszeit, so bietet die Piezocision™ eine zuverlässige und bewährte Therapieoption. KN

Literatur

KN Adresse

Dr. med. dent.
Daniel Pagel, MSc
Oranienburger Straße 221
13437 Berlin
Tel.: 030 41109205
Fax: 030 41109208
praxis@zahnaerzte-pagel.de
www.zahnaerzte-pagel.de

KN Kurzvita

Dr. med. dent.
Daniel Pagel, MSc
[Autoreninfo]

ANZEIGE

Sag mal **BLUE SAFETY,**
kann ich mit **Wasserhygiene**
auch **Geld sparen?**

BLUE SAFETY™
Die Wasserexperten

Ja! Eine Zahnarztpraxis kann mit 5 Behandlungseinheiten
bis zu 6.000 € pro Jahr sparen.

Jetzt informieren und absichern.
Kostenfreie Hygieneberatung unter 0800 25 83 72 33

www.bluesafety.com Video-Erfahrungsberichte www.safewater.video



Wegen H_2O_2: Biofilmbildung



Mit SAFEWATER von BLUE SAFETY