

# Oberkieferfrontversorgung mit 360-Grad-Presskeramikveneers

**Autoren:** Dr. Sven Egger, M.Sc., M.Sc., ZTM Christian Berg

In diesem Beitrag wird die Behandlung einer Patientin (54 Jahre) mit guter allgemeiner Gesundheit vorgestellt. Die Ausgangssituation in diesem Patientenfall zeigt eine konservierend und funktionell insuffiziente Frontbezaehlung mit parodontal fortgeschrittenem Attachmentverlust. Zudem zeigen sich Abrasionsfacetten im Front- und Eckzahnbereich. Das Unterkieferfrontsegment ist durch fehlende palatinale Abstuetzung (Auffaecherung OK FZ) elongiert.

## Anamnese

Der Erstbesuch der Patientin und die Erhebung der allgemeinmedizinischen Anamnese erfolgte am 2. Juni 2014. Es liegen keine Grunderkrankungen vor. Die Patientin ist am 16. Oktober 1961 geboren. Die letzte zahnnaertzliche Behandlung fand vor sechs Mo-

naten statt. Bis zu diesem Zeitpunkt suchte die Patientin halbjaeerlich den damaligen Hauszahnarzt zur Kontrolle/Zahnreinigung auf. Die Patientin interessiert sich für eine Verbesserung der Situation im Oberkieferfrontzahnbereich. Sie weist darauf hin, dass Sie sich seit Langem am äußeren Erscheinungsbild der unschoenen Frontzaehne 13, 11 (dunkel ver-

### Klinischer Befund – Zahnstatus

SR = sauregeaetzte Restauration

Datum 2. Juni 2014

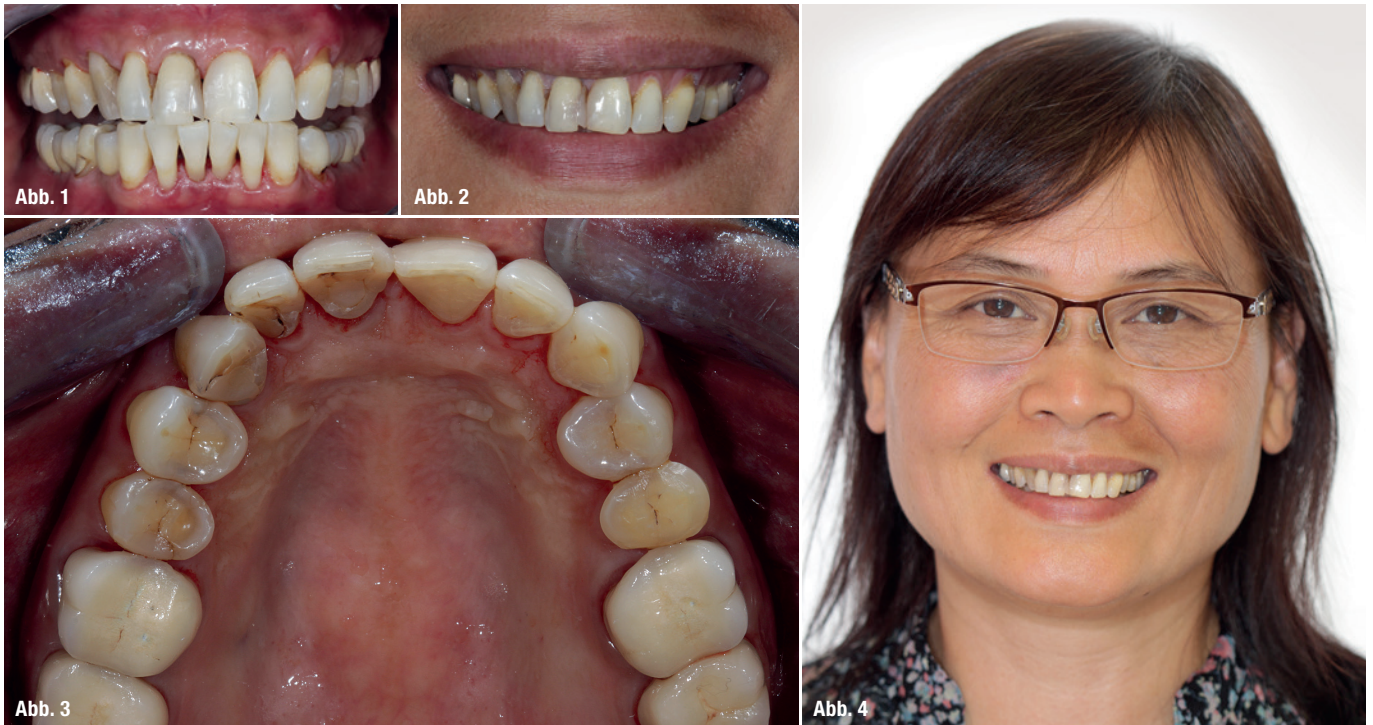Planung				SR	SR	SR	SR	SR	SR	SR	SR	SR	SR			
+/-		+	+	+	+	-	+	+	-	+	+	+	+	+	+	
I-III																
Befund		k	k	w	w	w	w	w	w	w	w	w	w	k	k	
	8	7	6	5	4	3	2	1	1	2	3	4	5	6	7	8
Befund		ik	ik	w	ik						w	ik	ik	ik		
I-III																
+/-				+		+	+	+	+	+	+	+				
Planung																

### Klinischer Befund – Ästhetik und PAR

1. SBI (Modifizierter Sulkus-Blutungs-Index nach Muehleemann und Son): 100%  
2. API (Modifizierter Approximalraum-Plaque-Index nach Lange et al.): 100%

Datum 2. Juni 2014

sichtbar			2	2	2					1	1	3	3	3		
ATV H.		4	3	4	4	3	3	4	4	3	3	4	4	3	4	
ATV W.		4	4	4	4	5	4	3	4	3	5	1	1	1	2	
Taschen		6												6	7	
	8	7	6	5	4	3	2	1	1	2	3	4	5	6	7	8
Taschen																
ATV W.		3	3	3	3	4	6	6	6	6	3	3	3	3	3	
ATV H.		1	1	3	1	3	5	5	5	5	4	3	1	3	2	
sichtbar																



färbt) störe. Außerdem habe sie das Gefühl, der „Biss sei zu tief“. Sie kommt aufgrund eines Homepage-Besuchs.

Die Patientin ist nach Aufklärung und eingehender Beratung an einer Weiterbehandlung ihres Kauorgans interessiert. Sie legt Wert auf eine ästhetisch-funktionelle und dauerhafte Verbesserung ihrer Situation und steht einer notwendigen ästhetisch-rekonstruktiven Rehabilitation aufgeschlossen gegenüber.

## Klinische Befunde

### Funktionsstatus

Die manuelle und klinische Funktionsanalyse ließ auf eine leichte parafunktionelle Aktivität schließen. Alle Eckzähne zeigen Abrasionsfacetten. Das Frontsegment 32-42 ist elongiert und steht auf Kontakt mit den Oberkieferfrontzähnen. Die manuelle Führung ergab eine Abweichung in maximaler Interkuspitation (ohne Führung) und zentraler Kondylenposition (mit Führung) von 1 mm in der Sagittalen. In der zentrischen Kondylenposition kommt beim Kieferschluss Zahn 45 als erstes in Kontakt. Keine Krepitationsgeräusche der Gelenke, unauffällige Öffnungs- und Schließbewegung, keine Druckdolenzen der Muskulatur bei Palpation, gelegentliche leichte Kopfschmerzen.

### Rote Ästhetik

Im Ober- und Unterkiefer ist ein ausreichend breites Band an keratinisierter Gingiva zu erkennen (Abb. 1). Es zeigen sich, bedingt durch den Attachmentverlust, leichte Rezessionen im bukkalen Bereich (Miller-

Klasse I). Es liegt ein Biotyp mit dünner Gewebestärke vor. Die Mundhygiene ist nicht ausreichend, weshalb im Vorfeld der Behandlung eine Hygiene-phase von drei Monaten durchgeführt wird. Die Patientin verfügt über eine mittelstark geformte Oberlippe (Abb. 2). Anterior liegt eine mittlere und seitlich eine hohe Lachlinie (Zahnfleischlächeln) vor.

### Weiß Ästhetik

Zahnlänge: Die Oberkieferfront empfindet die Patientin als ausreichend. Der rechte mittlere Schneidezahn wirkt durch den insuffizienten Kompositaufbau unsymmetrisch. Die Zähne zeigen insgesamt abraderte Inzisalkanten sowie endodontisch bedingte Verfärbungen an 13 und 11. Das entspannte Lächeln zeigt fast die gesamte Länge der Frontzahnreihe. Es zeigen sich starke Abrasionen an den unteren beiden Eckzähnen. Der Schneidekantenverlauf folgt der Konkavität der Unterlippe (berührungsinaktives Verhältnis).

Zahnform: Die durch den dünnen Biotyp bedingte oval imponierende Zahnform der Oberkieferfrontzähne erscheint der Patientin harmonisch und soll bei der Neuversorgung beibehalten werden.

### Dentalstatus (Abb. 3)

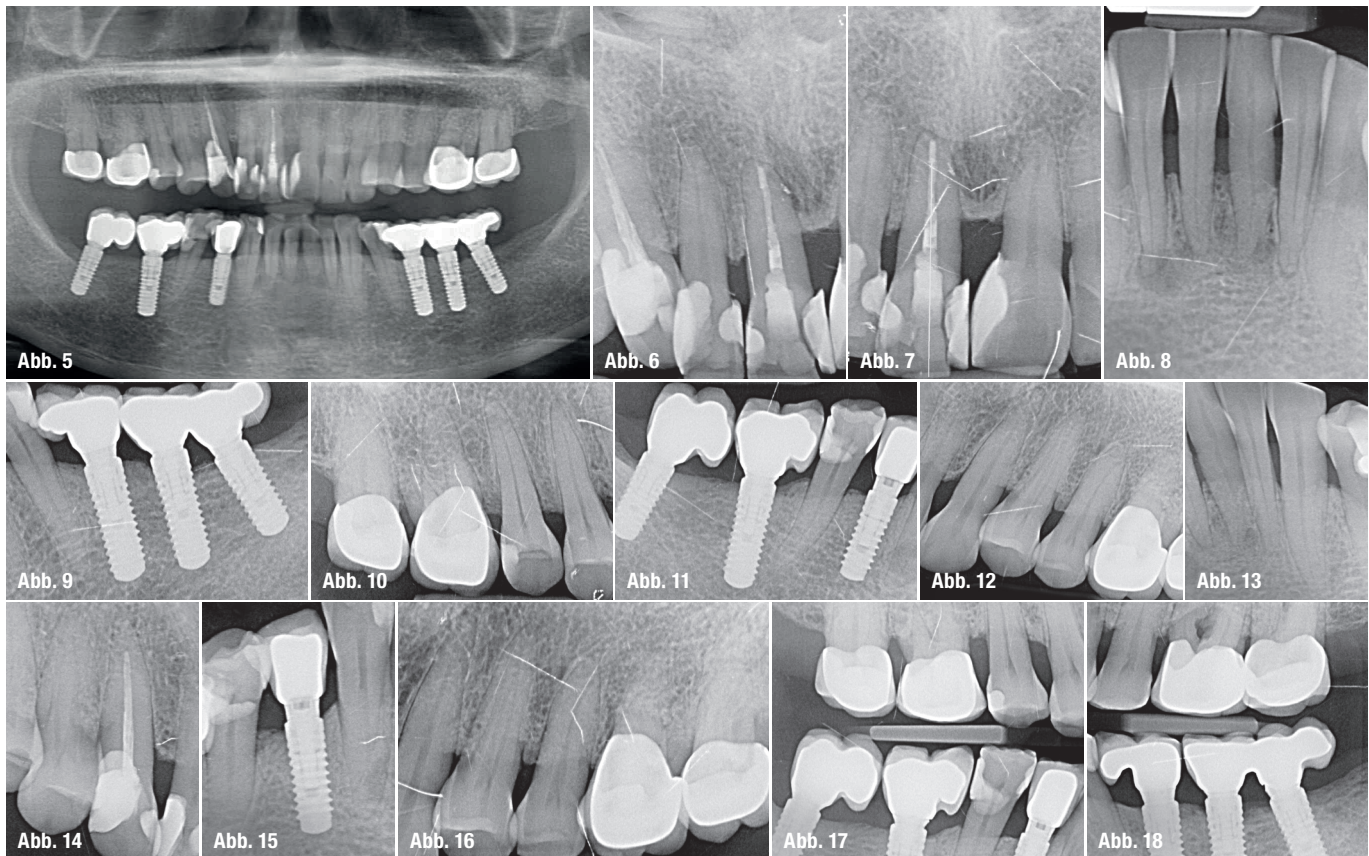
Zahnform und -stellung: Neben den erwähnten Abrasionen im Ober- und Unterkieferfrontzahnbereich imponiert ein elongiertes Frontsegment 32-42 (fehlende Abstützung im Palatinalbereich der oberen Frontzähne) sowie unharmonische Speekurven im Bereich der Implantatrestaurationen (Infraokklusion). Die anatomische Kauflächenstruktur in den Seitenzahnbereichen ist durch mangelnde

**Abb. 1:** Ausreichend breites Band an keratinisierter Gingiva 15-25.

**Abb. 2:** Lächeln.

**Abb. 3:** Aufsicht 15-25.

**Abb. 4:** Porträtaufnahme.



**Abb. 5–16:** OPT, Rx-Status: Verschattung Sinus maxillaris rechts, insuffiziente Wurzelfüllungen Regio 13 und 11, apikale Aufhellungen an den Zähnen 42, 41 und 31, fortgeschrittener Attachmentverlust mit generalisiertem horizontalen und vertikalen Knochenabbau (v.a. im OK-SZB und OK-/UK-FZB), Furkationsbeteiligung 26, Grad III von bukkal, Datum 2.6.2014.

**Abb. 17 und 18:** Bissflügel-aufnahmen: überkonturierte Kronenränder 17 und 16, Sekundärkaries 15 distal, Karies Grad III 14 mesial und distal, Karies Grad III 24 mesial, 25 Grad III distal, überkonturierte Kronenränder 26 und 27, Sekundärkaries/Randspalt 34 und 45 distal, vertikaler Knochenabbau 036 distal, Datum 2.6.2014.

prothetische Ausführung (zu geringe Platzverhältnisse) zu „flach“ gestaltet. Die Zahnbögen sind harmonisch. 31 und 41 sind mesiorotiert. Overbite mit 6 mm und Overjet mit 5 mm sind deutlich überdimensioniert. Nach klinischer und instrumenteller Funktionsanalyse entschied sich der Behandler in der Vorbehandlungsphase, die prothetisch erworbene „Tiefbiss-situation“ mit einer Bisshebung um 3 mm zu korrigieren.

Zahnfarbe: Neben den erwähnten Verfärbungen an den oberen Frontzähnen erscheint die Farbe der Zähne dem Alter entsprechend angemessen. Die Patientin wünscht sich im Rahmen der Rehabilitation dennoch in dieser Frage eine merkliche Verbesserung.

### Zusammenfassung

Es zeigt sich hinsichtlich der Länge (Elongation UK-Frontsegment), Stellung (abgesunkener Biss), Farbe und Form der Zähne ein objektiv verbesserungswürdiger Zustand, welcher auf Wunsch der Patientin im Rahmen einer umfassenden Rehabilitation erreicht werden soll (Abb. 4).

### Diagnosen

- Verdachtsdiagnose: Zementdysplasien 42, 41 und 31 (CO<sub>2</sub>-Vitalitätsproben 32-42 eindeutig positiv!)
- Leichte Parafunktion, einhergehend mit Schmelzverlust 13, 23, 33 und 43

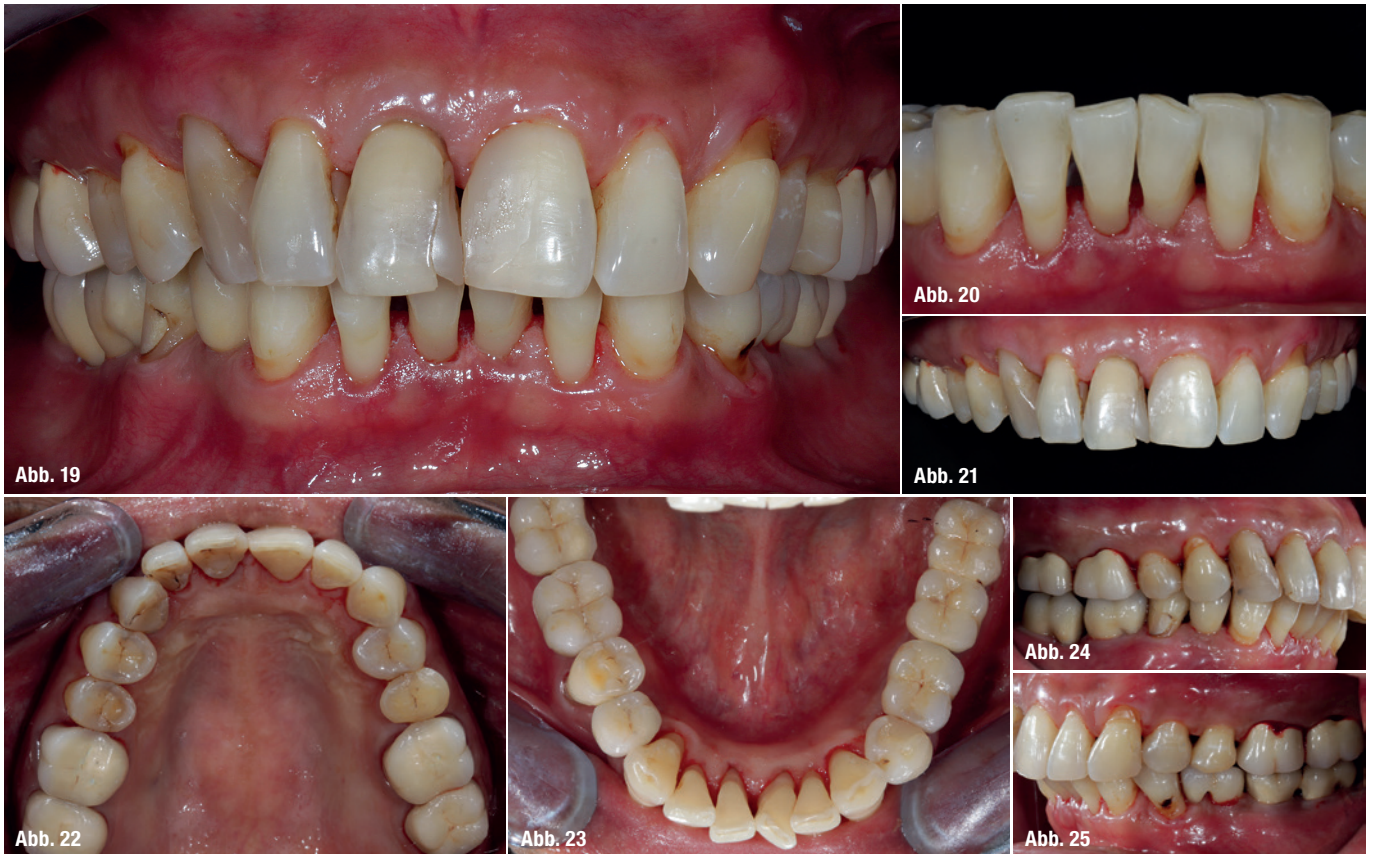- Konservierend und prothetisch insuffizient versorgtes Erwachsenengebiss
- Chronisch generalisierte Parodontalerkrankung (> 30 Prozent aller Zahnflächen betroffen)
- Periimplantitis an 036 mit vertikalem Hartgewebefdefekt im distalen Bereich

### Intraoraler Fotostatus – Anfangsbefund

Die Aufnahmen der Lateral- und Okklusallansicht wurden gespiegelt, um eine seitenrichtige Darstellung wiederzugeben (Abb. 19 bis 25, Aufnahme-datum: 23.6.2014).

### Behandlungsplan

- Dentalhygiene (Abformung für Situ-Modelle, Total-Wax-up, Fotostatus, Bissnahme in ZKP, Gesichtsbogenübertragung)
- Revision Wurzelbehandlung 13/Walking Bleach 13, 11/plastische Stiftaufbauten 13, 11
- Etablierung einer neuen vertikalen und horizontalen Relation des Unterkiefers in ZKP (zentrischer Kondylenposition) mit temporären Kompositaufbauten 7-7 OK/UK
- Hygiene- und Adaptationsphase für drei Monate
- Präparation für die definitive Versorgung im Unterkiefer 34 und 45 mit Presskeramikvollkronen, Abdrucknahme, Zentribissnahme, Gesicht-



bogenübertragung, Anproben und definitive Eingliederung

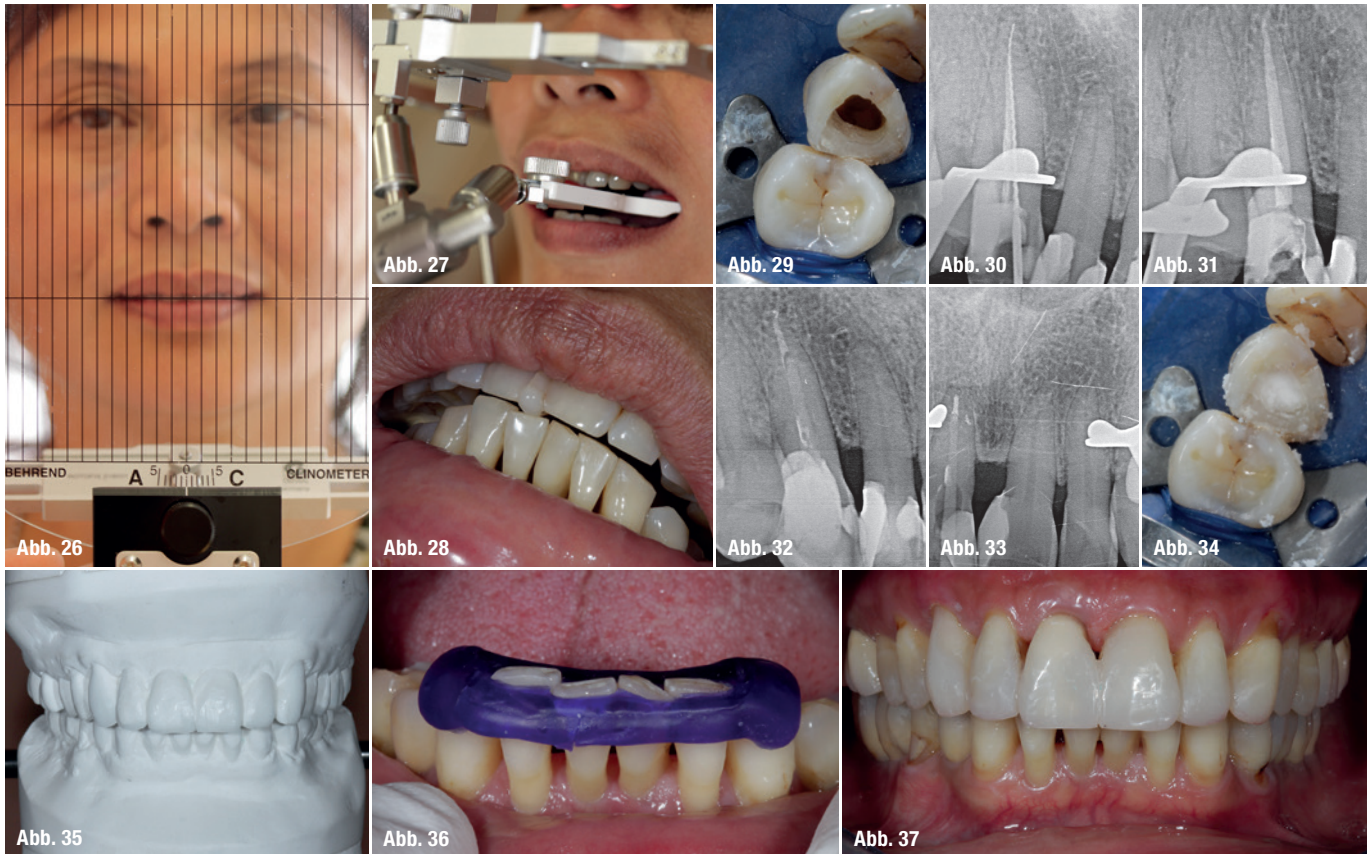
- Präparation für die definitive Versorgung im Oberkiefer 15-25 Presskeramikveneers und -teilkronen nach Adaptationsphase von drei Monaten (neue VDO)
- Abdrucknahme, Zentribissnahme, Gesichtsbogenübertragung, Anproben und definitive Eingliederung in den Folgesitzungen
- In-Office-Bleaching UK-Frontsegment (3-3)
- Nachkontrolle und Nachsorge
- Mit Ausnahme der parodontal angeschlagenen Oberkiefermolaren (erhöhte Sondierungstiefen 17 mesial 5 mm und distal 6 mm, Furkationsbefall 26 Grad III, 27 Grad II) stellen sich nach abgeschlossener Vorbehandlung alle für die definitive Versorgung geplanten Zähne als sicher erhaltungswürdig dar

### Behandlungsablauf

- Dentalhygiene (Fotostatus, Abformung/Gesichtsbogenübertragung/Clinometerbestimmung/Full-Wax-up), Remotivation/Reinstruktion Mundhygienemaßnahmen (Abb. 26 und 27)
- Registrierung mit Front-Jig und Bite Compound in ZKP nach Bissäquibrierung mit Aqualizer (Abb. 28)
- Revision Wurzelkanalbehandlung 13, Walking Bleach 11, 13 mit Natriumperborat/H<sub>2</sub>O<sub>2</sub> 3% für

- zahn Tage, plastische Stiftaufbauten 13, 11 mit Clearfill (Abb. 29-34)
- Etablierung einer neuen vertikalen und horizontalen Relation des Unterkiefers in ZKP (zentrischer Kondylenposition) mit temporären Kompositaufbauten OK und UK auf Basis des Wax-up mittels transparenter Silikonschlüssel (Elite Transparent, Zhermack), direkt im Mund des Patienten. Einkürzung des elongierten Frontsegments mittels „Präparierhilfe“ aus lichthärtendem Kunststoff (Abb. 35-37)
- Dreimonatige Adaptations- und Hygienephase
- Präparation für die definitive Versorgung im Unterkiefer 34 und 45 mit Presskeramikvollkronen, Abdrucknahme, Zentribissnahme, Gesichtsbogenübertragung, Anproben und definitiver Eingliederung (Abb. 38)
- Präparation der Zähne 15-25 im Oberkiefer in lokaler Anästhesie (Articain 1:100.000, Aventis) unter Zuhilfenahme einer Lupenbrille (4,5-fache Vergrößerung, Zeiss)
- Präparation 13-23 zur Aufnahme von Presskeramikveneers (Hohlkehldiamant 886-012 M, ÖkoDENT und Finierer FG 8878/014, Kometa; Abb. 39 und 40), Präparation Prämolaren im Teilkronendesign
- Zweifache Abdrucknahme der präparierten Zähne mittels Doppelfadentechnik: Einbringen eines ersten, getränkten (Racestyptine solution, Septodont) Fadens (Ultrapak 0, Ultradent), über welchen

**Abb. 19:** Front in Okklusion.  
**Abb. 20:** UK 33-43.  
**Abb. 21:** OK-Front 6-6.  
**Abb. 22 und 23:** OK/UK-Aufbiss.  
**Abb. 24 und 25:** Rechts/Links-Oklusion.

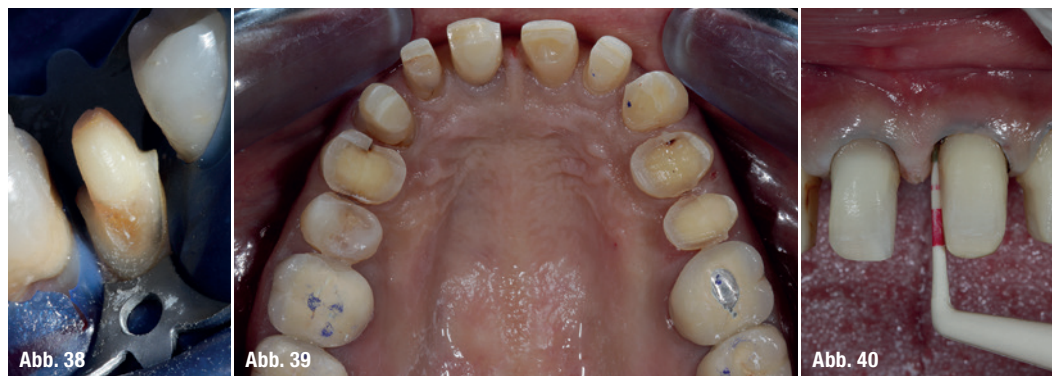

**Abb. 26:** Clinometerbestimmung.  
**Abb. 27:** Arbiträre Gesichtsbogenübertragung.  
**Abb. 28:** Bissregistrierung mit Front-Jig in ZKP.  
**Abb. 29–31:** Revision Wurzelbehandlung 13.  
**Abb. 32 und 33:** Plastische Stiftaufbauten 13, 11.  
**Abb. 34:** Walking Bleach mit Natriumperborat.  
**Abb. 35:** Full-Wax-up OK/UK in ZKP.  
**Abb. 36:** Präparierhilfe zur Einkürzung des elongierten Frontsegments.  
**Abb. 37:** Übertragung des Wax-up in Komposit als „semipermanente Schiene“.  
**Abb. 38:** Absolute Trockenlegung 45.  
**Abb. 39:** Präparation Oberkiefer 15-25.  
**Abb. 40:** Sounding mit Parodontalsonde zur Festlegung der Kontaktpunkthöhe.

ein zweiter getränkter Faden größeren Durchmessers gelegt wird (Ultrapak 1, Ultradent). Wartezeit bis zur Abdrucknahme mit den gelegten Fäden etwa zehn Minuten

- Abdrucknahme erfolgt nach Entfernung des zuletzt gelegten Fadens (der zuerst gelegte Faden geringeren Durchmessers verbleibt im Sulcus) mittels eines A-Silikons in Doppelmischtechnik einzeitig: Umspritzung der präparierten Zähne mit dünnfließendem Material (Express Ultra-Light Body, 3M ESPE) und Einbringen des schwerfließenden Materials, (Express Penta Putty, 3M ESPE) in einen Abdrucklöffel (Rim-Lock, DENTSPLY DeTrey)
- Kieferrelationsbestimmung im präparierten Segment mit thermoplastischem Kunststoff (Bite Compound, GC; Abb. 41 und 42)

- Registrieren der arbiträren Scharnierachse des Oberkiefers mittels Gesichtsbogen (Artex 3D, Amann Girrbach). Bestimmung der Idealwinkel der Zähne aus frontaler Sicht mit dem Clinometer nach Dr. Behrend (Amann Girrbach)
- Gegenkieferabformung (UK) mit Alginat (Alginat, Cadco)
- Provisorische Versorgung der präparierten Zähne mittels Silikonschlüssel (via Wax-up angefertigt) und Protemp 4, A1 (3M ESPE). Eingliederung der Veneerprovisorien nach Ausarbeitung und Kontrolle von Randpassgenauigkeit und Okklusion durch punktförmige Schmelzätzung mit 35%iger Phosphorsäure, Primen und Bonden mit Syntac Classic (Ivoclar Vivadent)
- Erste Anprobe. Entfernung der provisorischen Versorgung und sorgfältige Reinigung der präparierten



Zähne. Aufsetzen der Frontzahnveneers (Empress, Ivoclar Vivadent) mit Glyceringel (Variolink II Try-In, Ivoclar Vivadent)

- Kontrolle auf Randpassung, exakten Sitz sowie Überprüfung der Okklusion, Artikulation und Phonetik
- Eingliederung der definitiven Versorgung im OK. Zum Einsetzen der Presskeramikveneers und -teilkronen wird nach vorherigem Abstrahlen mit Aluminiumoxidpulver der Korngröße 27 µm (RONDOflex plus, KaVo) und Schmelzätzung mit 35%iger Phosphorsäure (Ultra-Etch, Ultradent) eine selektive adhäsive Befestigung der zuvor geätzten und silanisierten (Monobond-S Silan, Ivoclar Vivadent) Empress Veneers mit Syntac Classic (Ivoclar Vivadent) und Variolink II (Ivoclar Vivadent) vorgenommen (Abb. 43 und 44)
- Ausführliche und detaillierte Besprechung des ästhetischen Ergebnisses mit dem Patienten
- In-Office-Bleaching UK-Frontsegment 3-3 (Opalescence Boost 35%, Ultradent) für 60 Minuten (4x 15 Minuten; Abb. 45)
- Abschlusskontrolle sämtlicher funktioneller und ästhetischer Parameter
- Nachkontrolle und Erhebung der Abschlussbefunde
- Aufnahme in das Nachsorgeprogramm (Zwei-Monats-Recall)

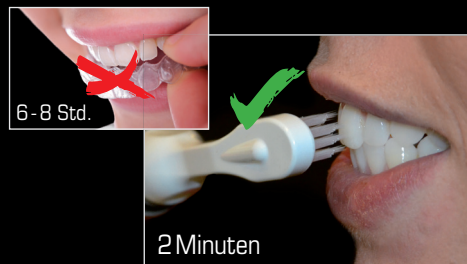
## Diskussion

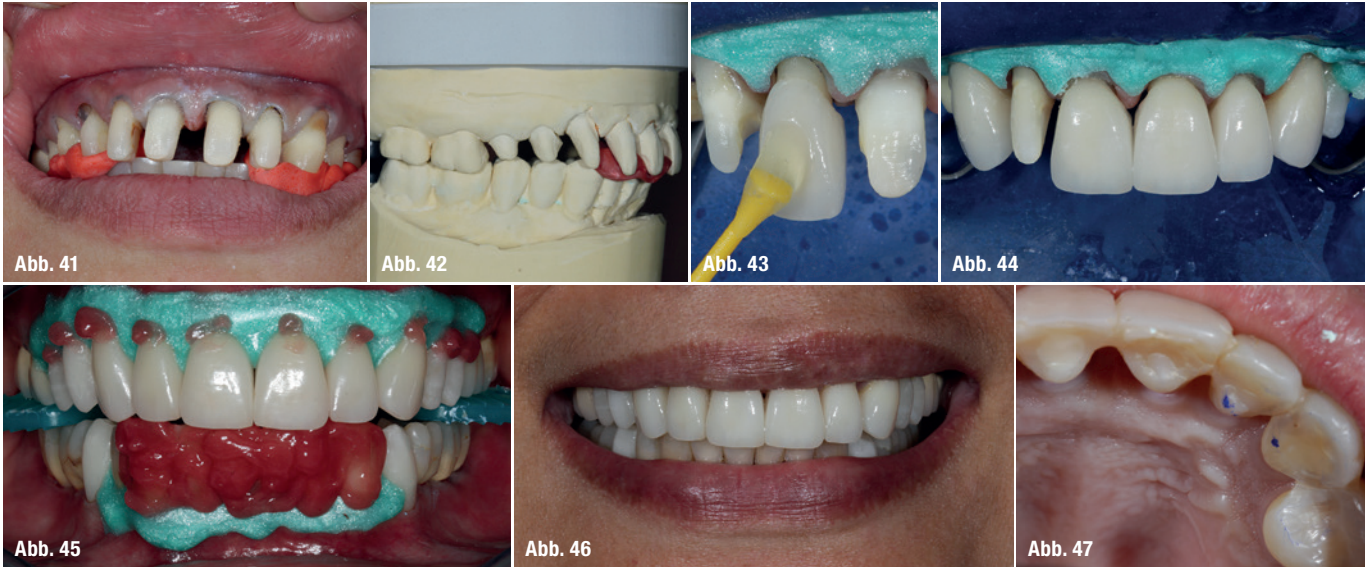
In dem vorliegenden Fall handelt es sich um eine aufwendig ästhetisch-rekonstruktive Rehabilitation,<sup>2</sup> mit deren Ergebnis sich die Patientin vollumfänglich zufrieden zeigt. Seitens des Behandlers wurde in der Vorbehandlungsphase eine neue vertikale und horizontale Bisslage (Bisshebung mit Komposit) sowie eine Verlängerung der klinischen Kronen 13-23 (prothetisch) mit einhergehender Korrektur der Eckzahnführung additiv (Kompositaufbauten 33/43) und subtraktiv (Einkürzung des elongierten UK-Frontsegments 2-2) angeregt.<sup>4</sup> Die Rehabilitation des Frontzahnbereichs mit Presskeramikrestorationen<sup>5,7</sup> geschah auf Wunsch der Patientin. Alternativ wäre die Behandlung mittels Komposit durchführbar gewesen, was ebenso zu einem ästhetisch anspruchsvollen Resultat geführt hätte, aber aufgrund der bereits umfangreich konservierenden Vorbehandlung daher aus Sicht des Behandlers keinen nennenswerten Vorteil zur minimalinvasiven Veneerpräparation gehabt hätte. Eine weitere Alternative wäre, kombiniert mit Veneers und Komposit (palatinal) zu arbeiten.<sup>6</sup> Die gegenüber Keramik verminderte Abrasionsresistenz und ein damit verbundener zyklischer Erneuerungsbedarf der Kompositrestorationen sprach wiederum für die prothetische Versorgung. Zudem zeichnet sich Keramik durch bessere biologische

## ENA WHITE 2.0

*The fastest home bleaching*

Ena White 2.0 ist das innovative System für kosmetisches Home Bleaching. Ena White 2.0 ist einfach, ganz ohne Schiene, anzuwenden. Die innovative Darreichung in der Zahnbürste erlaubt eine einfache Zahnaufhellung überall – zu Hause, im Büro, auf Reisen ... Patienten, die bisher traditionell behandelt wurden, werden von Ena White 2.0 begeistert sein.

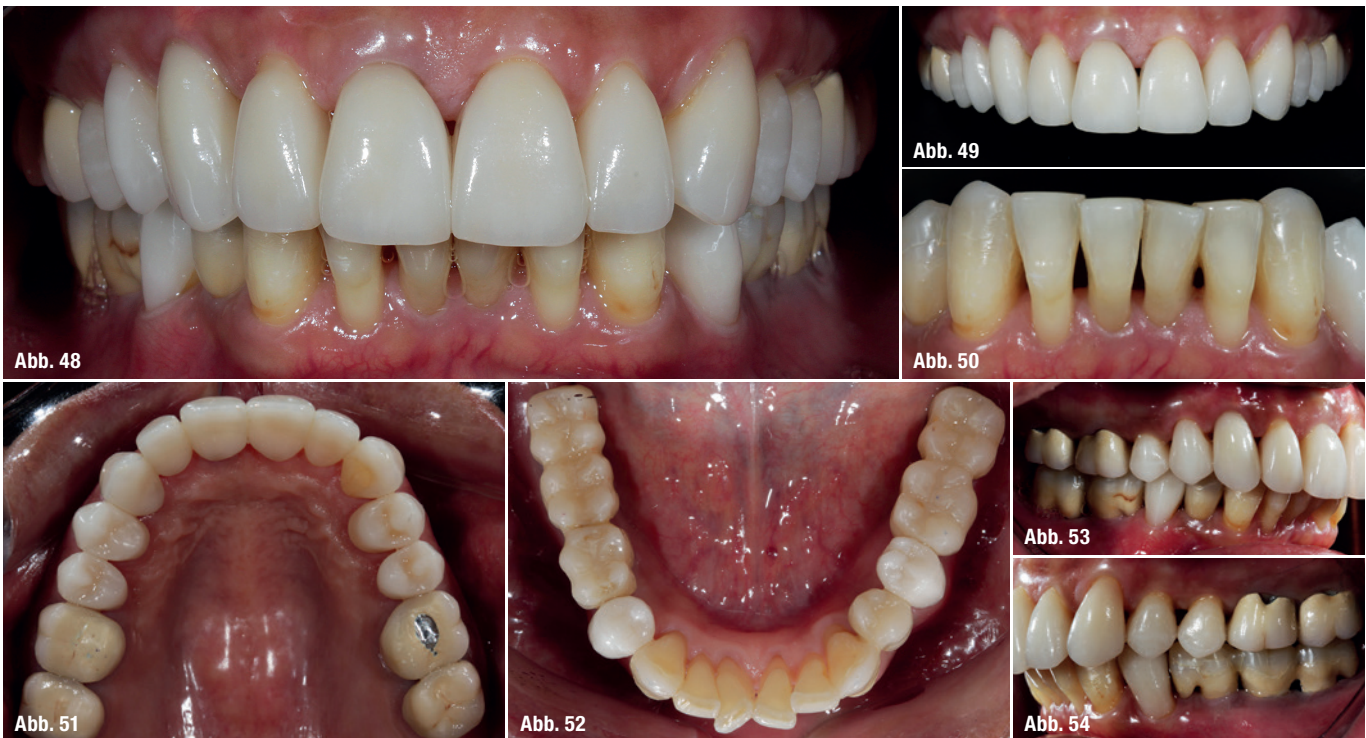

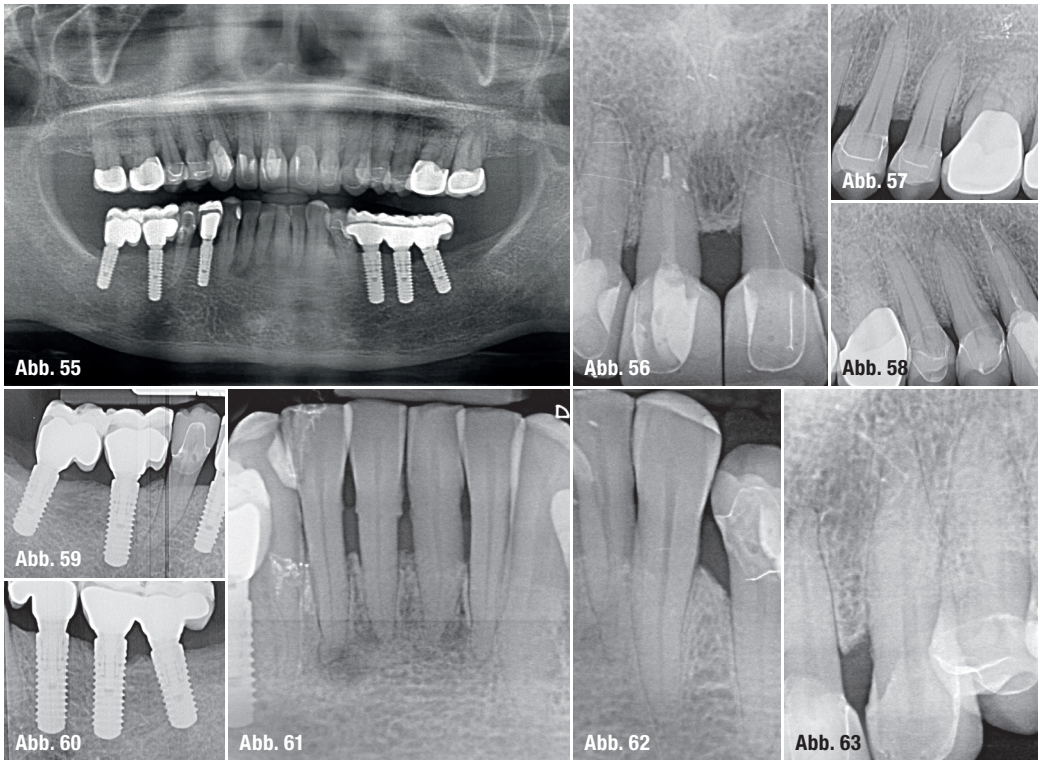


**Abb. 41:** Bissnahme (sequenziell). **Abb. 42:** Artikulation mit Splitcast-Probe. **Abb. 43 und 44:** Adhäsive Eingliederung Zahn für Zahn nach absoluter Trockenlegung. **Abb. 45:** In-Office-Bleaching. **Abb. 46:** Harmonischer Verlauf (Abstufungseffekt/Kronenflucht) der oberen Front- und Seitenzähne (Rufenacht). **Abb. 47:** Palatinal/funktionelle Einfassung der oberen Frontzähne (hier noch in Kompost). **Abb. 48:** Front in Okklusion. **Abb. 49:** OK 6-6. **Abb. 50:** UK 3-3. **Abb. 51 und 52:** OK/UK-Aufbiss. **Abb. 53 und 54:** Rechts/Links-Okklusion.

(Plaqueakkumulation) und materialspezifische (Farbtransluzenz und Beständigkeit) Eigenschaften gegenüber Komposit aus. Somit war auch angesichts des mittleren Alters der Patientin und dem Wunsch einer langfristig ästhetischen Versorgung Rechnung getragen.<sup>1,5</sup> Abschließend betrachtet stellt sich das Behandlungsergebnis auch für den Behandler in ästhe-

tisch-rekonstruktiver Hinsicht als Erfolg dar. Die Prognose ist aufgrund der wiederhergestellten Front-/Eckzahnführung<sup>4</sup> (Einfassung der Palatinalflächen zur Schaffung von Führungsplateaus) sowie der Beseitigung der prothetisch erworbenen Pseudotiefbisslage im SZB, aus funktioneller Sicht betrachtet, als positiv zu werten, die parodontal fraglichen Zähne 17, 26 und 27 sollen vorerst belassen





**Abb. 55–63:** Schlussröntgen  
OPT und Rx-Status.

werden, da keinerlei Beschwerden vorliegen und ein engmaschiges Recallintervall für die durchgeführte Sanierung nahegelegt wurde.

Gleiches gilt für den periimplantären Defekt an 036, der vorerst mit CHX-Gel, welches von der Patientin regelmäßig angewendet wird, konservativ behandelt bleiben soll, da ein ausreichendes Band an keratinisierter Gingiva vorliegt und die Patientin nach abgeschlossener Hygienephase eine perfekte Mundhygiene betreibt. Die Patientin ist völlig gesund. Die angefertigte Nachtschiene wird zuverlässig getragen.

## Schlussbefunde

### Funktionsstatus

Die manuelle und klinische Funktionsanalyse ergab keinen auffälligen Befund. Für die dynamische Okklusion wurde eine front-/eckzahngeschützte Variante programmiert. Die manuelle Führung ergab keine Abweichung in maximaler Interkuspitation (ohne Führung) und zentraler Kondylenposition. Keine Krepitationsgeräusche der Gelenke, unauffällige Öffnungs- und Schließbewegung, keine Druckdolenz der Muskulatur bei Palpation, gelegentliche leichte Kopfschmerzen.

### Rote Ästhetik

Es zeigen sich stabile und gesunde Weichgewebsverhältnisse nach abgeschlossener konservierender und prothetischer Behandlung (Abb. 37). Die Papille an den zentralen Schneidezähnen füllt den Interdentalraum nur zur Hälfte, es ist aber zu er-

warten, dass aufgrund der Lage des Kontaktpunktes in Relation zum Hartgewebe eine vollständige Ausformung des Papillenbereichs noch zu erwarten ist.

### Weißer Ästhetik

**Zahnlänge:** Die Oberkieferfront empfindet die Patientin als ausreichend „lang“, das entspannte Lächeln zeigt zwei Drittel der gesamten Frontzahnreihe. Der Schneidekantenverlauf folgt der Konkavität der Unterlippe.

**Zahnform:** Die ovale Zahnform wurde in die definitive Sanierung übernommen, lediglich die mesialen Randleisten an 11 und 21 wurden etwas konvexer gestaltet, um interdental einen vollständigen Approximalraumschluss zu erhalten.

Der Abstufungseffekt (Kronenflucht) konnte durch die Einfassung der Labialflächen im Prämolarenbereich deutlich harmonischer gestaltet werden. Die Veneeroberflächen wurden mit horizontalen und vertikalen Texturen versehen und verhelfen den Restaurationen dadurch zu einem natürlichen und ansprechenden Erscheinungsbild (Abb. 46).

### Dentalstatus

Die additiv an 43, 33 aufgebaute Eckzahnführung und die palatinale Einfassung der oberen Frontzähne (hier noch in Komposit) genügen nun den funktionellen (laterale mediotrusive Bewegungen) und ästhetischen Ansprüchen (Abb. 47).



Abb. 64–67: Vergleich Ausgang und Abschluss.



Abb. 64



Abb. 65

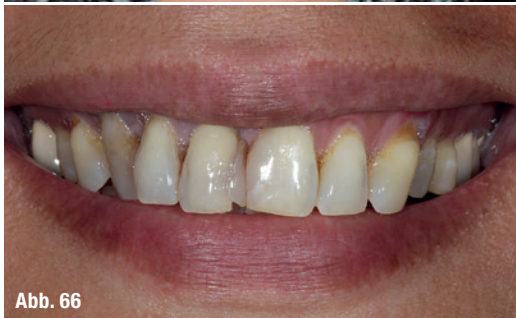

Abb. 66

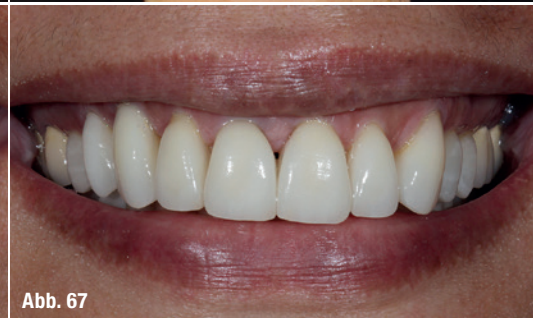

Abb. 67

Zahnfarbe: Durch das Bleaching der Unterkieferfront konnte eine ansprechend dezente Aufhellung erreicht werden. Die Auswahl der Zahnfarbe (VITA-Skala A1) erfolgte auf Wunsch der Patientin. Der Oberkieferfrontüberbiss wurde von 5 auf 4 mm reduziert.

## Kontakt



**Dr. Sven Egger,  
M.Sc., M.Sc.**

Grünpflagasse 8  
4001 Basel, Schweiz  
Tel.: +41 61 2618333  
DrSven-Egger@aesthetikart.ch  
www.aesthetikart.ch




**ZTM Christian Berg**

Dental Art AG  
Centralbahnplatz 13  
4051 Basel, Schweiz  
Tel.: +41 62 8715802  
Christian.berg@  
dentalart-schweiz.ch  
www.dentalart-frick.ch

## Produktliste

Indikation	Name	Hersteller/Vertrieb
Abformmaterial	Express (Ultra-Light Body, Putty)	3M ESPE
Einprobe	Try-In Gel	Ivoclar Vivadent
Befestigungszement	Variolink II (dualhärtend)	Ivoclar Vivadent
Presskeramikrestaurationen		
Frontrestaurationen	Empress ETC 1, Front 3-3 geschichtet („Cut-back-Technik“)	Ivoclar Vivadent
Keramikmassen	Esthetic Veneer, Mamelon light salmon, incisal opal, medium translucent	Ivoclar Vivadent
Seitenzähne	e.max Value 2	Ivoclar Vivadent

Dr. Sven Egger,  
M.Sc., M.Sc.  
Infos zum Autor



ZTM Christian Berg  
Infos zum Autor




Literatur



29. | 30. April 2016

Congresszentrum Marburg



Online-Anmeldung/  
Kongressprogramm



www.dgkz-jahrestagung.de

Wissenschaftliche Leitung | Kongressmoderation  
13. Jahrestagung der DGKZ  
Prof. Dr. Martin Jörgens/Düsseldorf




### Pre-Congress | Freitag, 29. April 2016

13.30 – 14.30 Uhr Welcome Lunch in der Industrieausstellung


#### TABLE CLINICS (TC)

14.30 – 15.15 Uhr 1. Staffel  
15.25 – 16.10 Uhr 2. Staffel  
16.10 – 17.00 Uhr Pause/Besuch der Industrieausstellung  
17.00 – 17.45 Uhr 3. Staffel

#### TABLE CLINICS (TC)

TC 1  Prof. (Jiaoshou, Shandong University, China)  
Dr. med. Frank Liebaug/Steinbach-Hallenberg  
Faszination Hyaluron – neue Wege zur roten Ästhetik durch biologische Regeneration des Parodontiums & des periimplantären Gewebes

TC 2  Prof. Dr. Martin Jörgens/Düsseldorf  
Das Six Month Smiles® System – Ein wichtiger Baustein der Cosmetic Dentistry

TC 3  Dr. Jens Voss/Leipzig  
Minimalinvasive Frontzahnästhetik – Ästhetische Lösungen ohne Schädigung der Zahnschubstanz

#### TEILNAHMEMÖGLICHKEIT AN FOLGENDEN SEMINAREN

14.00 – 18.00 Uhr Seminar 1  
Sinuslifttechniken und die Chirurgie der Kieferhöhle von A–Z

16.00 – 18.00 Uhr Seminar 2  
Grundlagenseminar – Biologische Zahnheilkunde

Die Seminare sind kostenpflichtig. Seminar 1 ist mit einem Rabatt auf die Kongressgebühr am Samstag verbunden.

### Hauptkongress | Samstag, 30. April 2016

#### Das schöne Gesicht (Einführungsvorträge)

09.00 – 09.05 Uhr Begrüßung

09.05 – 09.35 Uhr Dr. Jens Voss/Leipzig  
Das schöne Gesicht aus zahnärztlicher Sicht

09.35 – 10.05 Uhr Dr. Andreas Britz/Hamburg  
Das schöne Gesicht aus ärztlicher Sicht

10.05 – 10.35 Uhr Dr. Lea Höfel/Garmisch-Partenkirchen  
Das schöne Gesicht aus psychologischer Sicht

10.35 – 10.45 Uhr Diskussion

10.45 – 11.30 Uhr Pause/Besuch der Industrieausstellung



## Das schöne Gesicht Praxis & Symposium



Wissenschaftliche Leitung: Dr. Andreas Britz/Hamburg

11.30 – 13.15 Uhr Theoretische Grundlagen  
13.15 – 14.30 Uhr Pause/Besuch der Industrieausstellung  
14.30 – 16.30 Uhr Praktische Übungen

#### Rot-weiße Ästhetik – Optionen und Standards

Kongressmoderation: Prof. Dr. Martin Jörgens/Düsseldorf

11.30 – 12.00 Uhr Prof. Dr. Astrid Brauner/Mönchengladbach  
Parodontologie und Ästhetik: Ein Widerspruch?



12.00 – 12.30 Uhr	<b>Prof. (Jiaoshou, Shandong University, China)</b> <b>Dr. med. Frank Liebaug/Steinbach-Hallenberg</b> Hyaluron in der Parodontologie – weil die biologische Regeneration zählt! Vorstellung des LHA-Concept in Periodontitis
12.30 – 13.00 Uhr	<b>Dr. Dominik Nischwitz/Tübingen</b> Optimale Ästhetik mit ein- und zweiteiligen Keramik-implantaten
13.00 – 13.15 Uhr	Diskussion
13.15 – 14.30 Uhr	Pause/Besuch der Industrieausstellung
14.30 – 14.50 Uhr	<b>Matthias Mergner, M.Sc./Bayreuth</b> Der Laser in der Ästhetischen Zahnheilkunde
14.50 – 15.10 Uhr	<b>Dr. Yasin Aktas/Duisburg</b> Ästhetisch-funktionelle Rekonstruktion des Lächelns vom Implantat bis zum Veneer
15.10 – 15.30 Uhr	<b>Martina Blöck/Kassel</b> <b>Jennifer Langkau/Kassel</b> Digitale Patientenaufklärung auf dem iPad unter Berücksichtigung des Patientenrechtegesetzes
15.30 – 15.50 Uhr	<b>Dr. Oliver Furtenhofer/Oberhausen</b> Lachgassedierung bei Angstpatienten
15.50 – 16.20 Uhr	<b>Dr. Tobias Klur/Köln</b> Bruxismus – wo stehen wir heute?
16.20 – 16.30 Uhr	Abschlussdiskussion

Programm Helferinnen | Fr. & Sa. 29./30. April 2016

<b>SEMINAR A</b> Fr.: 12.00 – 19.00 Uhr Sa.: 09.00 – 19.00 Uhr (inkl. Pausen)	Freitag & Samstag   29./30. April 2016 Weiterbildung und Qualifizierung Hygienebeauftragte(r) für die Zahnarztpraxis <b>20-Stunden-Kurs mit Sachkundenachweis</b> Iris Wälter-Bergob/Meschede
<b>SEMINAR B</b> 09.00 – 18.00 Uhr (inkl. Pausen)	Samstag   30. April 2016 <b>Ausbildung zur zertifizierten QM-Beauftragten QMB</b> Christoph Jäger/Stadthagen

**Kongressgebühren**  
Freitag, 29. April bis Samstag, 30. April 2016  
(Teilnahme an den Table Clinics und den Vorträgen DGKZ)

Zahnarzt (DGKZ-Mitglied)	195,- € zzgl. MwSt.
Zahnarzt (Nichtmitglied)	225,- € zzgl. MwSt.
Assistent (mit Nachweis)	110,- € zzgl. MwSt.
Student (mit Nachweis)	nur Tagungspauschale
Tagungspauschale*	84,- € zzgl. MwSt.

**Praxis & Symposium – Das schöne Gesicht**  
Freitag, 29. April bis Samstag, 30. April 2016  
(Teilnahme an den Table Clinics und dem Symposium)

Arzt/Zahnarzt (DGKZ/IGÄM-Mitglied)	195,- € zzgl. MwSt.
Arzt/Zahnarzt	225,- € zzgl. MwSt.
Tagungspauschale*	84,- € zzgl. MwSt.

Bis zum 29. Februar 2016 gewähren wir 25,-€ Frühbucherrabatt auf die Kongressgebühr! Bei einer Teilnahme nur am Samstag reduziert sich die Tagungspauschale um 35,-€ netto.

**Programm Helferinnen**  
**Seminar A:** Freitag, 29. April bis Samstag, 30. April 2016

Zahnarzt	250,- € zzgl. MwSt.
Helferin	199,- € zzgl. MwSt.
Teampreis (ZA + ZAH)	398,- € zzgl. MwSt.
Tagungspauschale (beide Tage, pro Person)*	98,- € zzgl. MwSt.

**Seminar B:** Samstag, 30. April 2016

Tagungspauschale*	99,- € zzgl. MwSt.
	49,- € zzgl. MwSt.

**Vorträge:** Samstag, 30. April 2016

Tagungspauschale*	99,- € zzgl. MwSt.
	49,- € zzgl. MwSt.

**Kursgebühren Seminare**  
Freitag, 27. November 2015

Seminar 1 Sinuslift und Sinuslifttechniken	195,- € zzgl. MwSt.
Tagungspauschale*	35,- € zzgl. MwSt.

Hinweis: Bei der Teilnahme am Seminar reduziert sich die oben ausgewiesene Kongressgebühr und Tagungspauschale um 50 Prozent.

Seminar 2 Grundlagenseminar – Biologische Zahnheilkunde	50,- € zzgl. MwSt.
---	--------------------

\*Die Tagungspauschale ist für jeden Teilnehmer verbindlich zu entrichten und beinhaltet Kaffeepausen, Tagungsgetränke und Imbissversorgung.

**Veranstalter/Anmeldung**  
OEMUS MEDIA AG  
Holbeinstraße 29, 04229 Leipzig  
Tel.: 0341 48474-308, Fax: 0341 48474-290  
event@oemus-media.de, www.oemus.com



**13. JAHRESTAGUNG DER DGKZ**

Anmeldeformular per Fax an  
**0341 48474-290**  
oder per Post an

**OEMUS MEDIA AG**  
**Holbeinstraße 29**  
**04229 Leipzig**

Für die 13. JAHRESTAGUNG DER DGKZ am 29./30. April 2016 in Marburg melde ich folgende Personen verbindlich an:

	<input type="checkbox"/> Table Clinics <input checked="" type="checkbox"/> Liebaug <input checked="" type="checkbox"/> Jörgens <input checked="" type="checkbox"/> Voss <input type="checkbox"/> Seminar <input type="checkbox"/> Seminar 1 <input checked="" type="checkbox"/> Seminar 2	<input type="checkbox"/> Jahrestagung DGKZ <input type="checkbox"/> Vorträge <input type="checkbox"/> Seminar A <input type="checkbox"/> Seminar B <input type="checkbox"/> Praxis & Symposium <input type="checkbox"/> Vorträge <input type="checkbox"/> Das schöne Gesicht
<input type="checkbox"/> Ja <input type="checkbox"/> Nein	DGKZ/IGÄM Mitglied	Freitag Samstag Helferinnen
Titel, Name, Vorname, Tätigkeit		

Praxisstempel

---

Datum/Unterschrift

Die Allgemeinen Geschäftsbedingungen für die 13. JAHRESTAGUNG DER DGKZ erkenne ich an.

E-Mail (Bitte angeben! Sie erhalten Ihr Zertifikat per E-Mail.)