


Für die Rekonstruktion der klinischen Krone von wurzelbehandelten Zähnen gibt es auf dem Markt diverse Stift- und Schraubensysteme zur Verankerung des Stumpfaufbaus. Schwierig wird es bei einer stark zerstörten klinischen Krone, wo in der Vergangenheit der aufwendige und teure, individuell gegossene Stiftaufbau als Goldstandard galt. Komet Dental stellt, wie die beiden Anwendungsbeispiele zeigen, mit den beiden Wurzelstiften DentinPost X Coated und TitanPost X Coated eine effiziente und kostengünstige Alternative für den klinischen Alltag vor.



Karsten Troidner
[Infos zum Autor]



Komet Dental
[Infos zum Unternehmen]

Wurzelstifte für extreme Anforderungen

Karsten Troidner

Patientenfall 1

Die 42-jährige Patientin stellte sich in unserer Schmerzsprechstunde mit einer dezementierten Zirkonkrone mit Aufbau und Schraubstift an Zahn 37 vor. Die Allgemeinanamnese war unauffällig, der intraorale Befund zeigte ein konservierend prothetisch versorgtes vollständiges Gebiss. Der Zahn 37 war bis auf einen kleinen mesialen Dentinanteil auf Gingivaniveau frakturiert. Ein angefertigtes Zahnfilmröntgenbild (Abb. 1) zeigte eine insuffiziente Wurzelfüllung im mesio-bukkalen Kanal, keine Wurzelfüllung im mesiolingualen Kanal sowie das durch den ausgebrochenen Schraubstift fast komplett mit Ausnahme der apikalen Regionen ausgefüllte erweiterte Kanalumen der distalen Wurzel. Die apikale

Region war trotz der unzureichenden Wurzelfüllung röntgenologisch unauffällig. Die prothetische Versorgung bestand nach Angaben der Patientin über mindestens zehn Jahre und hatte in diesem Zeitraum nie Probleme bereitet.

Da das Zeitfenster der Patientin sehr eingeschränkt war und sie auf rasche Hilfe zur Wiederherstellung der Kaufunktion drängte, entschieden wir uns, in gleicher Sitzung die Wurzelfüllung in der mesialen Wurzel zu revidieren und den Zahn wieder aufzubauen. Zunächst wurden unter Sicht mithilfe des Dentalmikroskopes Leica M320 die beiden mesialen Kanäle dargestellt und mit der Patency-Feile (Komet, Lemgo) der Größe ISO 10 katheterisiert und die elektrische Längenmessung mit dem Endometriemodul des Endomotors

VDW.GOLD (VDW) durchgeführt. Die Kanäle wurden unter regelmäßiger Spülung mit NaOCl 3 % maschinell aufbereitet und nach einer Abschlusspülung mit Zitronensäure 18 % nach Trocknung und Applikation des Sealers AH plus (DENTSPLY) thermoplastisch in vertikaler Kompaktion obturiert.

Im Anschluss wurde der Kanal der distalen Wurzel mit dem Erweiterungsinstrument 196S (Komet) mit ca. 1.000/min präpariert, wobei gleichzeitig der Retentionskasten mit angelegt wurde. Danach wurde die Kanalwand mit dem formkongruenten diamantierten Aufrauinstrument 196DS vorbereitet. Nach Spülung mit CHX 2 % und FOKALDRY (lege artis) sowie Trocknung erfolgte die Insertion des Stiftes DentinPost X Coated mit dem dualhärtenden Stiftbefestigungs- und Stumpfaufbaukomposit DentinBuild Evo (Komet), wobei das unbeschichtete Handlingteil einfach mit einer Pinzette abgeknickt wurde. Das Röntgenkontrollbild (Abb. 2) zeigt dichte Wurzelfüllungen in der mesialen Wurzel und einen zentrisch in der distalen Wurzel zementierten DentinPost X Coated. Der Aufbau des Zahnes erfolgte ebenfalls mit DentinBuild Evo. Er konnte anschließend mit einem Provisorium versorgt werden.

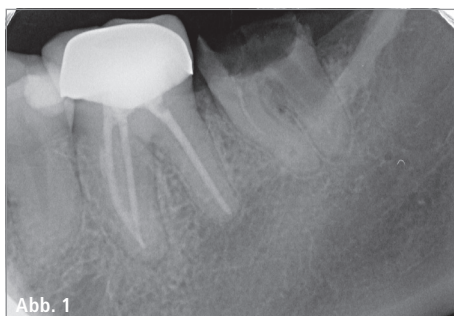


Abb. 1

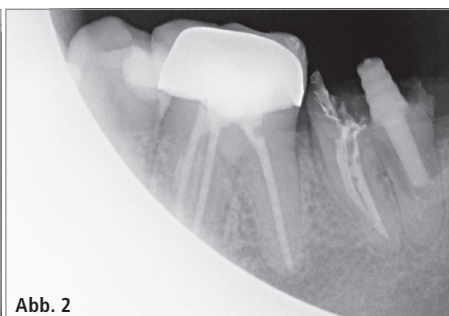

Abb. 2

Abb. 1: Zahn 37 nach Verlust des Aufbaus und der Krone. – **Abb. 2:** Zahn 37 mit revidierter Wurzelfüllung und DentinPost X Coated.

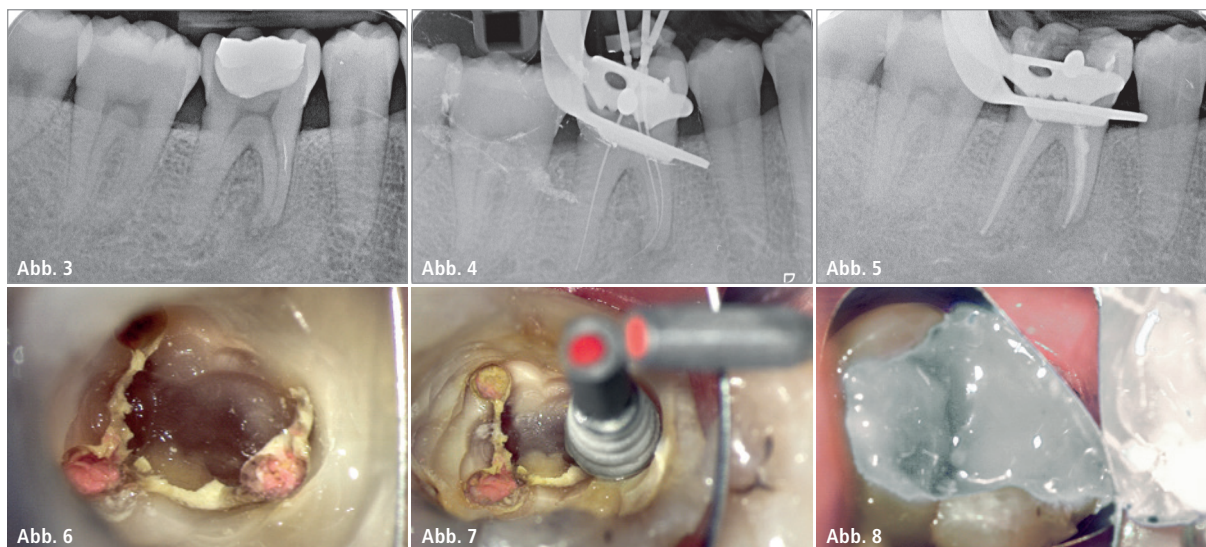


Abb. 3: Zahn 46 mit apikaler Parodontitis. – **Abb. 4:** Zahn 46, Röntgenmessaufnahme. – **Abb. 5:** Zahn 46, Kontrollaufnahme Wurzelfüllung. – **Abb. 6:** Zahn 46, dargestellte Wurzelkanäle. – **Abb. 7:** Zahn 46, TitanPost X Coated in situ. – **Abb. 8:** Zahn 46, Polymerisation des Aufbaus.

Patientenfall 2

Der 42 Jahre alte männliche Patient stellte sich bei uns mit Beschwerden in Regio 46 vor. Der Zahn reagierte bei der Sensibilitätsprobe negativ und auf Perkussion positiv. Die intraorale Untersuchung zeigte eine große, insuffiziente Amalgamfüllung. Ein angefertigtes Zahnfilmröntgenbild (Abb. 3) zeigte eine pulpanahe, nicht randdichte, fast die ganze klinische Krone ausfüllende Füllung sowie an der mesialen Wurzel eine apikale Aufhellung. Aufgrund der Beschwerdesymptomatik wurde nach umfassender Aufklärung des Patienten gemeinsam entschieden, in gleicher Sitzung die Wurzelbehandlung einzuleiten.

Nach lokaler Betäubung mittels Leitungsanästhesie mit Septanest 1:100.000 (Septodont) wurde der Kofferdam (Hufriedy) angelegt und die Amalgamfüllung mit dem schnell rotierenden Diamantinstrument 830 (Komet) entfernt. Anschließend wurde die Kavität mittels Keramikrosenbohrer K1SML (Komet) exkaviert und die Wurzelkanäle unter dem Dentalmikroskop M320 (Leica) dargestellt. Es erfolgte die Katheterisierung der Wurzelkanäle mit der Patency-Feile (Komet) und die elektrische Längenmessung mit dem Endometriemodul des Endomotors VDW.GOLD (VDW) mit anschließender röntgenologischer Kontrolle (Abb. 4). Danach wurde die maschinelle Aufbereitung mit NiTi-Feilen unter ständiger endometrischer Kontrolle und

intensiver Spülung mit NaOCl 3 % vorgenommen, daraufhin erfolgte als Abschluss die passiv ultraschallaktivierte Spülung mit NaOCl 3 % und Zitronensäure 18 %. Als medikamentöse Einlage wurde das Ca(OH)²-Präparat AH Temp (DENTSPLY) in die Kanäle eingebracht und der Zahn provisorisch verschlossen. Nach drei Wochen wurde bei kompletter Beschwerdefreiheit die Wurzelfüllung vorgenommen. Im Anschluss an eine erneute Isolierung unter Kofferdam und passive ultraschallaktivierte Spülung mit NaOCl 3 % und Zitronensäure 18 % wurde die Wurzelfüllung in Continuous-Wave-Technik mit BeeFill 2in1 durchgeführt. Nach Röntgenkontrolle (Abb. 5) wurde der Zahn provisorisch verschlossen und der Patient über die notwendige Kronenversorgung aufgeklärt.

Aufgrund beruflicher Verpflichtungen des Patienten dauerte es über ein Jahr, bis der postendodontische Aufbau erfolgte. Dem Destruktionsgrades der klinischen Krone Rechnung tragend, fiel die Wahl auf den TitanPost X Coated. Der Stift besteht aus einem Titankern, dessen Außenhülle vollständig silikatisiert, silanisiert und mit einer Polymerschicht versehen ist, was für hervorragende Retention zwischen Stift und adhäsivem Befestigungsmaterial sorgt. Die provisorische Füllung wurde vollständig entfernt und die Kanäle dargestellt (Abb. 6). In der distalen Wurzel wurden die koronaren 6 mm des Wurzelfüllmaterial mittels des Pilotbohrers 183LB

entfernt. Danach wurde mit dem Wurzelkanalerweiterer 196S das Stiftbett präpariert und gleichzeitig der Retentionskasten ausgeformt. Nach Aufrauen der Wurzelkanalwand mit dem diamantierten Aufrauinstrument 196DS erfolgte nach Spülung mit CHX 2 % und FOKALDRY (lege artis) die Stiftinsertion mit dem dualhärtenden Stiftbefestigungs- und Stumpfauflaufkomposit DentinBuild Evo (Komet; Abb. 7). Das Handlingsteil wurde mit der Pinzette abgeknickt und die klinische Krone ebenfalls mit dem dualhärtenden Aufbaumaterial DentinBuild Evo aufgebaut (Abb. 8).

Schlussfolgerung

Als Fazit lässt sich festhalten, dass die DentinPost X Coated- und TitanPost X Coated-Wurzelstifte für unsere stark prothetisch ausgelegte Praxis bei der postendodontischen Versorgung von stark zerstörten Zähnen eine in der Anwendung vergleichsweise einfache, vom zeitlichen Aufwand kurze und vor allem deutlich preisgünstigere Alternative zu den herkömmlichen individuell angefertigten gegossenen Stiftaufbauten darstellen.

Kontakt

Komet Dental
Gebr. Brasseler GmbH & Co. KG
 Trophagener Weg 25
 32657 Lemgo
 info@kometdental.de
 www.kometdental.de