Im vorliegenden Fachbeitrag wurde mithilfe einer titanverstärkten Membran eine vertikale Kieferkammaugmentation durchgeführt. Bei der verwendeten Membran handelt es sich um eine nicht resorbierbare titanverstärkte Membran, welche die einfache Handhabung und die Gewebeinteraktion von expandiertem Polytetrafluorethylen (PTFE) mit erhöhter Barrierefunktion von verdichtetem PTFE kombiniert.

Dr. Haßfurther
[Infos zum Autor]

Vertikale Kieferkammaugmentation und Implantation in der mittleren Oberkieferschneidezahnregion

Dr. Norbert Haßfurther

Die Geschichte der PTFE-Membranen beginnt in den späten 1980er-Jahren, als W. L. Gore & Associates, Inc. eine Membran aus expandiertem PTFE entwickelte. In den 1990er-Jahren wurde eine dichte PTFE-Membran entwickelt, die einer Freilegung besser standhält. Die hier beschriebene Membran (NeoGen™, Neoss GmbH) gehört zu den PTFE-Membranen, welche die vorteilhaften Eigenschaften (Handhabung, Gewebeinteraktion) von expandiertem PTFE mit erhöhter Barrierefunktion von verdichtetem PTFE kombiniert. Die titanverstärkte Membran ist aus drei Schichten aufgebaut. Die äußere, weichgewebefreundliche PTFE-Schicht weist eine Bakterienresistenz auf und die mittlere Schicht besteht aus widerstandsfähigem und stark formbarem Titannetz. Die innere PTFE-Schicht wiederum weist eine expandierte Textur auf, die eine vorhersagbare Hartgewebeintegration ermöglicht. Kombiniert ergeben die Schichten eine Membran, die einfach zu handhaben ist und die Augmentationsstelle schützt. Im vorliegenden Fallbeispiel wird eine Knochenregeneration mit solch einer Membran und gleichzeitiger Insertion von Implantaten bei einem sehr schmalen atrophierten Kieferkamm beschrieben.

Abb. 1

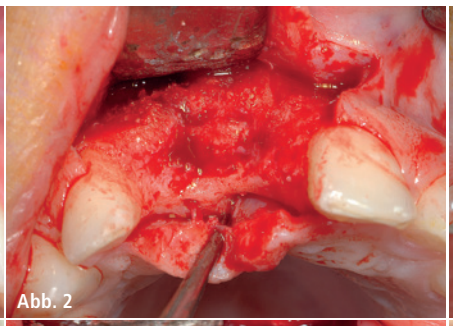
Abb. 2

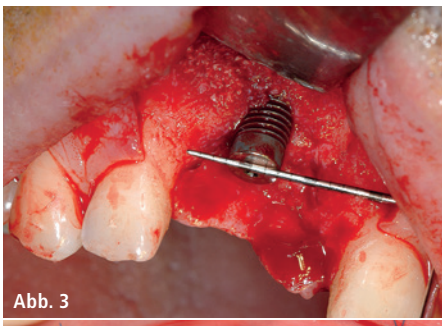
Abb. 3

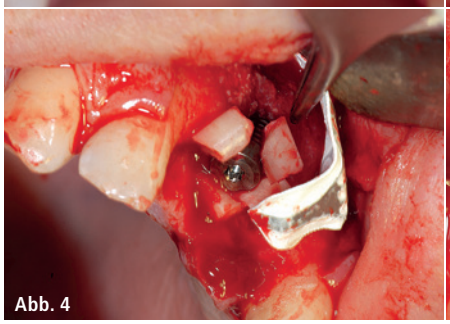
Abb. 4

Abb. 5

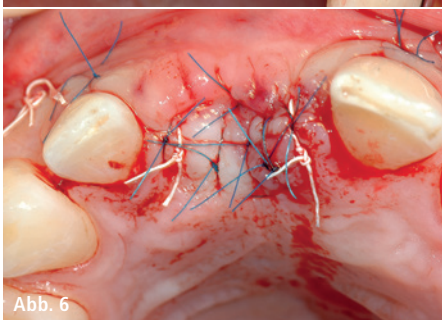
Abb. 6

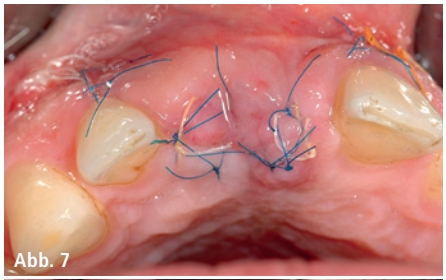
Abb. 7

Abb. 8

Abb. 9

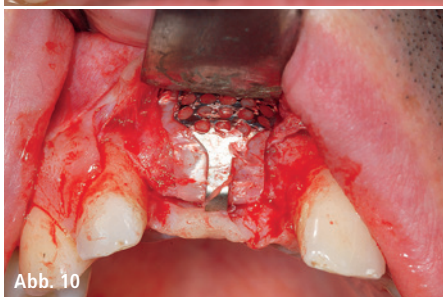
Abb. 10

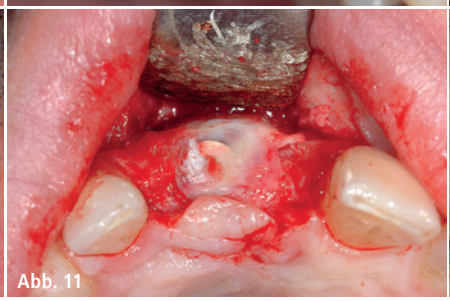
Abb. 11

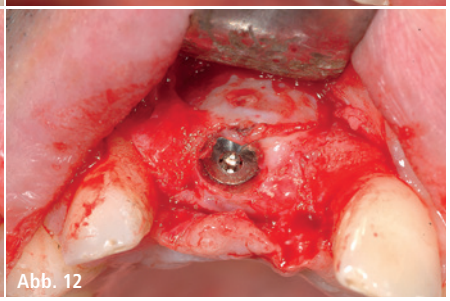
Abb. 12

Fallbeschreibung

Ein 40-jähriger Patient stellte sich mit einem fehlenden mittleren Schneidezahn und einem resorbierten Kieferkamm vor (Abb. 1).

Vertikale Kieferkammaugmentation und Implantation

Es wurde ein Mukoperiostlappen mit Entlastungsinzisionen gebildet, wodurch ein großer vertikaler Defekt sichtbar wurde (Abb. 2). Ein Implantat (Neoss ProActive® Straight) wurde bei dem 8 mm vertikalen Defekt gesetzt (Abb. 3). Autogene Knochenzylinder (3,4 x 4–5 mm) wurden aus der Linea obliqua des Unterkiefers in der Molarenregion entnommen und um das Implantat eingebracht, um die Regeneration zu beschleunigen und als Platzfüller zu fungieren (Abb. 4). Vom gleichen Hersteller wurde eine titanverstärkte Membran zugeschnitten, geformt und in den OP-Situs eingepasst sowie bukkal mit zwei Stiften fixiert (Abb. 5). Die Weichgewebeseite der Membran verfügt über eine dichte Textur, welche die Interaktion mit dem Weichgewebe fördert. Dies verleiht der Membran Stabilität und bildet eine Barrierefunktion, sodass das Risiko einer Infektion bei Membranfreilegung minimiert wird. Die Hartgewebeseite verfügt über eine expandierte Textur, die eine vorhersagbare Hartgewebeintegration ermöglicht. Zusammen mit der starren Netzkonfiguration kann eine vollständige Knochenauffüllung erreicht werden. Ein spannungsfreier Lappenverschluss wurde durch Entlastung des Periosts auf der bukkalen Seite erreicht (Abb. 6). Die Weichgewebeheilung verlief komplikationslos (Abb. 7 und 8).

Freilegung und Ausformung

Nach sechs Monaten wurde der Zweiteingriff durchgeführt. Es wurde eine zentral-krestale Inzision mit Entlastungsinzisionen verwendet (Abb. 9). Der Lappen wurde abgehoben, um die Membran freizulegen (Abb. 10). Das Weichgewebe konnte nach der Abheilung leicht von der Membran getrennt werden. Die Membran wurde entfernt. Neu gebildeter Knochen füllt den gesamten von der Membran geschaffenen Raum (Abb. 11). Überschüssiger Knochen oben auf den Deckschrauben wurde entfernt, um Zugang zum Implantat zu erhalten (Abb. 12). Ein PEEK-Gingivaformer wurde mit dem Implantat verbunden und der Lappen verschlossen (Abb. 13). Das direkt nach dem Einsetzen des Abutments aufgenommene Röntgenbild zeigt, dass der Knochen erfolgreich bis zur Höhe der Implantatplattform regeneriert wurde (Abb. 14).

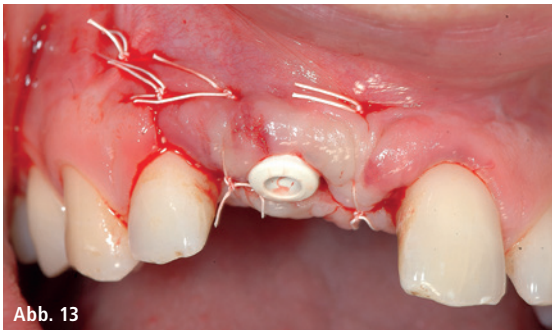
Abb. 13

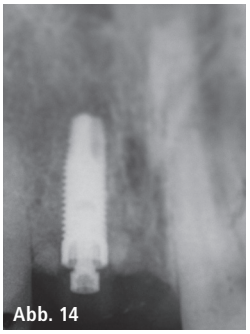
Abb. 14

Fazit

Das beschriebene Fallbeispiel zeigt, dass sich eine titanverstärkte Membran zur vertikalen Kieferkammaugmentation mit Implantatinsertion in der mittleren Schneidezahnregion im Oberkiefer eignet. Die Membran hält das Weichgewebe davon ab, in den Defekt hineinzuwachsen, und schafft Raum, damit sich dieser mit Knochen füllen kann. Somit ist eine vertikale Kieferkammaugmentation und Implantation auch in der mittleren Oberkieferschneidezahnregion möglich.

Kontakt
Dr. Norbert Haßfurther
Lahnwegsberg 21
35435 Wettenberg
Tel.: 0641 982190
norbert@dr-hassfurther.eu

join the future

Das Chamions Future Center

Live-OP's mit 3D Übertragung

So nah am Geschehen wie noch nie

Werden Sie Teil der Implantologie-Zukunft im Champions Future Center
- für begeisterte Patienten und Ihren Praxiserfolg.

Priv.-Doz. Dr. med. dent Armin Nedjat

Medicin Innovations Award 2013

Patienten-freundliche & bezahlbare Implantationen

MIMI®-Flapless II-Verfahren: Knochenverbreiterung ohne Augmentation für Kieferkamm-Breiten ab 2 mm

Ein- und zweiteilige Champions-Systeme,
Titan Grad 4 oder WIN!® PEEK - Made in Germany

champions implants

Champions-Implants GmbH · Champions Platz 1 · 55237 Flonheim
fon 0 67 34 91 40 80 · info@champions-implants.com

Das Kongress Highlight 2016

Vom **04. – 06. Oktober 2016** findet in Las Vegas (Nevada, USA) im Hotel Tropicana (auf dem „Strip"!) der **5. Champions VIP-ZM-Kongress** statt. Die bekannt-tolle und einzigartige CHAMPIONS-Atmosphäre erleben Sie in außergewöhnlichem Ambiente mit tollen Referenten, die Ihnen ihre praktischen Erfahrungen eindrucksvoll vermitteln. Erwartet werden Teilnehmer aus allen Kontinenten. Kongresssprache ist deutsch, für unsere ausländischen CHAMPIONS werden die Vorträge übersetzt!

Eingeladene Referenten, u. a.:

Prof. Dr. Jean-Pierre Bernard (Universität Genf)
Prof. Dr. Georgios Romanos (Uni Stony Brook, New York)
Prof. Dr. Itzhak Binderman, DMD (Israel)
Prof. Dr. George Khoury (Frankreich)
Prof. Dr. Andreas Filippi (Universität Genf),
Prof. Dr. Ali El-Hamid (Casablanca, Marokko),
Dr. Jean-Paul Ricci (Marseille, Frankreich)
Dr. Gerhard Quasigroch (Oldenburg)
Dr. Jêrome Unger (Tours, Frankreich)
u.v.m.

Themenschwerpunkte des 5. Champions & VIP-ZM-Kongress:

- Indikation & Vorgehensweise MIMI®-Flapless I, II, III und IV
- Smart Dentin Grinder: die Revolution der Knochen-Augmentation
- Sofortimplantationen: aktuelle Studien & Tipps aus der Praxis
- Der ‚Erni-Test' in der 3. Woche post OP – ‚Magisches Bonemanagement'
- Indikation Sofortbelastung
- Laser-unterstützte Implantation
- WIN!® PEEK Implantate: Plasma-Aktivierung, prothetische Aspekte
- Vergleich Klassisches- und MIMI®-Flapless Verfahren
- Prothetische Kniffe

Kongress-Hotline 0 67 34 / 91 40 80 33
jetzt anrufen und Kongress-Unterlagen anfordern

Alle Champions in LAS VEGAS

champions implants
Champions-Implants GmbH
Champions Platz 1 · 55237 Flonheim
fon 0 67 34 91 40 80
info@champions-implants.com