Computergestützte Implantatchirurgie mit Sofortbelastung

Autor: Dr. Francesco Argentino

Bis vor wenigen Jahren dauerte jede implantatprothetische Therapie nach den Leitlinien von Brånemark im Durchschnitt vier bis sechs Monate. Später gaben die neuen Protokolle zur postextraktiven Implantatchirurgie mit sofortiger Belastung wichtige Impulse für die Entwicklung von Implantaten mit Formen und Oberflächen, durch die sich die Heilungszeiten bis zur Belastung durch die prothetische Versorgung drastisch verkürzen ließen. Heute, in Zeiten dreidimensionaler digitaler Radiologie (Cone Beam) und angesichts mittels CAD/CAM-Technologie vorgenommener, digitaler intraoraler Abformungen verkürzen sich die implantatprothetischen Therapiezeiten um ein Weiteres.

In nur wenigen Stunden kann heute ein Zahn gezogen, die Positionierung des Implantats mithilfe computerunterstützter Operationstechniken geplant und dank digitaler CAD/CAM-Techniken sofort eine entsprechende provisorische oder endgültige prothetische Versorgung durchgeführt werden. Anhand der folgenden Fallbeschreibung sollen die Vorteile digitaler Strukturen in Kombination mit innovativen Restaurationsmaterialien konkret aufgezeigt werden.

Fallbeschreibung

Diagnose: 38-jährige Patientin – Agenesie von Zahn 35 mit Verbleib von Zahn 75 (Abb. 1 und 2).

Abb. 1

Abb. 2

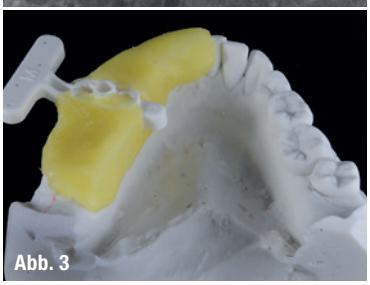
Abb. 3

Abb. 4

Abb. 1: Der Behandlungsplan sieht die Extraktion von 75 vor.
Abb. 2: Röntgenbild von 75.
Abb. 3: Mit Röntgenmarkierungen versehene Bohrschablone auf dem Gipsmodell.
Abb. 4: Die klinische Situation nach Extraktion von 75.

Behandlungsplan: Extraktion von Zahn 75, computergestützte Implantatchirurgie mit Postextraktionstechnik. Prothetische Versorgung mit sofortiger Belastung mittels digital erfasster, optischer Abformung und Realisierung der provisorischen und der endgültigen Versorgungslösung mithilfe der CAD/CAM-Technologie.

Nach Anfertigung einer Bohrschablone (Abb. 3) auf Basis des Gipsmodells wurde der Patientin der verbliebene Zahn 75 gezogen (Abb. 4). Zeitgleich mit der Extraktion wurde mit der Intraoralkamera Omnicam (Dentsply Sirona) ein intraoraler Scan durchgeführt und mithilfe der Software CEREC (Dentsply Sirona) die Planung für das in der Zone 3.5 zu platzierende prothetische Element vorgenommen (Abb. 5). Die Software GALILEOS Implant (Dentsply Sirona) verarbeitete die Daten aus der Planung und kombinierte diese mit den Daten aus der Cone Beam 3-D-Röntgenuntersuchung. Diese war bei der Patientin bereits durch die mit Röntgenmarkierungen versehene Bohrschablone im Mund vorgenommen worden (Abb. 6) und erlaubte so die Planung der computergestützten Implantatplatzierung (Abb. 7). Anhand des Verarbeitungsergebnisses der Software GALILEOS Implant erstellte das Zahntechniklabor die chirurgische Bohrschablone CEREC Guide (Abb. 8), mit deren Hilfe der implantationschirurgische Eingriff im Flapless-Verfahren (ohne Lappenbildung) durchgeführt wurde. Nach Abschluss des Verfahrens (Abb. 9) und Platzierung des Implantats (NobelReplace Conical Connection NP; Abb. 10 und 11) wurde der Scanbody ScanPost (Dentsply Sirona; Abb. 12) aufgesetzt. Dieser Abformstift ermöglicht es der Planungssoftware,

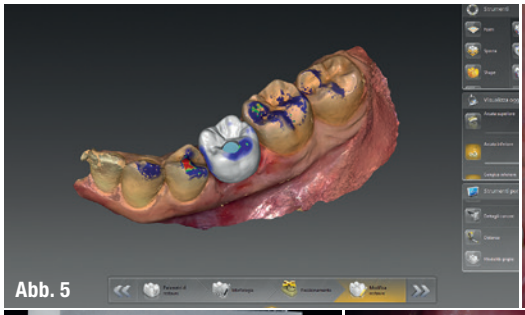
Abb. 5

Abb. 6

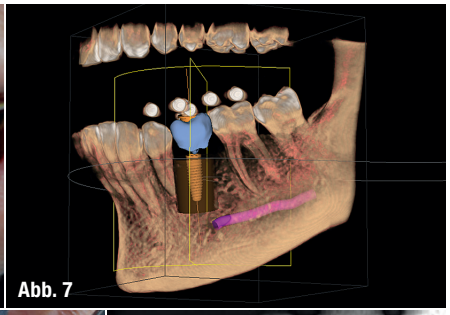
Abb. 7



Abb. 8

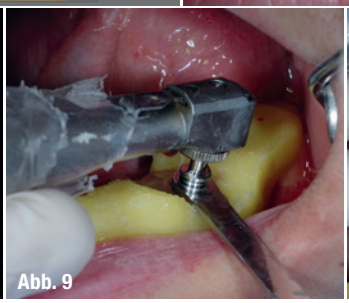
Abb. 9

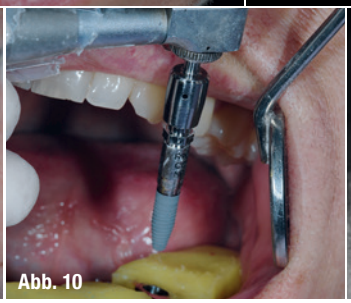
Abb. 10

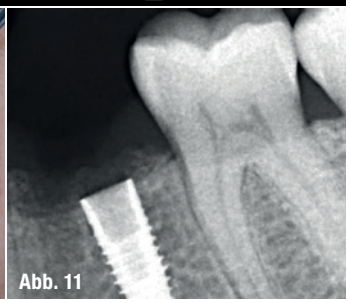
Abb. 11

die Position des Implantats zu erfassen. Auf diese Weise kann der endgültige Zahn korrekt geplant werden (Abb. 13). Die Datei des neuen intraoralen Scans wird elektronisch an das Labor übertragen, das sofort ein Provisorium designt und anfertigt. Dieses ermöglicht nach dem Einsetzen in die Mundhöhle eine einwandfreie Heilung des Zahnfleischgewebes in der Umgebung des Zahns (Abb. 14a und 14b). Die provisorische Restauration wurde mithilfe der InLab Software 15.0 (Dentsply Sirona) geplant und mit dem Schleifgerät CEREC MC XL (Dentsply Sirona; Abb. 15a bis c) geschliffen. In dem hier beschriebenen Fall wurde der PMMA-Block Telio® CAD A16 (Ivoclar Vivadent; Abb. 16) verwendet. Dieser zeichnet sich durch eine vorgefertigte Schnittstelle für eine perfekte Verbindung zur Titanbasis (TiBase, Dentsply Sirona) aus.

Sobald die Hybrid-Abutment-Krone aus Telio CAD A16 hergestellt ist, wird sie mit der Titanbasis verklebt. Nach dem Schleifen wird das Provisorium außen poliert. Die Oberfläche wird mit SR Connect behandelt und mit Farben der Serie Telio® Lab Veneer LC (Ivoclar Vivadent; Abb. 17 und 18) versehen. Zum Schluss wird die Oberfläche perfekt poliert. Dies kommt der periimplantären Schleimhaut zugute, die mit dem provisorischen Element in Kontakt steht. Nach Fertigstellung der mit Telio CAD A16 realisierten charakteristischen Gestaltung der Restauration wird die Krone mithilfe des selbsthärtenden Befestigungszements Multilink® Hybrid Abutment mit der Titanbasis verklebt (Abb. 19 und 20). Die fertige Restauration wird anschließend an die Zahnarztpraxis geschickt.

An diesem Punkt nahm der Zahnarzt die Positionierung der provisorischen prothetischen Versorgungslösung in der Mundhöhle der Patientin vor. Zuvor kontrollierte er die interproximalen und insbesondere die okklusalen Kontaktpunkte, damit gefährliche okklusale Überlastungen vermieden werden. Diese könnten das Verfahren der sofortigen Belastung gefährden (Abb. 21 und 22).

Nach etwa drei Monaten und erfolgter Osseointegration wurde bei der Patientin die endgültige prothetische Versorgung vorgenommen. In diesem Fall erlaubten die digitalen Technologien die Nutzung der gleichen Daten, die bereits für die Konstruktion des Provisoriums ausgearbeitet worden waren. Eine erneute Abformung war somit nicht erforderlich. In der Projektdatei muss in solchen Fällen tatsächlich nur die Bezeichnung „Telio CAD" in „IPS e.max® CAD" umgeändert werden, um die monolithische, endgültige prothetische Versorgungslösung aus Lithiumdisilikat zu erhalten (Abb. 23).

Abb. 5: Digitale Planung der implantatbasierten Krone.
Abb. 6: Bohrschablone intraoral.
Abb. 7: Digitale chirurgische Planung.
Abb. 8: Fräsung der chirurgischen Bohrschablone CEREC Guide.
Abb. 9: Der chirurgische Eingriff ist präzise im Flapless-Verfahren durchgeführt.
Abb. 10: Positionierung des Implantats.
Abb. 11: Kontroll-Röntgenbild der Implantatposition.

Abb. 12: Scanbody zur digitalen Erfassung der Implantatposition.
Abb. 13: Digitale Darstellung der Situation mithilfe des Scanbodys.
Abb. 14a: Konzeption mithilfe der CEREC-Software.
Abb. 14b: Konzeption der finalen Hybrid-Abutment-Krone mithilfe der Software.

Abb. 12

Abb. 13

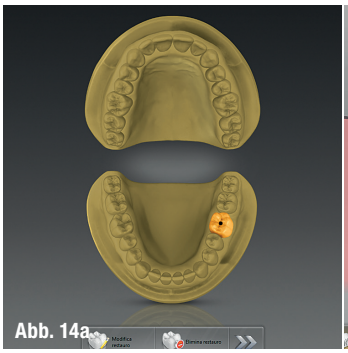
Abb. 14a

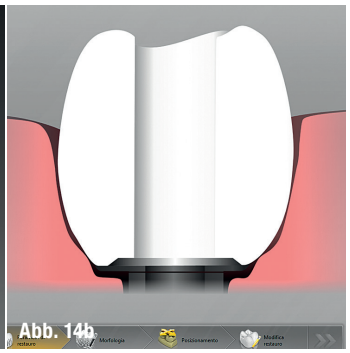
Abb. 14b

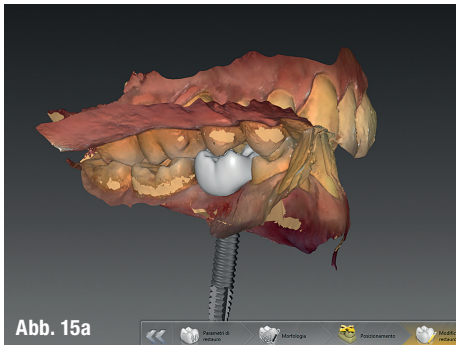
Abb. 15a

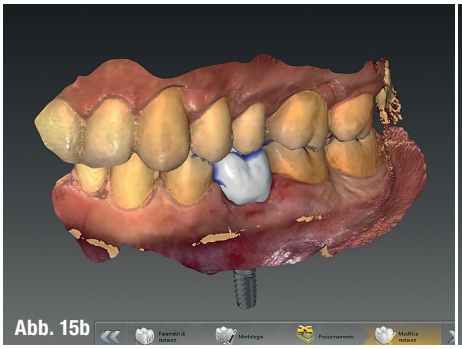
Abb. 15b


Abb. 15c

Abb. 15a: Das fertige Objekt von lingual.
Abb. 15b: Finale Ansicht von 3.5, vestibuläre Sicht im virtuellen Artikulator.
Abb. 15c: Vorschau des Block mit Loch mit dem positionierten finalen Objekt.

Auch der IPS e.max® CAD A16-Block ist mit einer vorgefertigten Schnittstelle zur direkten Verbindung mit der Titanbasis versehen. Der Block wird nach der maschinellen Bearbeitung im sogenannten „blauen" unkristallisierten Zustand in die Praxis geschickt. In dieser Phase können noch leichte Formkorrekturen mithilfe von Fräsen mit feiner Körnung (roter Ring) unter Wasserkühlung vorgenommen werden. Der Zahnarzt überprüft erneut die interproximalen und okklusalen Kontaktpunkte und nimmt gegebenenfalls kleine Korrekturen vor (Abb. 24).

Nach der Überprüfung der Hybrid-Abutment-Krone in der Zahnarztpraxis wird diese zur Fertigstellung an das Labor zurückgesendet. Jetzt erfolgt die individuelle Bemalung und Glasur mit den IPS e.max® CAD Crystall.-Malfarben und -Glasuren (Abb. 25). Anschließend wird die Hybrid-Abutment- Krone im Ofen kristallisiert (Abb. 26). Als Resultat erhalten wir eine Restauration aus Lithiumdisilikat: IPS e.max® CAD. Diese wird mittels der Silikonabformmasse Virtual® Extra Light Body Fast Set mit der Titanbasis verklebt und dann in die Praxis geschickt. Die Verbindung mithilfe dieses Materials dient zur Überprüfung, ob Farbe und charakteristische Gestaltung korrekt sind. Ist dies nicht der Fall, kann die Verbindung leicht gelöst werden, um letzte Änderungen vorzunehmen.

Nach dieser letzten Überprüfung kann die endgültige Verklebung erfolgen, die direkt in der Praxis ausgeführt wird. Das TiBase-Element wird sandgestrahlt und dann mit Monobond® Plus (Ivoclar Vivadent) für 60 Sekunden silanisiert. Die Hybrid-Abutment-Krone dagegen wird 20 Sekunden lang mit der Fluorwasserstoffsäure IPS® Keramik Ätzgel (Ivoclar Vivadent) geätzt und dann ebenfalls mit Monobond Plus für 60 Sekunden silanisiert. Sobald das Silan getrocknet ist, erfolgt die Verklebung mittels eines besonders opaken Zements wie beispielsweise Multilink® Hybrid Abutment, damit das Metall des TiBase-Elements besser verdeckt wird und die endgültige Farbe stärker zur Geltung kommt (Abb. 27 und 28). Sobald das Element in die richtige Position gebracht und eingeschraubt wurde (Abb. 29), muss nur noch der in der Okklusalebene befindliche Schraubenkanal verschlossen werden. Im vorliegenden Fall erlauben die chemischphysikalischen Eigenschaften des Lithiumdisilikats die Realisierung einer Compositerestauration, die dank der günstigen Kombination der optischen Eigenschaften der beiden Materialien absolut unsichtbar ist (Abb. 30). Nach zwei Wochen erscheint die Restauration perfekt in die Mundhöhle integriert und in das periimplantäre Weichgewebe eingebunden (Abb. 31 und 32).

Abb. 16: Hybrid-Abutment-Krone aus Telio CAD A16.
Abb. 17 und 18: Charakterisierung der Telio CAD-Struktur mit Telio Stains.
Abb. 19: Hybrid-Abutment-Krone aus Telio CAD A16 neben der Titanbasis.
Abb. 20: Verbund beider Elemente.
Abb. 21: Insertion des Provisoriums.
Abb. 22: Eingegliedertes Provisorium.

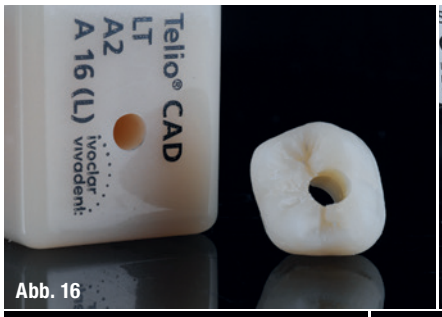

Abb. 16

Abb. 17

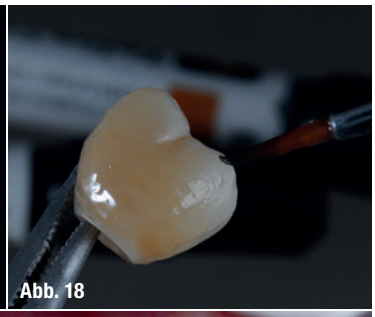
Abb. 18

Abb. 19

Abb. 20

Abb. 21

Abb. 22

Abb. 23

Abb. 24

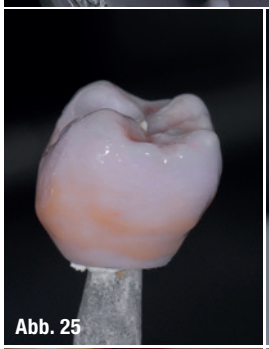
Abb. 25

Abb. 26

Abb. 27

Abb. 28

Abb. 29

Abb. 30

Abb. 31

Abb. 32

Abb. 23: Hybrid-Abutment-Krone aus IPS e.max CAD A16.
Abb. 24: Einprobe der geschliffenen Krone im ungebrannten, blauen Zustand.
Abb. 25: Charakterisierung durch Malfarbentechnik.
Abb. 26: Kristallisierte Hybrid-Abutment-Krone.
Abb. 27: Verklebung der Hybrid-Abutment-Krone mit der Titanbasis.
Abb. 28: Mit der Titanbasis verklebte finale Restauration.
Abb. 29: Insertion der definitiven Versorgungslösung.
Abb. 30: Verschluss des Schraubenkanals mit Composite.
Abb. 31 und 32: Finale Situation.

Fazit

Der vorliegende klinische Fall demonstriert beispielhaft, dass die verwendeten Materialien, die angewendeten chirurgischen Verfahren und die sowohl für die Röntgenuntersuchungen als auch für die prothetischen Protokolle eingesetzten digitalen Technologien es heute problemlos ermöglichen, einfache aber auch komplexere implantatprothetische Therapien auf immer besser prognostizierbare Weise durchzuführen. Indem man die Vorteile dieser Produktinnovationen und eine umfassende Nutzung der Eigenschaften der CAD/CAM-Technologie miteinander kombiniert, ergibt sich auch ein optimaler Workflow für Anwender und Patient._

Kontakt

Studio Odontoiatrico Associato
Dr. Francesco Argentino &
Dr. Giandomenico Chiappetta
Via Giovan Battista Foggini, 32
50142 Florenz, Italien
f.argentino@studioargentinochiappetta.it

ZT Massimiliano Pisa
D.RI Giovanni e Riccardo Bindi
Medici Chirurghi Odontoiatri
Via Giosuè Carducci, 16
50121 Florenz, Italien
Tel.: +39 055 2638544

Ivoclar Vivadent – Infos zum Unternehmen