

IMPLANT TRIBUNE

The World's Implant Newspaper · Austrian Edition

No. 10/2016 · 13. Jahrgang · Wien, 5. Oktober 2016



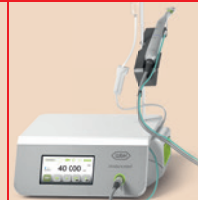
Humanpräparate-Kurs

Ab sofort bieten ÖGI und DGI ein gemeinsames Fortbildungsprogramm an. Den Auftakt macht eine Kursreihe zum Thema Humanpräparate am 14. und 15. Oktober in Graz. ▶ Seite 20



Marktzulassung

Das zweiteilig verschraubte, 100 Prozent metallfreie Keramikimplantat-System ZERAMEX® P6 von Dentalpoint erhielt von der US-Gesundheitsbehörde FDA die Marktzulassung. ▶ Seite 22



Kennlernvorteile

Anwendungskomfort, Effizienz und Zuverlässigkeit: Im September stellte W&H seine neueste Implantologieeinheit Implantmed incl. attraktiver Sparaktionen vor. ▶ Seite 23

Orale Rehabilitation nach Zahnverlust: Lücke auf – Lücke zu, oder was?

Bei einem Frontzahntrauma mit Zahnverlust sind v.a. im Jugendalter eine Abwägung der verschiedenen Therapiemöglichkeiten und deren Erfolgchancen sehr wichtig. Von ZÄ Franziska Hensel, Dr. med. dent. Anke Steiniger und Dr. med. Thomas Barth, Leipzig, Deutschland.

Um im individuellen Fall die bestmögliche Versorgungsform herauszufinden, sind folgende Aspekte zu beachten: Alter des Patienten (chronologisch und skelettal), Ausmaß und Lokalisation der Lücken, Biss-

modellen mithilfe von diagnostischen Set-ups bzw. Wax-ups.

Das Alter ist entscheidend

Oftmals treten Frontzahntraumata im Kindes- oder Jugendalter

position des Implantats kommen (Odman et al., 1991; Thilander et al., 1992; Kennedy, 1999; Thilander et al., 2001; Fudalej et al., 2007; Behr et al., 2008). Nach einer Studie von Fudalej et al. endet das Gesichtswachstum bei Frauen im Durchschnitt mit dem 17. und bei Männern mit dem 21. Lebensjahr. Ist also eine Implantation als Lückenschluss vorgesehen, müssen auch Möglichkeiten der Interimsversorgung – im Frontzahnbereich oftmals mithilfe von Klebebrücken, bis zum idealen Implantationszeitpunkt bedacht werden.

Eine weitere Grundvoraussetzung für die Implantation ist ein adäquates Platzangebot. Empfohlen wird ein interimplantärer Abstand von 3 mm und 1,5 mm zum Nachbarzahn (Tarnow et al., 2007). Bei kieferorthopädisch vorbehandelten Patienten besteht oftmals eine Wurzelkipfung in die Lücke, welche eine erneute kieferorthopädische Ausrichtung der Zähne vor Implantation zur Folge hat. Bei Abwägung der Therapiemöglichkeiten ist eine enge interdisziplinäre Absprache zwischen Kieferorthopädie, Chirurgie und Prothetik sowie eine individuelle Betrachtung des jeweiligen Falls nötig.

Fortsetzung auf Seite 18 →



lage, Okklusion und Profiltyp, parodontaler Zustand und Gingivatyp, Knochenangebot, Motivation und Mundhygiene sowie ökonomische Verhältnisse.

Ebenso wichtig sind die genaue Diagnostik des jeweiligen Falls anhand von Röntgenaufnahmen und die Auswertung von Situations-

auf. Für die Therapie spielt das Alter dabei eine entscheidende Rolle, da eine zu frühe Implantation bei noch nicht abgeschlossenem Gesichtswachstum gravierende ästhetische Folgen haben kann. Im Laufe der weiteren Vertikalentwicklung des Alveolarfortsatzes, würde es bei zu früher Implantation zu einer Infra-

Qualität und Standards in der implantologischen Ausbildung



Statement von Assoz.-Prof. Dr. Michael Payer*

Ein neues Fortbildungsjahr steht vor der Tür und somit die Entscheidung für viele Kollegen, welche Fort- und Weiterbildungen besucht werden sollen. Sowohl für Studienabgänger als auch für etablierte Kollegen eine wichtige Entscheidung und auch Voraussetzung zu Erlangung und Erhalt von Fortbildungsdiplomen, Tätigkeitsschwerpunkten u.ä. Vor allem aber ist es die Pflicht unseren Patienten gegenüber, uns regelmäßig fortzubilden und fachlich auf dem letzten Stand zu sein.

Die zahnärztliche Implantologie ist zu einem nicht mehr wegzudenkenden integralen Bestandteil der Zahnheilkunde geworden. Zu dieser Erfolgsgeschichte beigetragen hat sicherlich die systematische wissenschaftliche Aufarbeitung und Weiterentwicklung des Fachgebietes, vor allem aber die vorhersagbar gewordene klinische Anwendung von zahnärztlichen Implantaten in unterschiedlichsten Indikationen.

Dennoch: Trotz aller Euphorie ob guter klinischer Ergebnisse und einer gewissen Dominanz implantologischer Fortbildungen generell dürfen wir nicht vergessen, dass es sich bei zahnärztlichen Implantaten lediglich um ein Hilfsmittel zur Ausübung zeitgemäßer Zahnheilkunde handelt.

Daher sind nach wie vor ein interdisziplinärer Zugang von Prothetik, Parodontologie, Chirurgie und häufig auch Kieferorthopädie in der täglichen klinischen Praxis wie in der implantologischen Ausbildung Merkmal von Qualität und Kompetenz.

Aber auch allgemeinmedizinische Aspekte sollten – vor allem auch aus demo-

grafischer Sicht, in der implantologischen Aus- und Fortbildung nicht übersehen werden. So waren allgemeinmedizinische Aspekte in der Implantologie Themenschwerpunkt der letzten DGI/SGI/ÖGI-Tagung im November 2015 in Wien, bei der Experten unterschiedlichster Fachdisziplinen relevante allgemeinmedizinische Risikofaktoren und Krankheitsbilder diskutierten. Der Erfolg der Tagung mit über 2.000 Teilnehmern bestätigt uns in der Fortführung des hochqualitativen Fortbildungsangebotes der drei Fachgesellschaften.

Ein wichtiger Baustein hierbei sind vor allem auch aufbauende strukturierte modulare Fortbildungen, die als sog. Curricula mittlerweile in der D-A-CH-Region angeboten werden. Seitens der ÖGI freut es uns besonders, dass wir seit 2016 unseren Mitgliedern durch eine Kooperation mit der DGI auch den Zugang zu strukturierter curricularer Fortbildung anbieten und somit auch hier Fortbildungsstandards festlegen können. Bei den im Oktober 2016 erstmals in Graz und Wien von der DGI und ÖGI angebotenen Human Hands-on Kurse kann, idealerweise im Anschluss an ein Curriculum, das erworbene theoretische Wissen unter professioneller Anleitung in „sicherer Umgebung“ praktisch umgesetzt werden.

Somit freuen wir uns auf eine spannende und erfolgreiche Fortbildungssaison 2016/17.

*Präsident der ÖGI



ANZEIGE

Spezialisten-Newsletter

Fachwissen auf den Punkt gebracht

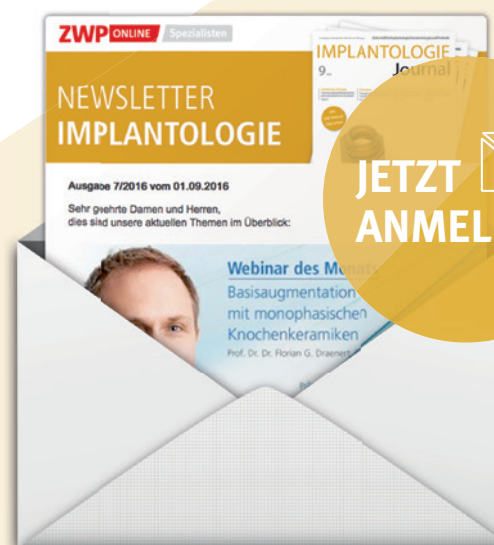

Anmeldeformular Newsletter
www.zwp-online.info/newsletter

www.zwp-online.at

FINDEN STATT SUCHEN

ZWP ONLINE



JETZT ANMELDEN

← Fortsetzung von Seite 17

Fallbeschreibung

Ende 2009 wurde eine 14-jährige Patientin in unsere Praxis überwiesen, welche aufgrund eines Unfalls 2006 die Zähne 11 und 21 verlor. Die bisher unternommenen Therapieversuche führten zu keinem zufriedenstellenden Ergebnis (Abb. 1 und 2).

In den vorangegangenen Therapien wurde mittels Multibandtherapie ein kieferorthopädischer Lückenschluss angestrebt.

Als Ausgleich wurden im Unterkiefer 35 und 45 extrahiert. Das Ergebnis nach dieser Therapie war ein vollständiger Lückenschluss im Unterkiefer, wohingegen dies in der Oberkieferfront nur unzureichend gelang.

Als zweiter Therapieansatz sollte eine Lückenöffnung in Regio 21 und 11 erfolgen, um diese dann später mit Implantaten zu versorgen. Durch diese Therapie wurde die Seitenzahnokklusion relativ gut eingestellt. Eine Lückenöffnung von 22 mm in der Oberkieferfront war für zwei Frontzahnimplantate jedoch zu gering. An diesem Punkt wurde die Patientin zu uns überwiesen.

Nach Anfertigen von diagnostischen Hilfsmitteln, wie Situationsmodellen, diagnostischen Set-ups (Abb. 3 und 4), Fotos und Röntgenbildern wurde in interdisziplinärer Zusammenarbeit der Therapieablauf besprochen, um das bestmögliche Ergebnis für die Patientin zu erzielen.

Zunächst sollte eine Lückenöffnung in Regio 12 und 22 stattfinden. Grund dafür war die bereits bestehende mesialisierte Position der seitlichen Schneidezähne. Durch erneute kieferorthopädische Maß-

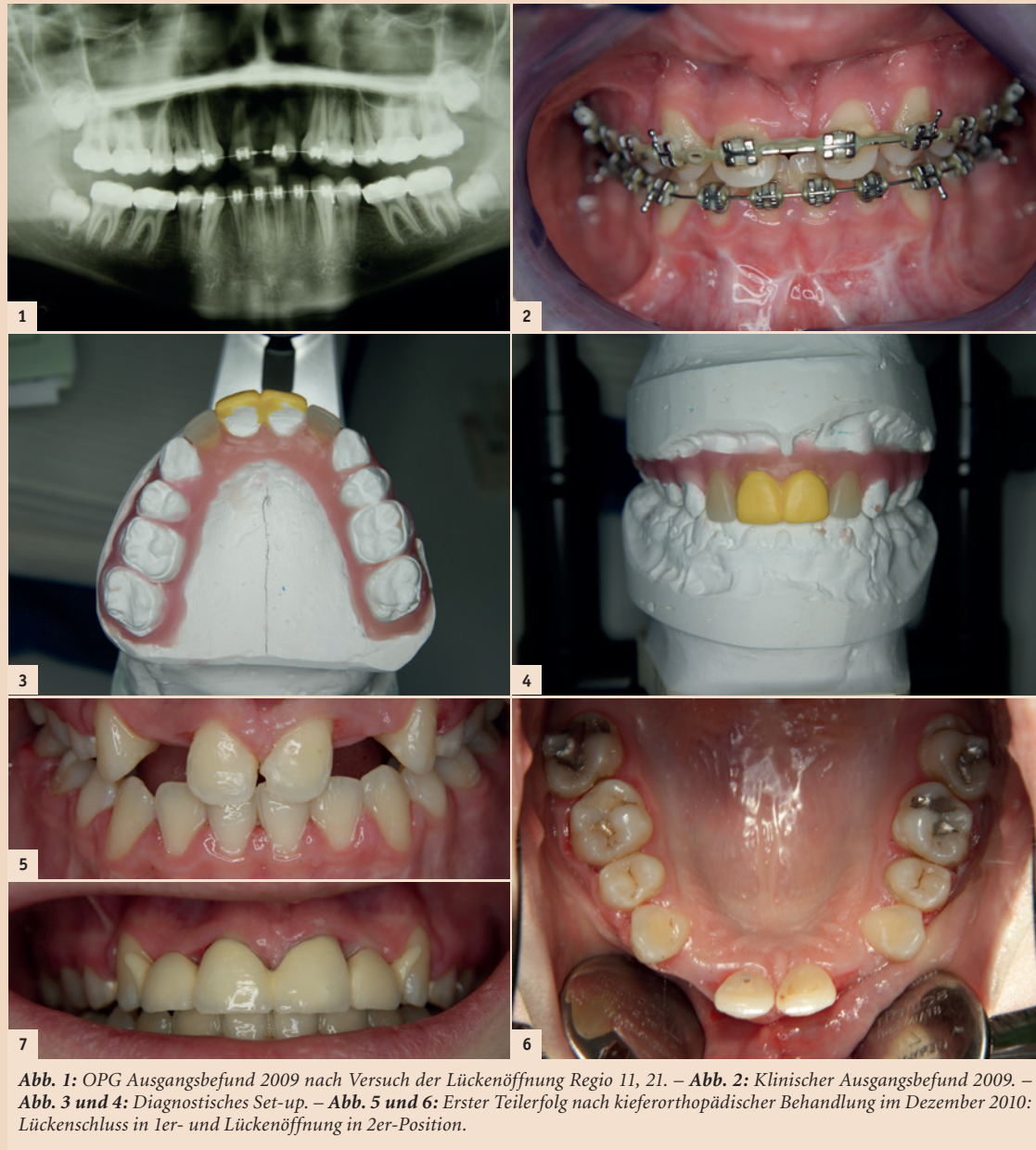


Abb. 1: OPG Ausgangsbefund 2009 nach Versuch der Lückenöffnung Regio 11, 21. – Abb. 2: Klinischer Ausgangsbefund 2009. – Abb. 3 und 4: Diagnostisches Set-up. – Abb. 5 und 6: Erster Teilerfolg nach kieferorthopädischer Behandlung im Dezember 2010: Lückenschluss in 1er- und Lückenöffnung in 2er-Position.

nahmen mussten 12 und 22 noch weiter mesialisiert werden, um dann später mithilfe von Veneers 11 und 21 gestalten zu können. An Position 12 und 22 sollte zu einem späteren Zeitpunkt implantiert werden. Um den notwendigen Platz

für die Einzelzahnimplantate zu erreichen, musste vorher noch eine Ausgleichsextraktion von 14 und 24 erfolgen. Damit konnten 13 sowie 23 etwas distalisiert und 15, 16, 17 sowie 25, 26, 27 beidseits mesialisiert werden, sodass auch die sich

noch im Wachstum befindenden Zähne 18 und 28 Platz in der Zahnreihe in Regio 17 und 27 fanden. Im Unterkiefer war die Extraktion von 38 und 48 vorgesehen.

Mithilfe von ästhetischen Set-ups wurden die Patientin und ihre Eltern über den möglichen Therapieablauf ausführlich aufgeklärt. Im April 2010 begann die kieferorthopädische Therapie mit den Ausgleichsextraktionen 14 und 24. Nach regelmäßigen Verlaufskontrollen zeigten sich Ende 2010 die ersten Erfolge – 12 und 22 waren mesialisiert, die Lücken für die spätere implantologische Versorgung waren geöffnet und im Seitenzahngelände waren die Lücken 14 und 24 der Ausgleichsextraktion geschlossen (Abb. 5 und 6). Da die Patientin mit 15 Jahren zu jung für eine Implantation war, musste zunächst das Ergebnis stabilisiert werden. Dazu wurde ein Langzeitprovisorium in Form einer Veneer-Klebebrücke von 12–22 mit Klebeankern an den Zähnen 13 und 23 eingegliedert (Abb. 7).

Nach ca. einem Jahr wurde ein präimplantologisches Orthopantomogramm (Abb. 8) erstellt. Die Auswertung und implantologische Planung erfolgte mit der Patientin und den Eltern. Der Implantationszeitpunkt wurde mit der behandelnden Kieferorthopädin abgestimmt. Im Oktober 2012 wurden in Regio 12 und 22 zwei CAMLOG Implantate SCREW-LINE Promote plus 3,3 x 13 in Verbindung mit einer lateralen Augmentation (Geistlich Bio-Oss und Bio-Guide) inseriert (Abb. 9). Nach komplikationsloser Einheilung erfolgte im

Januar 2013 die Eröffnung der Implantate bei gleichzeitiger Weichgewebsplastik. Zur Ausheilung der Weichgewebe und zur Verbesserung des ästhetischen Ergebnisses wurden zunächst die Implantate mit PEEK-Kronen versorgt (Abb. 10). Drei Monate später erfolgte die definitive Therapie. Die an Position 11 und 21 stehenden Zähne wurden mit Zirkonkronen und die Implantate 12 und 22 mit Zirkonabutments (Abb. 11) sowie Zirkonkronen versorgt.

Ausgehend von der Ausgangssituation konnte für die Patientin eine hochwertige und individuell ästhetische Versorgung realisiert werden, mit welcher sie höchst zufrieden ist (Abb. 12 und 13).

Fazit

Im vorliegenden Fall zeigt sich die Wichtigkeit einer engen interdisziplinären Zusammenarbeit und einer umfangreichen Diagnostik, um das bestmögliche Ergebnis für die Patientin zu erzielen. Nach dem Unfall hätte eher von einem rein kieferorthopädischen Lückenschluss abgesehen werden müssen, da die zu überwindende Distanz bis zum vollständigen Lückenschluss zu groß war. Es wäre entweder möglich gewesen, die entstandene Frontzahnlücke mittels einer Interimsklebebrücke offen zu halten, um dann zu einem späteren Zeitpunkt in Regio 11 und 21 zu implantieren oder einen rein prothetischen Zahnersatz in Form einer Brücke anzufertigen. Trotz der vorangegangenen Therapie mit nicht zufriedenstellendem Ergebnis, konnte mithilfe genauer Diagnostik und interdisziplinärer Absprache ein höchst ästhetisches und funktionelles Ergebnis erzielt werden. ■

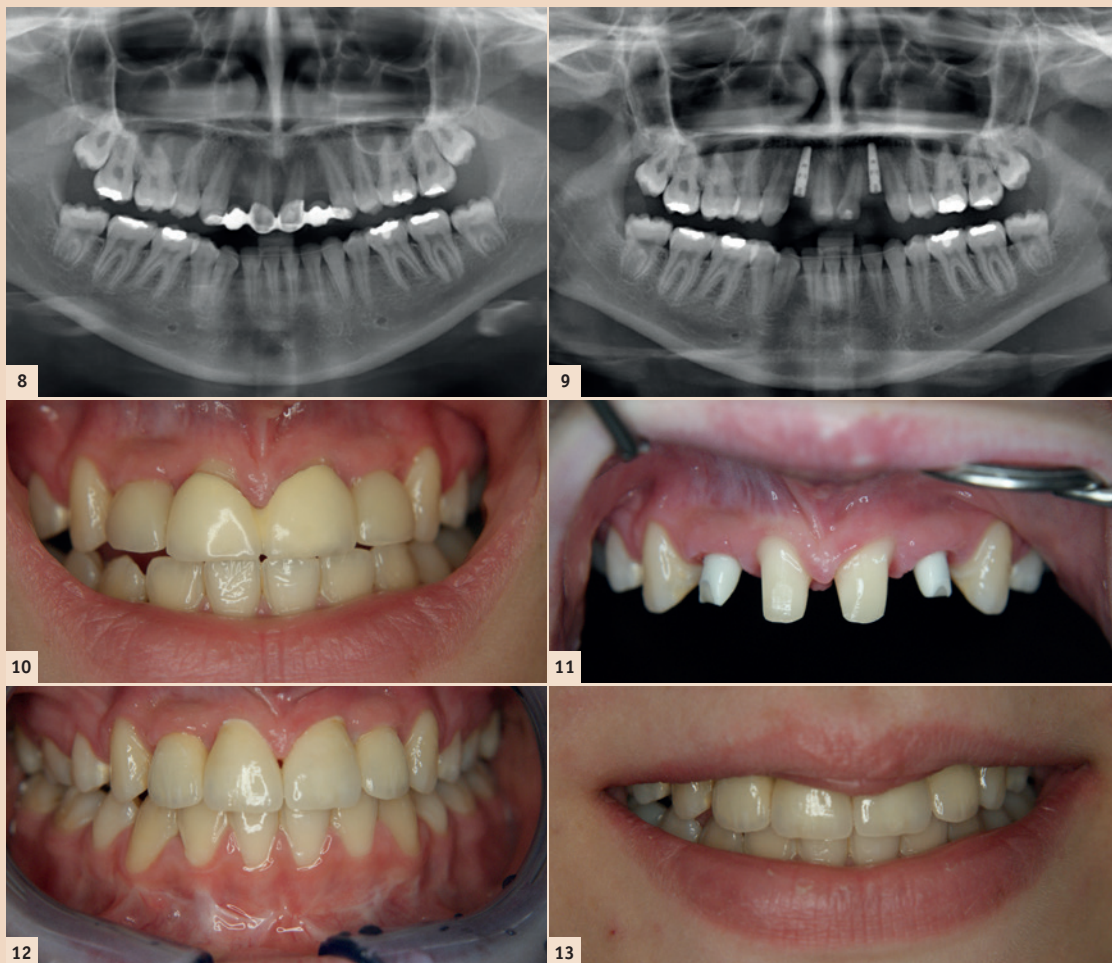


Abb. 7: Eingliederung des Langzeitprovisoriums in Form einer Veneer-Klebebrücke (Dezember 2010). – Abb. 8: Präimplantologisches OPG (Februar 2012). – Abb. 9: Postimplantologisches OPG (Oktober 2012). – Abb. 10: Zustand nach Eingliederung der PEEK-Kronen Regio 12, 22 und der provisorischen Veneers Regio 11, 21. – Abb. 11: Zirkonabutments Regio 12, 22 und für Zirkonkronen präparierte Zähne 11, 21. – Abb. 12 und 13: Ergebnis nach Eingliederung der Zirkonkronen 12 bis 22.

Kontakt

Infos zur Autorin

Infos zum Autor

ZÄ Franziska Hensel
Dr. med. Thomas Barth

Zahnärztliches Kompetenzzentrum Leipzig GmbH
 Prager Straße 4
 04103 Leipzig, Deutschland
 info@dentale.de

Infos zur Autorin

Dr. med. dent. Anke Steiniger
 Gutsparkstraße 5
 04328 Leipzig, Deutschland
 info@kfo-steiniger.de

straumann[®] Pure
Ceramic Implant



Mehr als pure Ästhetik. Natürlich zuverlässig.

Das Straumann[®] PURE Ceramic Implant beruht auf der jahrzehntelangen Erfahrung des Marktführers in der dentalen Implantologie und bietet Ihnen eine einzigartige ästhetische Lösung zur Behandlung von Patienten mit besonderen Anforderungen.

- Erweitern Sie Ihren Patientenstamm mithilfe einer metallfreien Lösung
- Hohe Vorhersagbarkeit mit hervorragenden Osseointegrationseigenschaften, die denjenigen der etablierten SLA[®]-Oberfläche entsprechen
- 100% Straumann-Qualität – Gewährleistung einer zuverlässigen Implantatfestigkeit mit lebenslanger Garantie
- Ästhetische Premium-Lösung dank elfenbeinfarbenem Material

www.straumann.at
Telefon: 01 / 294 06 60



60 YEARS

 **straumann**
simply doing more