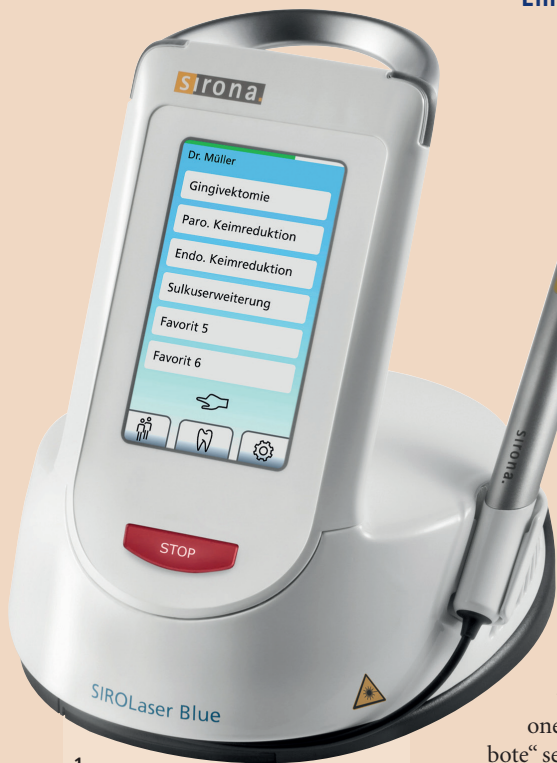

# Wann und warum ist der Einsatz eines Lasers sinnvoll?

Der Einsatz der besten Technologien und Instrumente dient dem Wohl Ihrer Praxis und verschafft Ihnen zufriedenerer Patienten.  
Ein Anwenderbericht von Prof. Mauro Labanca und Dr. Elena Rosina, Mailand, Italien.



1  
Abb. 1: SIROLaser Blue.

scheinbar attraktiven Angebote zu berücksichtigen, die Tag für Tag feilgeboten werden. Mir liegt daran, meinen Patienten mithilfe der besten verfügbaren Technologien und Instrumente höchste Qualität zu bieten. Ärzte sind der Meinung, die Auswahl der richtigen Instrumente biete für die täglichen Abläufe genügend Möglichkeiten, und finanzielle Investitionen in „attraktive Angebote“ seien schlichtweg nicht gerechtfertigt. Der Einsatz der besten Technologien und Instrumente dient dem Wohl Ihrer Praxis und verschafft Ihnen einen glücklicheren und zufriedeneren Patientenstamm.

Für die Weichgewebechirurgie werden normalerweise drei unterschiedliche Optionen in Betracht gezogen: das Skalpell, das Elektrochirurgie- bzw. Diathermiegerät und der Diodenlaser. Diese Optionen unterschieden sich hinsichtlich Hämostase, Heilungszeit, Breite und Präzision des Schnitts, Erfordernis einer Anästhesie während der Behandlung sowie Anschaffungskosten für die Geräte. In der vorliegenden Arbeit werde ich mich auf die Analyse der Vor- und Nachteile der Elektrochirurgie im Vergleich zum Diodenlaser konzentrieren. Das Für und Wider des Skalpells wurde in der Fachliteratur bereits hinreichend beschrieben und untersucht und bedarf meiner Ansicht nach keiner weiteren gründlichen Analyse.

Im Alltag einer zahnärztlichen Praxis gibt es viele Gründe für den Einsatz dieser Instrumente: Frenektomien, Abszessdrainagen, Desinfektion von Wurzelkanälen, Gingivektomien, chirurgische Kronenverlängerung, Hilfe beim Her-



2  
Abb. 2: Elektronische Skalpelle.

den Zellen. Bei Temperaturen unter 100°C wird eine hämostatische Wirkung erzielt; beträgt die Temperatur mehr als 100°C, werden Zellen zerstört und das Gewebe wird geschnitten. Auf keinen Fall darf das Gerät mit zu hoher Temperatureinstellung angewandt werden, da es dann zu einer Karbonisierung des Gewebes kommt und der Heilungsprozess entsprechend verzögert wird. Das Elektrochirurgie-


Kanalspülung ermöglicht. Die Verwendung des Lasers bei der endodontischen Behandlung unterstützt diese positiv und macht die Behandlung somit zuverlässiger.

Die 445-, 970- und 660-nm-Laserstrahlung des SIROLaser Blue wird durch drei verschiedene Dioden im Innern des Bedienteils erzeugt und über Quarzfasern zum Behandlungsbereich geleitet. Die Lichtstrahlen werden vom Gewebe

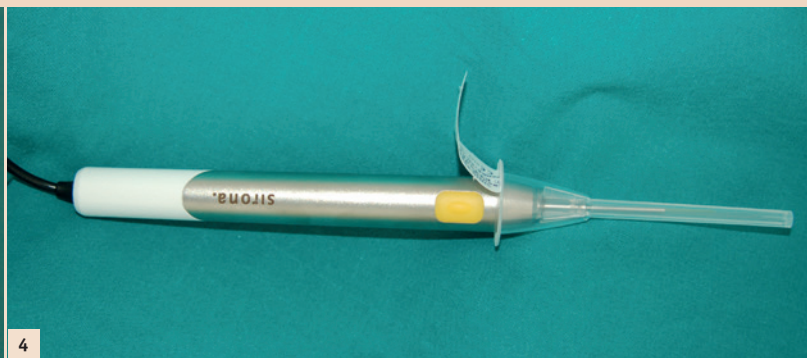
Als Berufseinsteiger mit erst kürzlich erhaltener Zulassung habe ich während meiner Tätigkeit im Bereich der Kieferorthopädie den Eindruck erlangt, dass dieses Gebiet der Zahnheilkunde mit einigen Schwierigkeiten verbunden ist. Die Kieferorthopädie ist derzeit ein Tätigkeitsfeld, das in hohem Masse von Konkurrenzdenken geprägt ist und in dem finanzielle Aspekte bedauerlicherweise einen grösseren Stellenwert besitzen als die persönliche oder fachliche Weiterentwicklung.

Zudem liegt das Hauptaugenmerk auf den kieferorthopädischen Instrumenten, Geräten und Technologien, die den Zahnärzten, die auf diesem speziellen Gebiet tätig sind, grosse Unterstützung bieten.

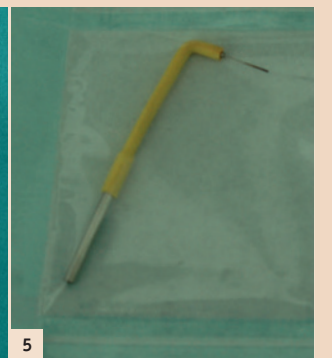Ohne die verschiedenen Instrumente und Technologien wären wir nicht in der Lage, unser Potenzial vollständig auszuschöpfen oder unsere Kompetenz unter Beweis zu stellen, bestätigt auch Prof. Mauro Labanca. Ich werde mich deshalb auf den grundsätzlichen Prozess der Auswahl und Beschaffung geeigneter Geräte und Instrumente konzentrieren, ohne die



3  
Abb. 3: Sterilisierbare Spitzen des Elektrochirurgiegerätes.



4  
Abb. 4: Sirona Handstück mit Spitze.



5  
Abb. 5: Handstück und Spitze des Elektrochirurgiegerätes.

## Elektrochirurgie vs. Diodenlaser-Chirurgie

In diesem Zusammenhang werde ich mich mit einem Thema befassen, das in Fachkreisen kontrovers diskutiert wird: Ist die Elektro- oder die Diodenlaser-Chirurgie die beste Option für die Patienten? Die kürzlich erfolgte Einführung eines neuen Diodenlasers mit innovativer Wellenlänge und blauem Licht wurde als mögliche Revolution in der Welt der Diodenlaser vermarktet und hat auch in diese Diskussion Einzug gefunden.

stellen von Abformungen und zahlreiche weitere Vorgänge und Massnahmen.

### Elektrochirurgie- bzw. Diathermiegeräte

Ein Elektrochirurgiegerät ist ein elektronischer Oszillator, ein sogenannter HF-Generator, der ein Hochfrequenzsignal erzeugt. Der thermische Effekt auf das behandelte Gewebe kann je nach Temperatur unterschiedliche Transformationen der Zellen bewirken. Beträgt die Temperatur weniger als 100°C, verdampft das Wasser in

giergerät besteht aus einer (grossflächigen) Neutralelektrode, die an den Patienten angelegt wird, und einer aktiven Elektrode, die sich im vom Behandler geführten „Handstück“ befindet (Tabelle 1.1).

### Diodenlaser

Der SIROLaser Blue deckt mit einer Wellenlänge von 445 nm als einzelnes Instrument die unterschiedlichsten klinischen Indikationen ab und bietet zahlreiche Möglichkeiten (siehe Tabelle 1.2).

Von den vielen Einsatzmöglichkeiten soll hier beispielhaft die Anwendung in einem einfachen Fall von Fibromexzision behandelt werden. Der Ort der entstandenen Läsion weist keine Reizungen, postoperativen Blutungen und keinerlei Narbengewebe auf. Dasselbe gilt für Frenektomien, Gingivektomien, Exzision von Mukozelen usw.

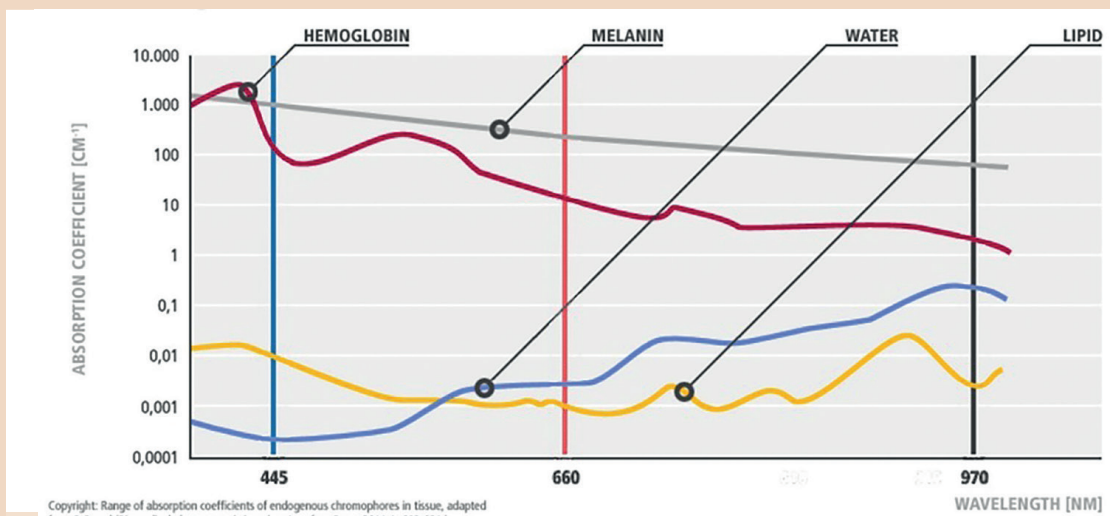
Bei der Abformung von Zahnstümpfen ist kein Retraktionsfaden mehr erforderlich. Die Präparationsgrenzen werden klar definiert, poliert und getrocknet, damit bei der Entnahme der Abformung eine optimale Technik angewandt werden kann.

Die Laserstrahlen dringen zudem tiefer in die Dentinkanälen ein, als es die herkömmliche

absorbiert und in Wärme umgewandelt, die zum Schneiden, zur Koagulation, Keimreduktion und Desensibilisierung eingesetzt werden kann. Zwei unterschiedliche

Vorteile
· Kostengünstig
· Schnell
· Set mit mehreren autoklavierbaren Spitzen
· Optimale Hämostase
Nachteile
· Unpräzise Schnitte aufgrund geringer taktile Kontrolle
· Anwendung im Bereich metallischer Strukturen (z. B. Implantate) nicht möglich
· Anwendung bei Patienten mit Herzschrittmacher nicht möglich
· Risiko von Karbonisierung des Gewebes
· Keine Biostimulation des Gewebes oder bakterielle Dekontamination
· Anästhesie häufig erforderlich
· Bei zu naher Anwendung am Knochen Gefahr von Osteonekrose
· Bei Anwendung des Geräts bei Diabetikern oder mit Strahlentherapie behandelten Patienten ist äusserste Vorsicht geboten
· Begrenzter Anwendungsbereich

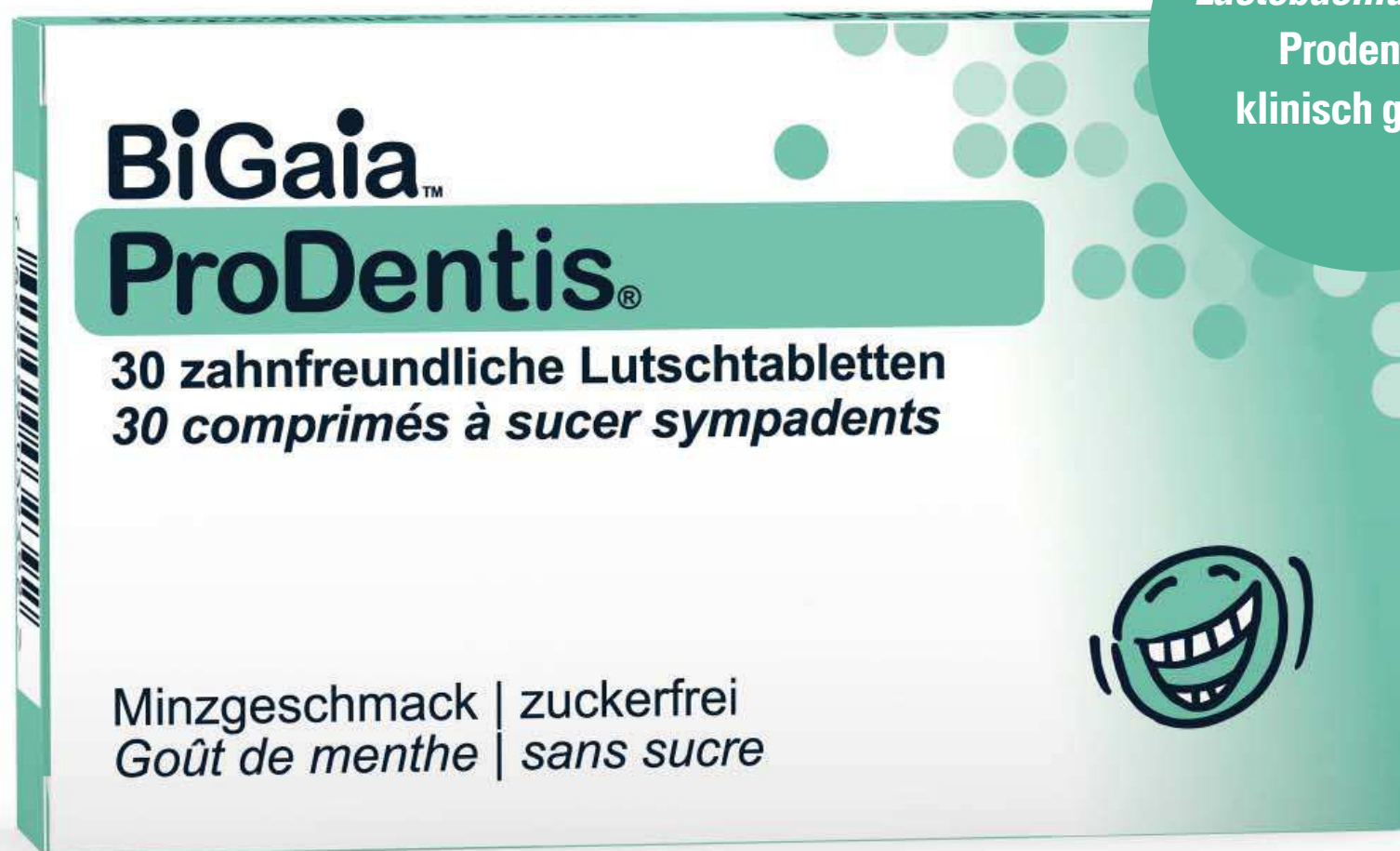Tabelle 1.1



6  
Copyright: Range of absorption coefficients of endogenous chromophores in tissue, adapted from P. Beard (Biomedical photoacoustic imaging, Interface Focus 2011;1: 602-631.)

Abb. 6: SIRONA Einmalspitze (steril).

# NEU: BiGaia™ ProDentis®



*Lactobacillus reuteri*  
Prodentis®  
klinisch geprüft

**Zutaten:** Isomalt (Zuckeraustauschstoff), *Lactobacillus reuteri* Prodentis® (*L. reuteri* DSM 17938 + *L. reuteri* ATCC PTA 5289), Palmöl, Pfefferminzgeschmack, Mentholgeschmack, Pfefferminzöl und Süßungsmittel (Sucralose). Nettogewicht pro Tablette: 800 mg. Kann bei übermäßigem Konsum abführend wirken.

Vertrieb: Streuli Pharma AG

**Verzehrempfehlung:** 1-2 Lutschtabletten pro Tag. Langsam 1 Tablette im Mund zergehen lassen. Bevorzugt nach dem Zähneputzen.

Nahrungsmittel mit Minzgeschmack.

Für ein gutes Mundgefühl!



Chirurgie		Endodontie	Parodontologie	Sonstiges
Abszess	Implantatfreilegung	Keimreduktion in der Endodontie	Laser-Kürettage	Aphthen
Epulis	Inzisionen/Exzisionen	Gangrän-Keimreduktion	Paro-Keimreduktion	Bleaching
Fibrom	Operkulektomie	Pulpotomie	Periimplantitis	Desensibilisierung
Frenektomie	Sulkuserweiterung	usw.	usw.	Hämostase
Gingivektomie	usw.			Herpes
Gingivoplastik				Softlaser-Therapie

Tabelle 1.2

← Fortsetzung von Seite 4

Laser-Betriebsarten stehen zur Verfügung. Im „continuous wave“-Modus wird ein ununterbrochener Laserstrahl erzeugt, solange der Laser aktiviert ist. So wird eine optimale Leistungssteuerung ge-

währleistet, da die Maximalleistung der Durchschnittsleistung entspricht. In der zweiten Betriebsart wird der Laserstrahl gepulst abgegeben, das heisst, er wird in regelmässigen Abständen unterbrochen. Daraus ergibt sich eine bessere thermische Kontrolle, da sich

das Gewebe während der Abschaltphasen erholen kann.

Die Nutzung der 445-nm-Wellenlänge stellt eine wahrhaftige Innovation dar und ermöglicht mit dem SIROLaser Blue kürzere Operationszeiten dank der sehr viel schnelleren Schneidvorgänge –

eine Eigenschaft, die bisher der Elektrochirurgie vorbehalten war. Die Absorption von blauem Licht mit einer Wellenlänge von 445 nm ist in Weichgewebe weitaus höher, wodurch sich die Eindringtiefe besser steuern lässt und das Risiko schädlicher Läsionen verringert wird. Dank der geringen Absorption in Wasser wird weniger Wärme im angrenzenden Gewebe erzeugt. Die Lichtenergie wird von Hämoglobin und Melanin besonders gut aufgenommen. Dadurch erreicht der blaue Laserstrahl eine 100 Mal bessere Absorption als infrarotes Licht. So werden präzise, atraumatische Schnitte in hoher Geschwindigkeit ermöglicht.

**Klinischer Fall**

Ein junger Patient kam erneut in unsere Praxis und klagte über Schmerzen, Entzündungen, Mundgeruch und festsitzende Essensreste im Bereich der unteren, dritten Molaren. Die objektive klinische Untersuchung ergab: 48 und 38 teilweise mit Perikoronitis.

In Übereinstimmung mit sämtlichen Leitlinien, die zur Behandlung der drei Molaren vorliegen (Avulsion oder Erhaltung samt angrenzendem Gewebe) entschieden wir uns für einen Behandlungsplan zur Zahnerhaltung.

Nach Information und Einwilligung des Patienten wurde zunächst eine Operkulektomie der beiden Achter durchgeführt. Bei Zahn 48 kam der SIROLaser Blue und bei Zahn 38 das Elektrochirurgiegerät zum Einsatz. Beide Verfahren wurden beim selben Besuch vom selben Zahnarzt vorgenommen. Bei Zahn 38 erfolgte eine Injektionsanästhesie, während bei Zahn 48 lediglich ein Oberflächenanästhetikum appliziert wurde. Bei Zahn 48 wurde den fallspezifischen Indikationen entsprechend die 445-nm-Wellenlänge (blauer Laser) verwendet, sodass sichergestellt war, dass es zwischen der Laserspitze und dem zu behandelnden Gewebe keinen direkten Kontakt gab (Non-Kontakt-Modus).

Bei einer Kontrolle nach sieben Tagen zeigten sich Heilungsunterschiede auf beiden Seiten. In dem mit dem Laser behandelten Bereich war mehr fibröses, entzündungsfreies Gewebe zu sehen, während sich in dem elektrochirurgisch behandelten Bereich eine leichte Entzündung und ein weniger fortgeschrittener Heilungsprozess zeigte.

Anhand der VAS-Skala ermittelten wir zudem die postoperativen Schmerzen des Patienten. Dabei erzielte die mit dem Laser behandelte Seite bessere Ergebnisse.

**Fazit**

Die Kieferorthopädie besteht nicht allein aus chirurgischen Eingriffen, sondern umfasst zahlreiche, teils simple, teils hochkomplexe Verfahren, mit denen wir Tag für Tag sämtliche Anforderungen unserer Patienten erfüllen müssen.

Meiner Ansicht nach reicht die Elektrochirurgie nicht mehr aus, um den vielen klinischen Anforderungen gerecht zu werden. Ich halte es vielmehr für angebracht, sich für Investitionen zu entscheiden, die

Vorteile
<ul style="list-style-type: none"> <li>· Gewebeschonend</li> <li>· Anwendung bei allen Patienten möglich, auch bei Trägern von Herzschrittmachern</li> <li>· Anwendung im Bereich von Implantaten oder metallischen Strukturen möglich</li> <li>· Keine Anästhesie erforderlich</li> <li>· Sterile Einmalspitzen</li> <li>· Kontaktlose Behandlung des Gewebes möglich</li> <li>· Schnellere Heilung ohne Narbenbildung, Bakterienreduktion</li> <li>· Kaum postoperative Schmerzen</li> <li>· Leichte Anwendung durch praktisches und kompaktes Design</li> <li>· Sterilisierbares Handstück</li> <li>· Etwa 21 klinische Indikationen</li> <li>· Anwendungen wie Chirurgie, Endodontie, Parodontologie, Schmerztherapie</li> <li>· Anwendungsspeicher, Standardprogramme, abrufbare und konfigurierbare Favoriten-Programme</li> </ul>
Nachteile
<ul style="list-style-type: none"> <li>· Laserschutzbrille erforderlich</li> <li>· Hohe Anschaffungskosten</li> <li>· Schulung erforderlich</li> </ul>

Tabelle 1.3

uns dabei unterstützen können, ohne ein zu grosses Instrumentarium für eine Vielzahl von klinischen Situationen gewappnet zu sein.

Ich glaube, es ist besser, ein Instrument zu wählen, das positive Ergebnisse gewährleistet und die grösstmögliche Anzahl von Indikationen umfasst. Diesen Anspruch erfüllt der SIROLaser Blue, wie zuvor dargelegt.

Ich habe diesen innovativen Laser getestet und mit einem herkömmlichen Instrument, dem Elektroskalpell, verglichen. Dieser universell einsetzbare Laser hat mich wirklich beeindruckt und ich weiss seinen Wert zu schätzen. Die Investition in dieses Instrument bietet in der täglichen klinischen Praxis vielseitige Anwendungsmöglichkeiten und gewährleistet die besten Ergebnisse für meine Patienten. [DI](#)

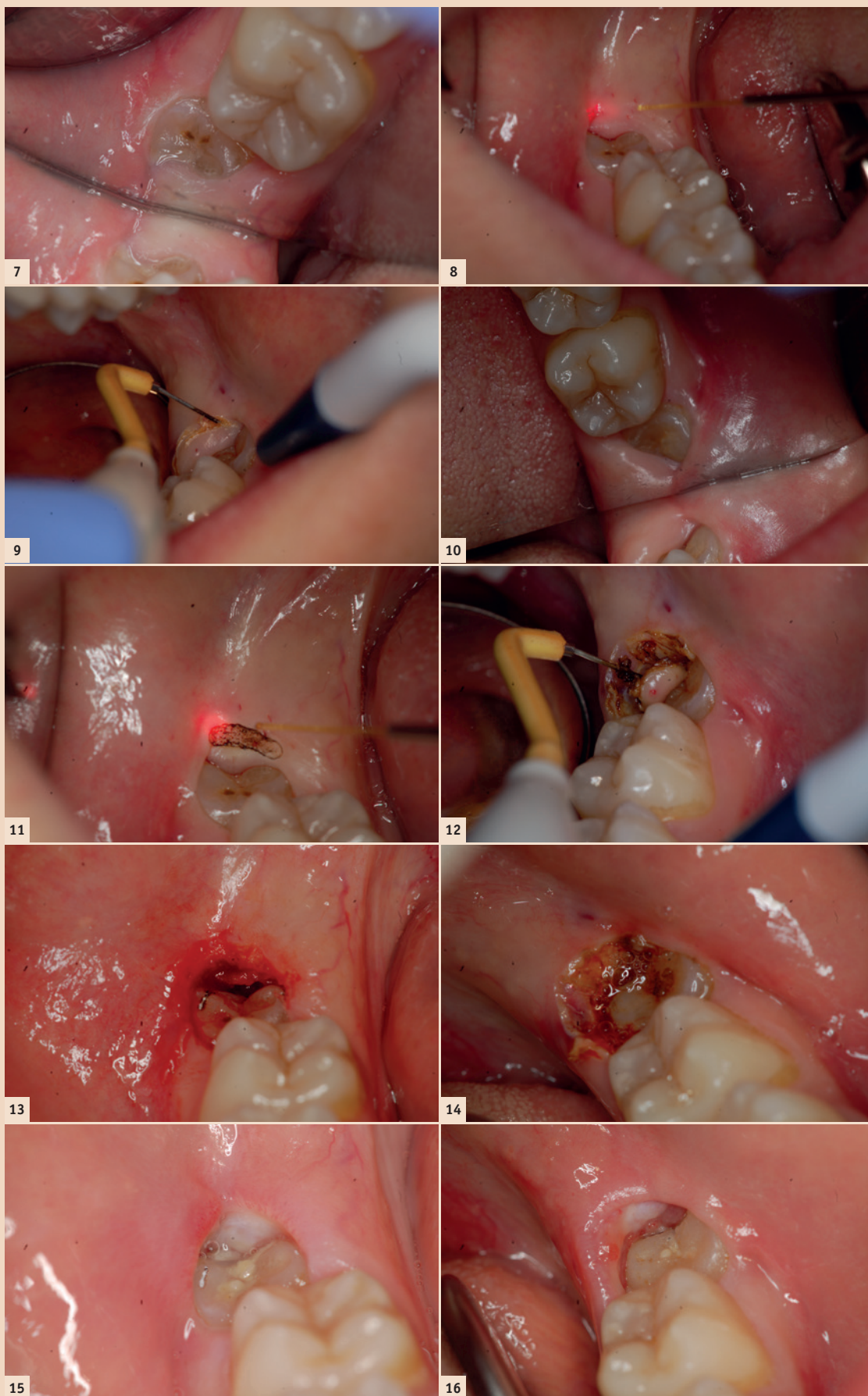


Abb. 7: 48, präoperative Aufnahme. – Abb. 8: 38, präoperative Aufnahme. – Abb. 9: 48, Operkulektomie mit dem SIROLaser Blue. – Abb. 10: 38, Operkulektomie mit dem Elektrochirurgiegerät. – Abb. 11: 48, Operkulektomie mit dem SIROLaser Blue. – Abb. 12: 38, Operkulektomie mit dem Elektrochirurgiegerät. – Abb. 13: 48, Ergebnis mit dem SIROLaser Blue. – Abb. 14: 38, Ergebnis mit dem Elektrochirurgiegerät. – Abb. 15: 48, abgeschlossene Operkulektomie mit dem SIROLaser Blue. – Abb. 16: 38, abgeschlossene Operkulektomie mit dem Elektroskalpell.

**Kontakt**  
 Infos zum Autor

**Prof. Dr. Mauro Labanca**

Corso Magenta, 32  
 20123 Mailand, Italien  
 Tel.: +39 02 804246  
 studio@maurolabanca.com

**Infos zur Autorin**

**Dr. Elena Rosina**  
 rosinaelena@libero.it