Update Kiefernekrose – Diagnose, Pathophysiologie und Therapie

PN Fortsetzung von Seite 1

Zur Abgrenzung der Ätiologie wurde die Bezeichnung der Osteoradionekrose eingeführt. Marx et al. beschrieben in den 90er-Jahren des letzten Jahrhunderts Kiefernekrosen in dem Patientenkollektiv nach Bisphosphonateinnahme. Aufgrund der zahlreichen Einnahmen beobachten wir eine steigende Anzahl von Patienten in unserer Klinik. Eine neue Welle an Patienten mit Kiefernekrosen wurde nach der Einführung der RANK-Ligand-Inhibitoren beobachtet.

Definition der Kiefernekrose

Das typische Erscheinungsbild der Kiefernekrose ist der freiliegende Knochen, der auch über einen längeren Zeitraum (acht Wochen) keine Tendenz der Abheilung zeigt. Bei der Osteoradionekrose hat per Definition eine Bestrahlung im Kopf-Hals-Bereich stattgefunden. Hierbei steigt ab einer Bestrahlungsintensität von über 50 Gy das Erkrankungsrisiko signifikant an. In Abgrenzung zu der Osteoradionekrose hat bei der Bisphosphonat-assoziierten Kiefernekrose keine Bestrahlung in der Anamnese stattgefunden, jedoch ist die Medikamentenhistorie positiv auf die Einnahme des Medikamentes. Eine analoge Unterscheidung empfiehlt sich bei anderen Medikamenten-induzierten Kiefernekrosen, wie der RANK-Ligand-Kiefernekrose z.B. durch die Einnahme von Denosumab®. Neben der Erkrankungsursache lässt sich auch das Erkrankungsstadium für die Bisphosphonat-assoziierte Kiefernekrose klassifizieren. Im Stadium I zeigt sich asymptomatischer Knochen ohne Schmerzen und Zeichen einer Entzündung. Im Stadium II wird die Erkrankung symptomatisch. Es treten Zeichen einer Infektion mit Eiter- und Abszessbildung hinzu. Im Stadium III sind zusätzlich eine pathologische Fraktur, Fistelbildung nach extraoral oder Osteolysen bis an die Unterkieferbasis zu finden (Abb. 1–3).

Einsatzspektrum der Bisphosphonate und RANK-Ligand-Inhibitoren

Die steigenden Inzidenzen der medikamenteninduzierten Kiefernekrosen ergeben sich aus dem breiten Einsatzspektrum der Bisphosphonate und RANK-Ligand-Inhibitoren (z.B. Denosumab®) wie bei einer ganzen Reihe an gutartigen und bösartigen Erkrankungen. Bei den bösartigen Erkrankungen wird das osteolytische Wachstum von Knochenmetastasen bei Mamma- und Prostata-Karzinom inhibiert. Zum Teil wird auch eine direkte Beeinflussung auf die Zellviabilität der Tumorzellen diskutiert. Auch das multiple Myelom kann positiv beeinflusst werden und Negativereignisse (skeletal related events = SRE) im Rahmen dieser Erkrankungen wie Wirbelbrüche, pathologische Frakturen und Schmerzen können reduziert werden. Auch gutartige Knochenerkrankungen werden durch diese Medikamentenklassen therapiert. Insbesondere die Osteoporose hat aufgrund ihrer Prävalenz einen hohen Stellenwert. Weitere Erkrankungen sind der Morbus Paget, nicht bakterielle Ostitiden und als Option bei therapieresistenten Osteomyelitiden.

Pathophysiologie der Kiefernekrose

Der menschliche Knochen ist kein statisches Gewebe, sondern unterliegt einem stetigen Umbau und der Anpassung an veränderte Bedingungen und Belastungen. Dies macht verständlich, dass die Aktivität von Osteoblasten und Osteoklasten eng über das RANK-OPG-System gekoppelt sein muss. Des Weiteren sorgt ein fein verzweigtes Kapillarnetz für eine ausreichende Versorgung und besitzt sogar unter physiolgischen und pathophysiologischen Bedingungen die Fähigkeit zur Bildung von Blutzellen. Die Bestrahlung des Kiefers führt nicht nur zum Untergang von Tumorzellen, sondern bewirkt sowohl Zellschäden des Hart- und Weichgewebes als auch der amorphen Substanz. Weiterhin wird auch die Speichelproduktion durch einen Untergang von Speicheldrüsengewebe und den fibrotischen Umbau der Drüse inhibiert. Bisphosphonate führen zu einer gewünschten Inhibition von Osteoklasten. Dieses bewirkt einen Abbaustopp des Knochens, welcher bei Osteoporose oder im Umfeld von Metastasen sehr erwünscht ist. Jedoch besitzt dieser Knochen mit „eingefrorenem Stoffwechsel“ nur noch unzureichend die Möglichkeit, Mikrofrakturen auszuheilen. Verschiedene nationale und internationale Arbeitsgruppen konnten weiterhin zeigen, dass nicht nur die Osteoklasten, sondern auch Osteoblasten, Fibroblasten, Keratinozyten und insbesondere Zellen der Angiogenese und Neovaskularisation wie EPC (engl.: endothelial progenitor cells) durch Bisphosphonate in ihrem Zellstoffwechsel empfindlich gestört werden. Aufgrund der schlechteren Durchblutung des Unterkiefers und seiner kortikalen Eigenschaft treten Bisphosphonat-assoziierte Kiefernekrosen im Unterkiefer häufiger auf als im Oberkiefer. Die Pathophysiologie der Medikamenten-induzierten Nekrose des Kiefers aufgrund von RANK-Ligand-Inhibitoren ist noch weitestgehend nicht erforscht. Problematisch ist hier die Übertragung der Erkrankung in ein Tiermodell, da die Antikörper humanspezifisch sind.

Die Wirkung der Bisphosphonate beruht auf einer Störung des Mevalonatstoffwechsels. Hierbei führen die nicht stickstoffhaltigen Bisphosphonate zu einer Senkung des ATP-Levels in der Zelle. Die stickstoffhaltigen Bisphosphonate wie z.B. die Zoledronsäure arretieren den Mevalonatstoffwechsel, indem sie die Bildung des Metaboliten Geranylgeraniol (GGOH) verhindern. Eine weiterführende Prenylierung von Signalproteinen wie Rac, Cdc42 und Rho-GTPasen ist nicht mehr möglich. Hieraus resultiert eine Hemmung der Zellviabilität und Motilität, eine Störung in der Zytoskelettarchitektur bis hin zu Apoptose und Zelltod. Neben der erwünschten Wirkung auf Osteoklasten bei gutartigen und bösartigen Erkrankungen des Knochens werden jedoch auch Osteoblasten und Zellen des Weichgewebes sowie der Neovaskularisation und Angiogenese insbesondere durch die stickstoffhaltigen Bisphosphonate inhibiert. Hieraus lässt sich die Hypothese ableiten, dass neben einer Inhibition der Knochenregeneration auch die Wundheilung empfindlich gestört ist.

Radiologische Zeichen der Kiefernekrose

Neben dem Hauptzeichen des freiliegenden, therapieresistenten Knochens kann auch die Röntgendiagnostik Hinweise geben, dass der Knochenstoffwechsel durch Medikamente oder Bestrahlung gestört ist. Pathognomonisch ist eine persistierende Alveole: Das bedeutet, dass vier bis sechs Wochen nach erfolgter Extraktion eines Zahnes die Alveole im Röntgenbild noch nicht verstrichen und voll sichtbar ist. Des Weiteren zeigt sich bei Bisphosphonatgabe eine honigwabenartige Struktur des Kiefers. An pathologischen Zeichen sind bei diesen Patienten auch Sequesterbildungen und pathologische Frakturen zu beobachten. Unterschiedliche Studien konnten zeigen, dass 3-D-Darstellungen sehr wohl eine Hilfestellung bei der geplanten OP geben können, aber das gesamte Ausmaß der Nekrose sich nicht sicher abbilden lässt.

Auslöser der Kiefernekrose

Neben der Störung des Knochenstoffwechsels bedarf es zumeist eines Triggerfaktors, um den Prozess zur Entstehung einer Kiefernekrose anzustoßen. Hier sind zumeist die Extraktionen von Zähnen ohne folgende plastische Deckung zu nennen, gefolgt von chirurgischen Eingriffen wie Implantationen. Daneben können Prothesendruckstellen sowie nicht behandelte Parodontitiden und apikale Entzündungen an Zähnen als Auslöser dienen. In wenigen Fällen ist kein kausaler Zusammenhang zu finden. Daher ergibt sich, dass der Zahnarzt durch korrektes Handeln und ein frühzeitiges Erkennen von Risikofaktoren die Inzidenz der Kiefernekrose senken kann. Hierbei kommt der zahnärztlichen Sanierung vor Bestrahlung oder Medikamentengabe eine entscheidende Rolle zu. Auch sollten Patienten unter Bisphosphonatgabe regelmäßig im Rahmen der Prophylaxe vom Zahnarzt gesehen werden.

Operative Eingriffe bei bestrahlten Patienten oder unter Bisphosphonattherapie

Oberste Kautel bei chirurgischen Eingriffen wie Zahnextraktionen ist ein schonender Umgang mit dem Hart- und Weichgewebe: Der Eingriff sollte unter einer perioperativen Antibiose erfolgen, Knochenkanten sollten geglättet werden und der Wundverschluss mehrschichtig erfolgen. Unterstützend kann eine Ernährung über Sonde und bei manifester Nekrose eine intravenöse (i.v.) antibiotische Abdeckung sinnvoll sein. Um einen mehrschichtigen Verschluss der Wunde zu ermöglichen, bedient

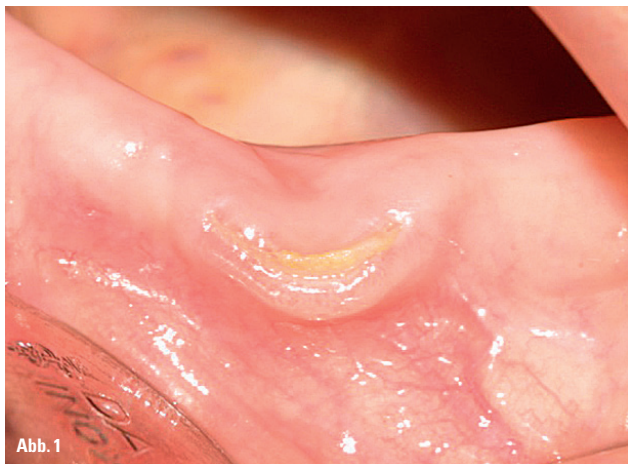

Abb. 1: Bisphosphonat-assoziierte Kiefernekrose im Stadium I: Freiliegender Knochen ohne Entzündungszeichen. – **Abb. 2:** Bisphosphonat-assoziierte Kiefernekrose im Stadium II: Freiliegender Knochen mit Entzündungszeichen (putride Infektion). – **Abb. 3:** Ausgedehnte Kiefernekrose mit freiliegendem Knochen und typischerweise nicht umgebauten Alveolen.

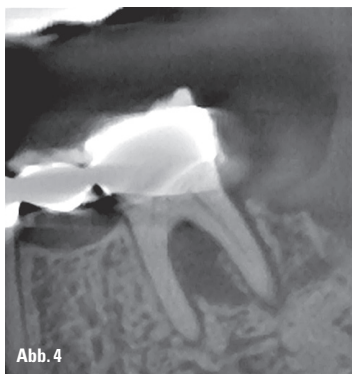

Abb. 4: Radiologisches Zeichen einer Kiefernekrose: Sequesterbildung und nicht verknöcherte Alveole.

man sich unterschiedlicher Deckungstechniken wie z.B. dem Periostkipplappen. Weitere Möglichkeiten sind eine Präparation von Mundbodenmuskulatur zur Deckung von Defekten im Unterkieferseitenzahnbereich. Zur Weichgewebedeckung im Oberkiefer lässt sich ebenfalls der Bichat-Fettpfropf verwenden. Die Defektsituation im Rahmen der Kiefernekrose kann im fortgeschrittenen Erkrankungsstadium so ausgedehnt sein, dass man zur Rekonstruktion von Kieferanteilen auf mikrovaskuläre Fernlappen zurückgreifen muss.

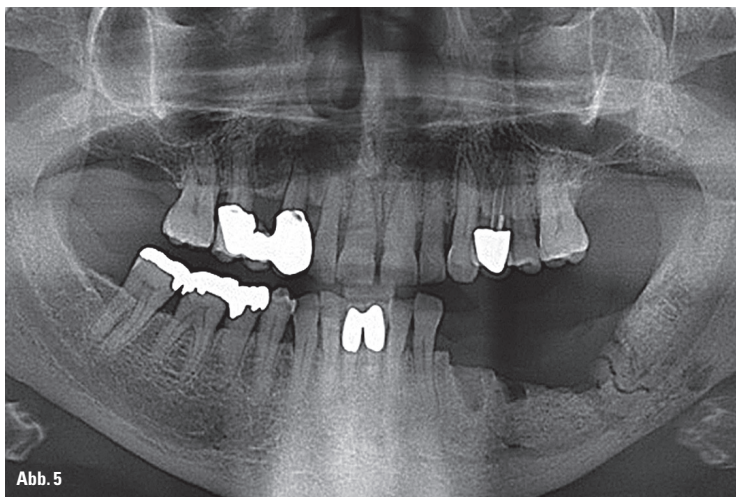

Abb. 5: Bisphosphonat-assoziierte Kiefernekrose im Stadium IV: Pathologische Fraktur im 3. Quadranten.

Moderne Therapieverfahren

In sehr frühen Erkrankungsstadien kann ein Therapieversuch unter Verbesserung der Mundhygiene und eine orale antibiotische Abdeckung unternommen werden. Oftmals bleibt jedoch nur der chirurgische Ansatz mit einer Abtragung des nekrotischen Knochens und einer spannungsfreien, möglichst mehrschichtigen Deckung. Bei ausgedehnter Nekrose ist eine Krankenhauseinweisung unumgänglich. Hier kann die Wundheilung durch eine i.v. antibiotische Therapie und Sondenkosternährung über eine nasogastrale Sonde gefördert werden. Als Antibiotikum empfiehlt sich ein Breitspektrumantibiotikum wie z.B. Amoxicillin mit Clavulansäure (Augmentan®). Clindamycin ist aufgrund der lediglich nur bakteriostatischen Wirkung und des Nebenwirkungsprofils mit z.B. gastrointestinalen Beschwerden nur Medikament der zweiten Wahl.

In den letzten Jahren konnten wichtige Beiträge zum Verständnis der Kiefernekrose gewonnen werden. So scheinen verschiedene Faktoren für die Entstehung einer Kiefernekrose verantwortlich zu sein. Neben einer Hemmung unterschiedlicher Zellsysteme des Hart- und Weichgewebes, einer reduzierten Immunabwehr, scheinen auch biophysikalische Kenngrößen wie der pH-Wert des Gewebes eine entscheidende Rolle zu spielen. Als Beispiel für kausale Therapieansätze ist der experimentelle Einsatz von Erythropoetin zur Steigerung der Angiogenese und die Substitution des Mevalonatstoffwechselmetaboliten Geranylgeraniol zu nennen.

Fazit für die Praxis

Wir konnten zeigen, dass die multifaktorielle Kiefernekrose ein Erkrankungsbild mit steigender Inzidenz und Bedeutung für den Zahnarzt in Klinik und Praxis ist. Um das Erkrankungsbild zu vermeiden, gilt es, Risikofaktoren für die Entstehung der Kiefernekrose zu minimieren. Insbesondere sollten Zahnextraktionen nur unter den Kautelen einer Schonung des Hart- und Weichgewebes, antibiotischer Abschirmung und mehrschichtigem Wundverschluss erfolgen. Die Steigerung der Mundhygiene der Patienten sowie die Aufklärung bereits vor erster Medikamentengabe ist ein weiterer wichtiger Beitrag zur Risikominimierung. Es bedarf einer weiteren intensiven Erforschung, um die Pathophysiologie der Kiefernekrose noch besser zu verstehen und kausale Therapieansätze zu entwickeln. PN

Infos zum Autor

PN Adresse

Dr. Dr. Dr. Thomas Ziebart
Oberarzt der Mund-, Kiefer- und Gesichtschirurgie
Universitätsklinikum Marburg
Baldingerstraße
35043 Marburg
Tel.: 06421 58-63209
Fax: 06421 58-68199
ziebart@med.uni-marburg.de
www.ukgm.de

ANZEIGE

Die Einflüsse der Epigenetik

Warum bekommen viele Menschen Krebs, Parodontitis und andere Erkrankungen? Die Ursache kann in epigenetischen Veränderungen liegen. Von Univ.-Ass. Dr. Hady Haririan, MSc.

Seit der Entdeckung der DNA-Struktur im Jahr 1953 war für Viele von uns klar: Unsere Merkmale sind uns in die Wiege gelegt.Das stimmt jedoch nur bedingt.
In den letzten Jahren ist diese Sichtweise, ja sogar die Darwin'sche Evolutionstheorie, erschüttert worden. Es scheint, dass wir selbst unser Genom beeinflussen können und dies vor allem durch Ernährung. Wie soll das funktionieren?

Nicht alles ist vererbt ...

Ob Gene an- oder abgeschaltet werden, hängt von zwei Mechanismen ab: von der DNA-Methylierung und der Modifizierung von Histonproteinen. Diese beiden epigenetischen Mechanismen spielen eine Rolle, ob Genabschnitte gelesen werden und in weiterer Folge Proteine synthetisiert werden. Die „Epigenetik" im Allgemeinen lässt sich als alle meiotischen und mitotischen Veränderungen der Genexpression definieren, die nicht in der DNA-Sequenz festgelegt sind.
Bisphenol A (BPA), welches als Weichmacher in Plastik zu finden war und teils immer noch ist, kann zu Untermethylierung von DNA-Abschnitten führen. Es imitiert das Hormon Östrogen und ist daher gerade für Kinder eine bedenkliche Substanz. Das Scientific Committee on Emerging and Newly Identified Health Risks (SCENIHR) hat sich kürzlich dafür ausgesprochen, dass BPA von Neugeborenenintensivstationen sowie von Stationen für Dialysepatienten verbannt werden sollte, da Gesundheitsrisiken für möglich gehalten werden.

Was kann man gegen epigenetisch wirksame Substanzen tun?

Nachdem schon beinahe alles in Plastik verpackt ist, fragt man sich, was man denn nun gegen mögliche gesundheitsschädliche Verpackungen und Beschichtungen tun kann. Wer nicht den Bio-Laden ums Eck hat oder selbst Obst und Gemüse anpflanzt, kann sich zumindest an gewissen Lebensmitteln orientieren:
Gegen die Modifizierung einzelner DNA-Abschnitte können bestimmte Lebensmittel, wie z.B. Brokkoli, Granatapfel, Bohnen, Kurkuma und insbesondere grüner Tee helfen.
Dass die Krebsrate in Japan, wo aufgrund des stressigen Lebensstils ein höheres Auftreten von Krebs vermutet werden könnte, signifikant niedriger ist als in anderen Industrienationen, ist wahrscheinlich auf den hohen Konsum des grünen Tees zurückzuführen. Dies wird auch als „Japanisches Paradox" bezeichnet. Der Inhaltsstoff Epigallocatechin-3-Gallat des grünen Tees kann die DNA-Methylierung hemmen und somit dem Entstehen von Krebszellen entgegenwirken.

Bin ich nur für mich verantwortlich ...?

Welche Gene an- oder abgeschaltet wurden, hängt nicht nur von einem selbst ab. Diese epigenetischen Änderungen können auch direkt vererbt werden. Eindrucksvoll ließ sich dies anhand vermehrten Auftretens chronischer Erkrankungen dokumentieren, die bei Nachkommen von Personen auftraten, deren Eltern oder Großeltern während der Schwangerschaft Hunger erleiden mussten. In Untersuchungen über Diabetes konnte gezeigt werden, dass bei großen Hungersnöten der letzten 100 Jahre die Mangelernährung während der Schwangerschaft zu einem erhöhten Diabetesrisiko in den Folgegenerationen führte. Ein epigenetischer Mechanismus wird dahinter vermutet.
Im Tierexperiment konnte ebenfalls gezeigt werden, dass durch epigenetische Einflüsse hervorgerufene Merkmale direkt an nächste Generationen vererbt werden können. Fliegenlarven wurden in einem Experiment an der ETH Zürich in Basel unter Prof. Renato Paro beispielsweise unüblicher Hitze ausgesetzt. Dies hatte zur Folge, dass Fliegen mit roten Augen zur Welt kamen. Deren Nachkommen hatten zum Teil auch wieder rote Augen, ohne dass nochmals ein Hitzereiz gesetzt wurde. Mit anderen Worten: die DNA-Sequenz, welche für die Augenfarbe verantwortlich ist, blieb gleich, die Augenfarbe änderte sich jedoch. Die Darwin'sche Evolutionstheorie, nach welcher es z.B. Mutationen für Änderungen des Phänotyps braucht, gilt zwar nicht als widerlegt, jedoch um einen wesentlichen Aspekt ergänzt. Die epigenetische Prägung beginnt bereits vor der Geburt, je nachdem, wie sich die werdende Mutter ernährt und welchen Toxinen sie sich aussetzt. Nach der Geburt formt sich das Erwachsenen-Epigenom, welches durch Ernährung, Krankheit, Medikamente, Toxine und durch das Altern selbst beeinflusst wird.
Dass Ernährung ein wesentlicher Faktor für die phänotypische Ausprägungen ist, wird uns im Tierreich erstaunlich vor Augen geführt. Eine Bienenkönigin wird zu einer solchen nicht etwa, weil ihre DNA anders codiert ist als die einer Arbeiterin. Ihr Erscheinungsbild ändert sich lediglich über eine veränderte Ernährung, wobei Gelée royale epigenetisch wirksam ist. Epigenetische Mechanismen führen auch bei der Agouti-Maus zu einem anderen Aussehen. Ist die Agouti-Maus mit unmethylierter DNA gelb, fettleibig sowie anfällig für Diabetes und Krebs, so erscheint die Agouti-Maus, deren DNA-Abschnitte methyliert sind, braun und dünn. Verantwortlich für das veränderte Erscheinungsbild ist lediglich die Ernährung der Maus in der Schwangerschaft. Ein Mix aus Vitamin B12, Folsäure und Cholin reicht für derart tiefgreifende Änderungen aus.

Was hat das nun mit Parodontitis zu tun ...?

Wenn man durch Aufnahme von Plastikbestandteilen Krebs begünstigen kann, wie sieht es dann bei anderen Erkrankungen aus, deren Ätiologie noch nicht vollständig geklärt ist? Die Forschung arbeitet schon seit einiger Zeit an epigenetischen Aspekten der Parodontitis, um auch dort abnorme Muster der DNA-Methylierung aufzuspüren. Warum reagieren wir unterschiedlich auf entzündliche Reize? Dies wurde bislang teilweise auf genetische Polymorphismen zurückgeführt. Nun scheint es aber, dass Mechanismen wirken können, die nicht genetischen, sondern epigenetischen Ursprungs sind.
Bei Parodontitis wurde im Konkreten festgestellt, dass manche DNA-Abschnitte eine veränderte Methylierung aufweisen und dadurch die Produktion von proinflammatorisch wirksamen TNF-α gesteigert wird. Es mutet jedoch so an, dass nicht nur die veränderte DNA-Methylierung, sondern auch eine Modifikation der Histone bei Parodontitis eine Rolle spielen. Diese durch Bakterien induzierte epigenetische Modifikation wird für die Heraufregulierung des Entzündungsmediators NF-κB verantwortlich gemacht.

Fazit

Das holistische Konzept rückt für die Parodontitisprävention und -therapie nun wieder vermehrt in den Vordergrund. Kann man durch Ernährung nachweislich epigenetische Veränderungen steuern, die auch das Parodontium positiv beeinflussen? Die Forschung darüber hat gerade erst begonnen. PN

> Gegen die Modifizierung einzelner DNA-Abschnitte können bestimmte Lebensmittel, wie z.B. Brokkoli, Granatapfel, Bohnen, Curcuma und insbesondere grüner Tee helfen.

Infos zum Autor

Literatur

PN Adresse

Univ.-Ass. Dr. Hady Haririan, MSc
Universitätszahnklinik Wien
Medizinische Universität Wien
Sensengasse 2a
1090 Wien, Österreich
Tel.: +41 1 90070-9720
hady.haririan@meduniwien.ac.at