

In der Zahnmedizin bestehen seit Jahrhunderten verschiedene Ansichten, Lehren und Techniken zu den jeweils aktuellen und alltäglichen Herausforderungen des Fachgebietes. So ging es schon in der Engstandbehandlung der Kieferorthopädie seit Anfang des 19. Jahrhunderts um die Entscheidung zwischen Extraktions- und Expansionstherapie.¹ Auch in der Prothetik mit ihren verschiedenen Okklusionsprinzipien haben Schulen wie die gnathologische Schule von McCollum oder die Pankey-Mann-Schuyler-Philosophie von 1950 ihre jeweiligen Prinzipien verfolgt und dabei versucht, diese zu etablieren.²

Dr. Markus Lietzau
[Infos zum Autor]



Literatur



Endodontie vs. Implantologie

Dr. Markus Lietzau, M.Sc., Margarita Lietzau, Fatima Azofra

In heutiger Zeit hat sich durch die Einführung von Implantaten in die Zahnmedizin und die in Studien vielfach bewiesene Erfolgsquote dieser Behandlung eine neue Diskussion ergeben, die zwei zahnmedizinische Bereiche einander gegenüberstellt und gegeneinander abwägt: auf der einen Seite steht die Zahnerhaltung (Endodontie), auf der anderen die chirurgische Tendenz zu einer Extraktion des Zahnes mit zukünftiger Implantation. Daraus ergeben sich die folgenden, wichtigen Fragestellungen: Wann ist ein Zahn erhaltungswürdig? Welche Einschränkungen der Endodontie bestehen? Oder anders formuliert: Wo setzt man die Behandlungsgrenze? Welche Voraussetzungen und Fertigkeiten sollte ein Behandler besitzen, um diese Fragestellungen gewissenhaft beantworten zu können? Im Folgenden sollen Hilfestellungen gegeben werden, um den aufgeworfenen Fragen begegnen und die damit verbundenen alltäglichen Problemstellungen in der Praxis lösen zu können.

Nonchirurgische Endodontie

Definitionsgemäß gilt die Endodontologie als der wissenschaftliche Teilbereich der Zahnerhaltungskunde, der sich mit der Anatomie, Histologie und

(Patho-)Physiologie der Pulpa und deren umliegendem Gewebe befasst.³ Die endodontische Behandlung wird u. a. durchgeführt, wenn es sich um eine irreversible Pulpitis oder eine Nekrose der Pulpa handelt.⁴ In Anlehnung an die amerikanische Nomenklatur kann die Endodontie in „nonchirurgische Endodontie“ und „chirurgische Endodontie“ unterteilt werden. Ein Behandlungskonzept der konservativen Endodontie lässt sich wie folgt darstellen:

1. Kofferdam (vorher ggf. Aufbaufüllung)
2. Trepanation
3. Längenmessung
4. Aufbereitung
5. Kontrolle der Längenmessung
6. Wurzelfüllung

Die nonchirurgische Endodontie (nonchirurgische Wurzelkanalbehandlung-/ orthograde Wurzelkanalbehandlung) beschreibt die klassische Endodontie, bei der die Pulpa von okklusal eröffnet wird.

1. Kofferdam

Der erste Schritt nach dem Anfangsröntgenbild – es ist durchaus diskutierbar, ob es hierbei bei dem klassischen Einzelbild bleiben sollte oder in selektiven Fällen ein DVT heranzuziehen wäre⁵ – ist die Isolierung des Zahnes mit Kofferdam, um die bakterielle Kontamination

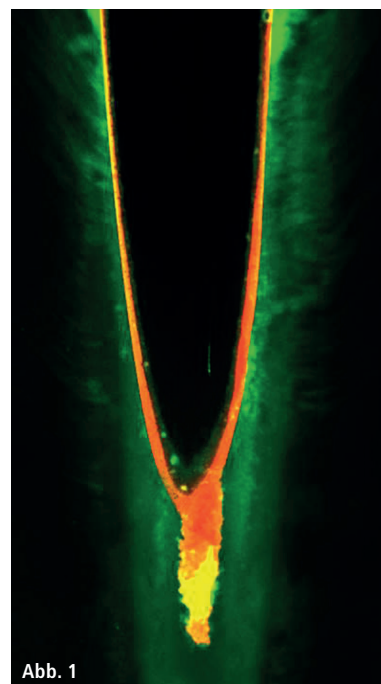


Abb. 1

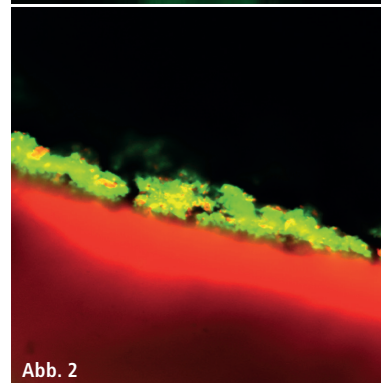


Abb. 2

Abb. 1: Monoblock. – Abb. 2: Apikaler Stopp dicht gegenüber Composite.

aus der Mundhöhle bzw. den Speichelkontakt zu vermeiden. Selbst bei guter sekundärer Trockenlegung ist eine bakterielle Besiedelung wahrscheinlich.⁶ Falls die Kombination Kofferdam/Kofferdamklammer nicht ausreichend abdichtet, ist das Heranziehen von „flüssigem Kofferdam“, beispielsweise Oraseal, zu empfehlen. Weiterhin kann die Oberfläche des Kofferdams mit einer Chlorhexidin- oder Betaisodona-Lösung desinfiziert werden.

Dass Bakterien für Pulpitiden verantwortlich sind, ist spätestens seit den 60er-Jahren des letzten Jahrhunderts bekannt. Hier wurde im Tierversuch zweier Gruppen von Ratten eine Inflammation der Pulpen nach acht Tagen bei Eröffnung der Zähne ohne Verschluss festgestellt (Kakehashi et al. 1965).

2. Trepanation

In der Regel nutzt man für die Trepanation, d.h. für die Eröffnung der Pulpa mit folgender Kanaldarstellung, Schnellläufer mit einem diamantierten Bohrer im Schmelz und Rosenbohrer im Dentin und in der Pulpenkammer. Erst wenn die Karies bzw. die alte Restauration entfernt worden ist und ggf. eine Aufbaufüllung mit Composite gemacht wurde, sollte man die Kanäle weiter in die Tiefe verfolgen, um eine Bakterienverschleppung zu vermeiden. Eine Ergänzung zu Rosenbohrer und dessen Eröffnung kann im Dentinbereich ein ultraschallbetriebenes, diamantiertes Instrument sein. Hiermit sind insbesondere ein Entfernen von Dentinbrücken und die Kanaldarstellung intrakanalär gut zu bewerkstelligen.⁷

Ein Hauptgrund für Misserfolge in der Endodontie liegt bei einer fehlerhaften Trepanation.⁸ Die korrekte Öffnung des Zahnes wird durch eine Trepanation in Ausrichtung nach der Schmelz-Zement-Grenze erleichtert. Der Zugang selbst sollte, mit sich den Kurvaturen des Kanals anpassenden Nickel-Titan-Feilen, spannungsfrei erfolgen, um eine potenzielle Instrumentenfraktur zu vermeiden. Als allgemeine Richtlinien werden in der Literatur von Trope M. und Debelian G.⁴ drei Aspekte vorgegeben, die man bei der Trepanation beachten sollte:

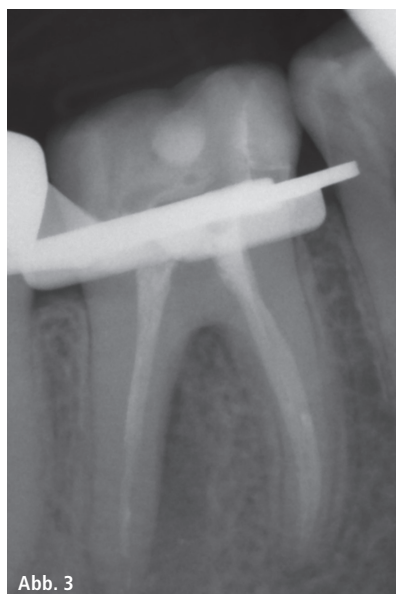

Abb. 3

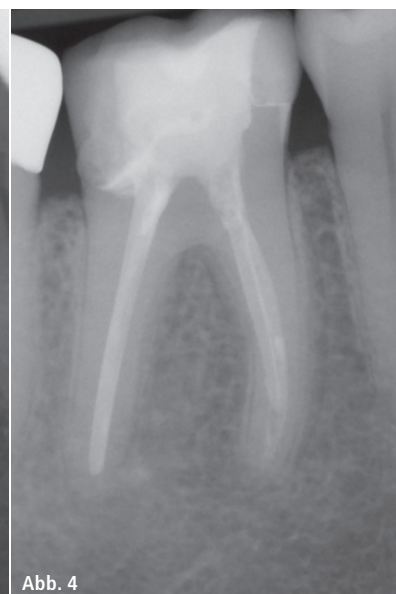


Abb. 4

Abb. 3: Ausgangssituation – **Abb. 4:** Zustand zwölf Monate nach Revision.

- Die Pulpenkammer ist immer im zentralen Bereich des Zahnes, in Ausrichtung nach Höhe der Schmelz-Zement-Grenze.
- Die Kanaleingänge befinden sich im Übergang zwischen dem dunkleren Pulpenboden und den helleren Kammerwänden.
- Ist ein Kanal dezentral angeordnet, so findet man zumeist in spiegelbildlicher Anordnung den weiteren.

Werden diese Schritte beachtet, ist ein Übersehen von Kanälen unwahrscheinlicher, welches vor allem im Molarenbereich, insbesondere im Oberkiefer-Sechser, häufiger vorkommt.⁹ Optimalerweise wird die Trepanation und die Kanalsuche unter der Zuhilfenahme eines dentalen Mikroskops durchgeführt. Die Erfolgsrate bei Wurzelkanalbehandlungen ist wesentlich höher, wenn ein Mikroskop Anwendung findet.¹⁰ Hierdurch wird eine stärkere Vergrößerung und ein übersichtlicheres Arbeitsfeld geschaffen. Ferner wird durch Zuhilfenahme des Mikroskops eine positive ergonomische Körperhaltung des Behandlers ermöglicht.¹¹

3.15. Längenmessung

Der nächste Schritt bei der Wurzelkanalbehandlung ist die Längenmessung (Endometrie). Die Feilen sollten hierbei nicht überinstrumentiert werden, um Kontakt mit dem Zahnhalteappa-

rat, nicht nur durch die mechanischen Feilen selbst, sondern auch durch die dazugehörigen chemischen Spüllösungen zu vermeiden, da dies für die Patienten zu unangenehmen postoperativen Beschwerden führen kann.¹²⁻¹⁴ Bestmöglich sollte die Endometrie vor und nach Wurzelkanalaufbereitung durchgeführt werden, da sich zumeist Diskrepanzen durch die Wurzelkanalaufbereitung der Arbeitslängen ergeben können.⁴

4. Aufbereitung

Nach der Trepanation, Kanaldarstellung und der Endometrie folgt der nicht minder wichtige Schritt der Wurzelkanalaufbereitung.

Grundsätzlich stellt sich die Frage nach der Aufbereitung in manueller oder motorisierter (maschineller) Variante. Vergleicht man die verschiedenen Techniken, ergibt sich als Mittel der Wahl eine Kombinationstechnik, die aus initial manueller (Glide Path) und folgend maschineller Aufbereitung besteht.¹⁵ Diese soll schonend und möglichst drucklos durchgeführt werden, um die iatrogene Schädigung des Zahnes zu vermeiden. Studien beweisen, dass bei zu viel Druck Mikrorisse in der bleibenden Struktur des Zahnes entstehen können. In anderen Worten, es kann zu einer erhöhten Bruchgefahr kommen.¹⁶ Weiterhin kann durch zu stark ausgeübten Druck auf

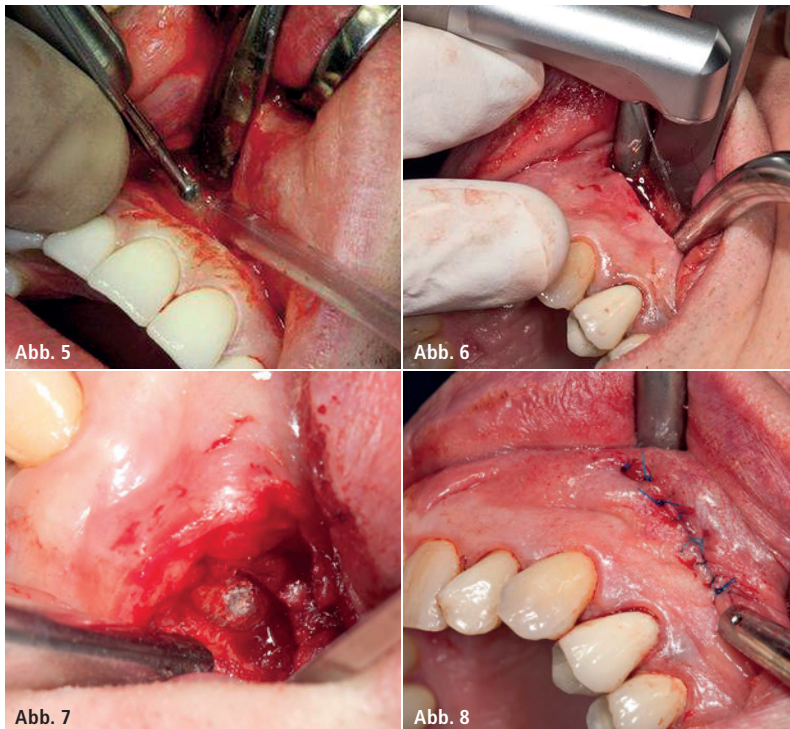


Abb. 5: Herkömmliche Resektion. – **Abb. 6:** Lasergestützte Resektion. – **Abb. 7:** Retrograde Wurzelfüllung mit MTA. – **Abb. 8:** Fortlaufende Naht.

die manuellen Feilen eine Stufenbildung innerhalb der Kanalwand die Folge sein. Diese im Nachhinein zu korrigieren bedeutet sowohl erhöhten zeitlichen als auch technischen Aufwand.¹⁷ Ein Hauptziel der Wurzelkanalbehandlung ist es, einen bakterienfreien(-armen) Kanal zu schaffen. Durch die Kombination aus mechanischer Wurzelkanalaufbereitung und intensiver Wurzelkanalspülung ist dies weitestgehend erreichbar.^{4,15,18}

Nun stellt sich u. a. die Frage: Bis zu welcher Größe sollte man aufbereiten?

Wu et al. haben festgestellt, dass die physiologischen (anatomischen) Apizes durchaus größer sind als einige Lehren und deren Mindestaufbereitungsgrößen fordern. So ist beispielsweise die durchschnittliche ISO-Größe des mesiobukkalen Kanals eines oberen Molaren bei ISO 30; somit hat man bei einer Aufbereitungsgröße von ISO 35 in diesem Falle eine nur unzureichende Reinigung erzielt.^{19,20}

In der Aufbereitung ist die Spülung ein wichtiger Punkt. Sie sorgt für die chemische Dekontaminierung des Kanals.

Beispielhaft soll hier ein Spülprotokoll aufgeführt sein:

- Natriumhypochlorit 2 % zur Entfernung organischen Materials,
- Chlorhexidin 2 % als Bakterizid (insbesondere *Enterococcus faecalis*),^{21,22}
- Ethylendiamintetraessigsäure (EDTA) 17–20 %, um den Smearlayer zu beseitigen und damit eine bessere Voraussetzung für die folgende Wurzelfüllung zu schaffen,
- NaCl als Zwischenspülung, um Ausfällungen zu vermeiden.

Je enger diese vier Spülungen in Kontakt mit den Kanalwänden kommen, desto besser ist die chemische Desinfektion.¹⁷

6. Wurzelfüllung

Der finale Schritt bei der endodontischen Behandlung ist die Wurzelfüllung, die nur bei trockenem Kanal und symptomfreiem Zahn durchgeführt werden sollte. Jede der verschiedenen Wurzelfülltechniken sollte einem unabdingbaren gleichen Ziel unterstellt werden: die absolute Abdichtung des Kanalsystems.^{23,24}

Grundsätzlich kann der Endodontologe zwischen zwei Materialien für die Wurzelfüllung wählen: Guttapercha oder Resilon. Beide Materialien sind in verschiedenen Applikationsformen erhältlich. Dass generell ein adhäsiver Verschluss des Wurzelkanals gefordert wird, zeigt die Untersuchung von Santos et al. aus dem Jahr 2010.²⁵ Allerdings ist der sog. „Monoblock“

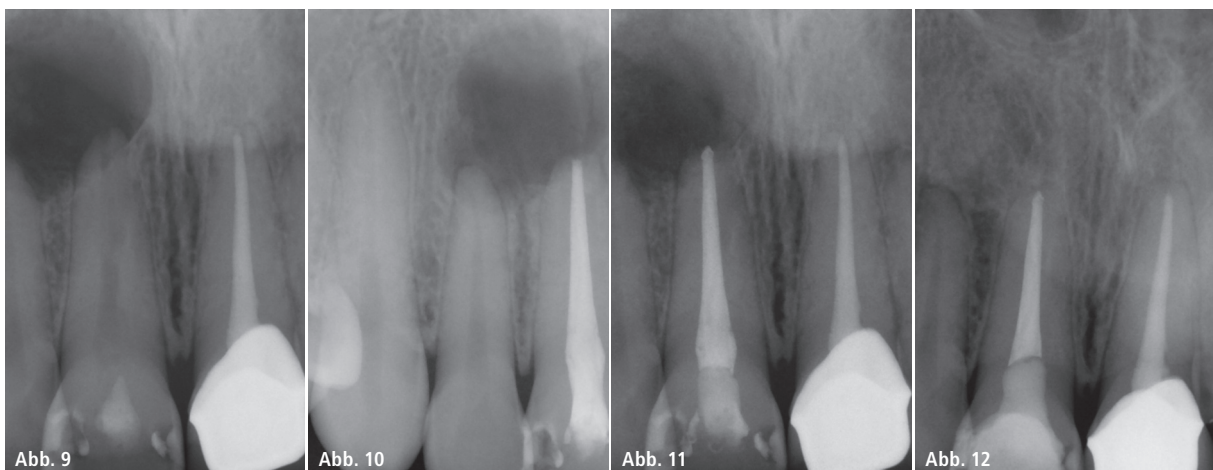


Abb. 9: Zahn 11 Anfangssituation. – **Abb. 10:** Zahn 11 Zustand nach WF. – **Abb. 11:** Zahn 11 Zustand nach WSR und WF. – **Abb. 12:** Zahn 11 Zustand nach zwölf Monaten.

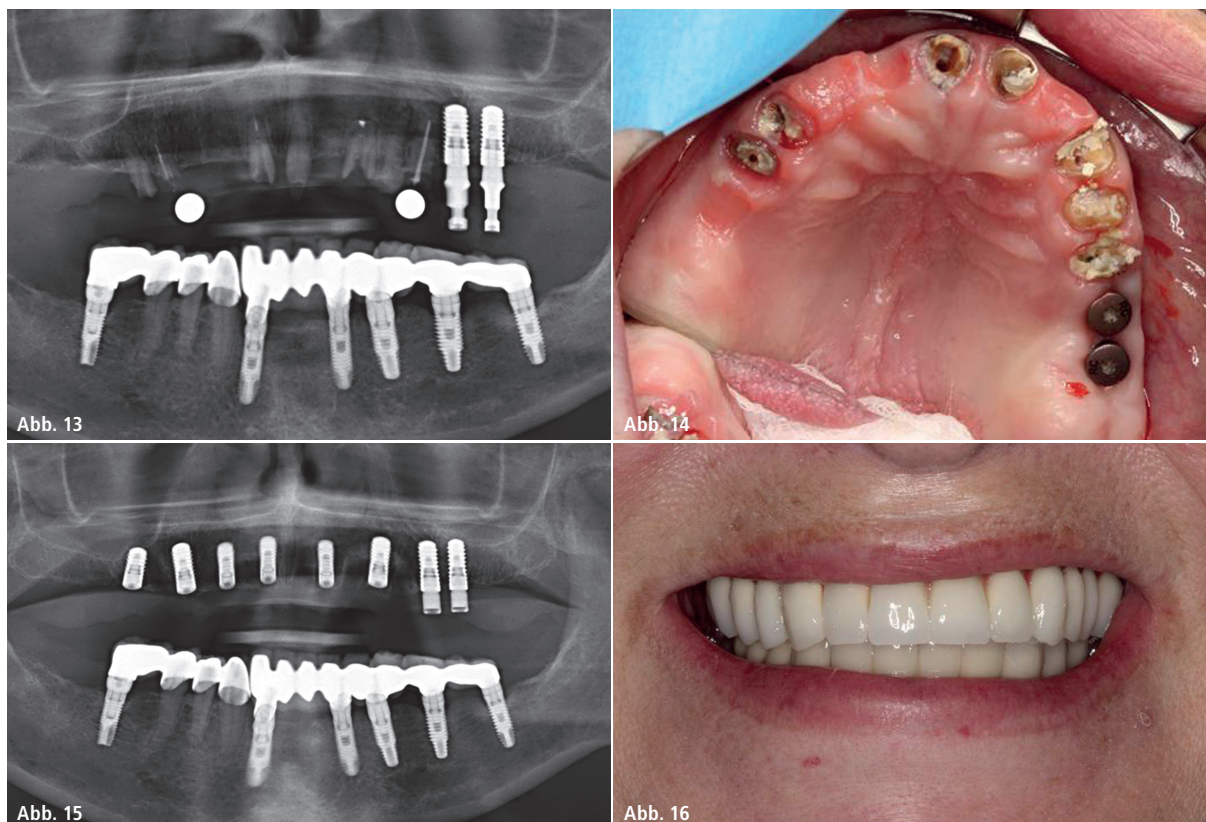


Abb. 13: Zustand OK vor zweiter Implantation. – **Abb. 14:** Restzahnbestand. – **Abb. 15:** Zustand nach Implantation. – **Abb. 16:** Fertigstellung.

auch bei Resilon-Techniken bis dato noch nicht erreicht worden.^{26,27} Wie wäre dies aber möglich? Ein Ansatz ist es, den kompletten Kanal mit einer Glasfaser-Composite-Füllung mit vorangegangenen apikalen Stopp aus bioresorbierbarem Material zu verschließen, um ein Überstopfen von Bonding/Composite zu verhindern (Abb. 1). In Voruntersuchungen konnte eine komplette Dichtigkeit des apikalen Stopps gegenüber Composite erreicht werden (Abb. 2). Beachtet der Praktiker alle aufgeführten Problemstellungen, so ist ein Behandlungserfolg wahrscheinlich. Bei Misserfolgen der „nonchirurgischen“ Endodontie bietet die „chirurgische Endodontie“ (Wurzelspitzenresektion), gesetzt des Falles der zu behandelnde Zahn ist noch erhaltungswürdig, eine weitere Behandlungsmöglichkeit.²⁸

Chirurgische Endodontie

Bei der Wurzelspitzenresektion (WSR), die nach der amerikanischen Nomenklatur auch als „chirurgische Endodontie“ bezeichnet wird, wird eine Eröff-

nung des Weichgewebes entweder in Höhe der Wurzelspitze oder auch im marginalen Anteil, je nach Technik, durchgeführt.²⁹ Über den Erfolg einer WSR entscheidet wesentlich die Planung des Eingriffs.

Fallbeispiel 1

Eine fehlerhafte Planung und entsprechende Entscheidung gegen eine chirurgische Versorgung und für eine nonchirurgische Therapie, in diesem Falle eine Revision, soll, als Beispiel dienend, in den Abbildungen 3 und 4 dargestellt sein. Eine Resektion bis in die Furkation wäre hierbei notwendig, aus Sicht des Behandlers und Autors jedoch nicht Erfolg bringend gewesen. Deshalb wurde eine Revision durchgeführt und anschließend mit Resilon gefüllt (Resilon Realseal bonded Obturator, Sybron Endo, Californien, USA). Dies führte zu einer kompletten Ausheilung des entzündeten Gewebes.

Die bisher noch vorwiegend verwendete Technik, um entzündetes periapikales Gewebe und den entsprechenden Anteil der Wurzelspitze zu entfernen,

gebraucht eine Kugel- und/oder Lindemannfräse.³⁰ Hierbei wird durch entsprechendes Rotieren der angesprochenen Instrumente ein Abtragen des Gewebes erreicht. Wird eine Vergrößerung (Lupe oder Mikroskop) benutzt, steigen die Chancen, schwer einzusehendes Gebiet besser und nachhaltiger zu säubern.^{11,12,16} Nicht nur die Vergrößerung mit dem dentalen Mikroskop ist hierbei Erfolg bringend, sondern auch der mögliche Einsatz eines Lasers zum Abtragen des entzündeten Gewebes. Diese Behandlungsmethode scheint zukunftssträftig.³¹ Anstelle der Frästechnik zum Abtrag des entzündeten Gewebes wird ein Laser eingesetzt, im vorliegenden Fallbeispiel ein Er:YAG-Laser (Key Laser 3+, KaVo, Biberach an der Riß). Die Eröffnung und die Darstellung des Gewebes erfolgt in gleicher Technik, sowohl bei der Fräs- (Abb. 5) als auch bei der Lasertechnik (Abb. 6). Lediglich der Abtrag der Wurzelspitze und des infiltrierten Knochengewebes mit anschließender Dekontamination erfolgt durch den Laser. Die retrograde Wurzelfüllung, im Fallbeispiel mit Medcem (Medizinischer Portlandzement,

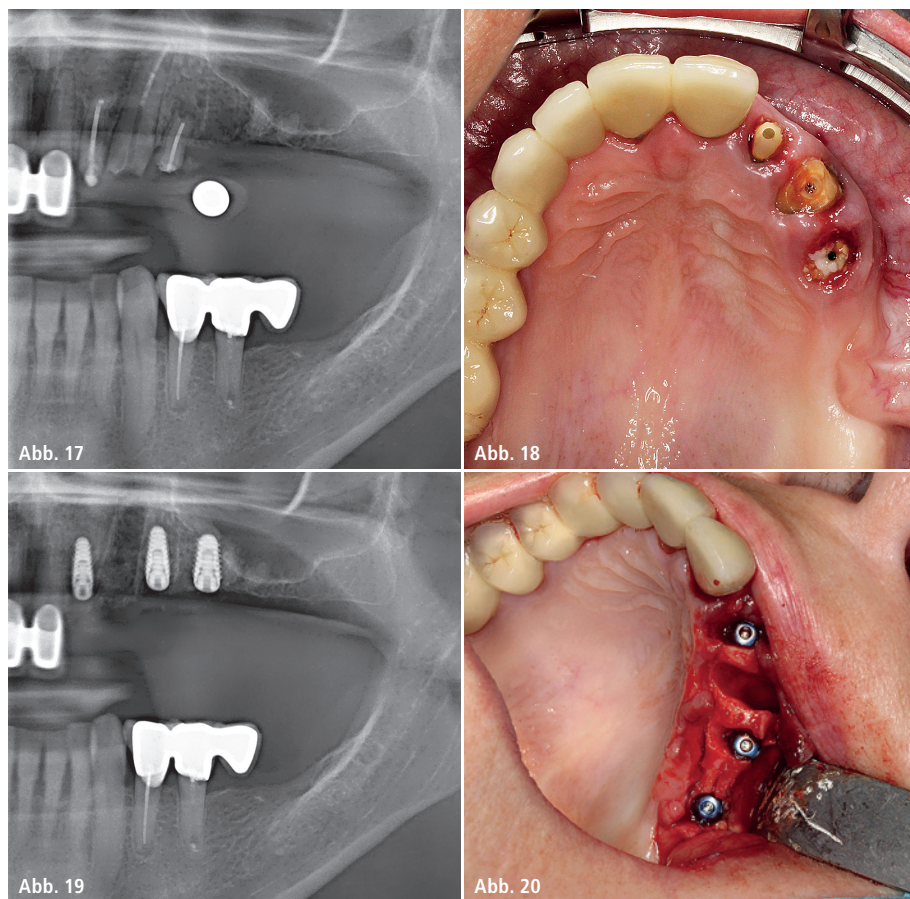


Abb. 17: Röntgenmessaufnahme. – **Abb. 18:** Insuffiziente Wurzelreste. – **Abb. 19:** Kontrollbild post OP. – **Abb. 20:** Implantatinsertion vor lateralem Aufbau.

Weinfeld, Schweiz), und Wundverschluss (Silonn Monofil 5.0, Chirmax GmbH) stellt sich in beiden Techniken als gleich durchzuführen dar (Abb. 7 und 8). Die Wundheilung postoperativ ist unter Anwendung eines Lasers besser und schneller.³²

Fallbeispiel 2

Im folgenden Fallbeispiel ist Zahn 11 nach klinischer und röntgenologischer Untersuchung nicht nur orthograd, sondern auch chirurgisch-retrograd zu behandeln gewesen. Die Osteolyse im apikalen Bereich des Zahnes war zu groß, um eine rein konservative Behandlung durchführen zu können, eine chirurgische Ausräumung des entzündeten Gewebes war unabdingbar. Zahn 12, obwohl rein röntgenologisch durchaus als zu behandeln zu diagnostizieren gewesen wäre, stellte sich in der Vitalitätsprobe als positiv dar und blieb daraufhin nicht weiter therapiert (Abb. 9–11). Nach zwölf Monaten erkennt man eine Ausheilung des ehemals osteolytischen

Gebietes und es lässt sich sogar eine Neubildung des parodontalen Spaltes erkennen (Abb. 12).

Implantologie

Ist aus Sicht des Behandlers der Zahnerhalt prognostisch ungünstig und lässt sich nicht verantworten, so bleibt zumeist für den festsitzenden Zahnersatz bei beispielsweise (Reihen-) Extraktionen nur die implantologische Versorgung. Da die Implantologie unter den Patienten immer mehr Akzeptanz findet³³ und im folgenden Fallbeispiel eine feste Versorgung von der Patientin erwünscht war, wurde dies wie folgt umgesetzt.

Fallbeispiel 1

Ursprünglich ist im vorliegenden Fallbeispiel kurzfristig eine Versorgung der Regio 26/27 geplant gewesen, wobei schon zum Zeitpunkt dieser Planung eine implantologische Therapie des kompletten Oberkiefers angeraten und

dahingehend aufgeklärt wurde. Grund hierfür war der sowohl klinisch als auch röntgenologisch insuffiziente Zustand der zirkulären Brücke, die bereits ca. zwölf Jahre alt war (Abb. 13 und 14). Der Restzahnbestand war nach Lockerung der Brücke durch Polyether-Abformung (Impregum, 3M ESPE, Seefeld) klinisch gut zu begutachten. Hier bestätigte sich die Insuffizienz sowohl der prothetischen Versorgung als auch die der Restzähne (Wurzeln). Bei verhältnismäßig großen kariösen Defekten und parodontalem Knochenabbau kombiniert mit alten Wurzelfüllungen stößt man aus Sicht des Autors an die Grenzen der Zahnerhaltung und kann bei noch so gewissenhafter endodontischer Behandlung keine mittel- bzw. langfristige Prognose des Restzahnbestandes mit guter Pfeilerwertigkeit gewährleisten. Folglich wurde hier nicht auf Zahnerhalt beraten und therapiert, sondern auf eine festsitzende implantologische Versorgung (Roxidol, Bone Level, Straumann GmbH, Freiburg im Breisgau) (Abb. 15 und 16).

Fallbeispiel 2

Ein weiteres Fallbeispiel soll verdeutlichen, dass dem Zahnerhalt mit ortho- und retrograder Wurzelkanalbehandlung Grenzen gesetzt sind. Abbildungen 17 und 18 zeigen drei nicht erhaltungswürdige Wurzelreste in Regio 22–24 nach Wurzelkanalbehandlung (konservativ und chirurgisch) und Abnahme der verblockten Kronenversorgung. Auch hier wurde eine Sofortimplantation durchgeführt (Abb. 19 und 20). Im Sinne der besseren Primärstabilität wurde das Implantatsystem „MegaGen“ (AnyRidge MegaGen Implant Co., Ltd., South Korea) verwandt. Diesem wird eine besonders gute Primärstabilität bei Sofortimplantation durch das Implantatdesign attestiert.³⁴

Kontakt

Dr. Markus Lietzau, M.Sc.

Dentalsplace
Kurfürstendamm 22
10719 Berlin
Tel.: 030 88771515
markus.lietzau@dentalsplace.de
www.dentalsplace.de



Ich bin Endo. Ich bin Einfachheit, Sicherheit und Qualität.
Ich bin ein komplettes Sortiment. Ich bin persönlicher Service.
Ich bin Komet. www.ich-bin-endo.de