PERIO TRIBUNE

— The World's Periodontic Newspaper · German Edition —

No. 12/2016 · 13. Jahrgang · Leipzig, 5. Dezember 2016

Mundgesundheit fördern

Über die Erfolge seiner Präsidentschaft der EFP hinaus wird sich Prof. Dr. Dr. Søren Jepsen, hier im Interview, weiterhin aktiv für parodontologische Prävention stark machen. ▸ *Seite 20*

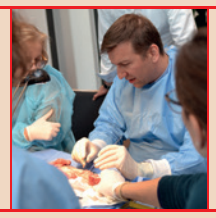

Parodontologie-Update

„PARO UPDATE" – die Kursreihe vermittelt praxisrelevante Behandlungskonzepte an Einsteiger und Fortgeschrittene. Kursleiter Prof. Dr. Auschill im Gespräch mit der Redaktion. ▸ *Seite 22*

Clevere Prophylaxe

Der Onlineshop minilu.de bietet vielfältiges Prophylaxematerial zu kleinen Preisen. So finden sich im Sortiment auch die multifunktionellen Clinpro-Produkte von 3M ESPE. ▸ *Seite 23*

Update Kiefernekrose – Diagnose, Pathophysiologie und Therapie

Das Erkrankungsbild Kiefernekrose begegnet dem Zahnarzt in Klinik und Praxis zunehmend, erschwert die Behandlung der kompromittierten Patienten und erfordert besondere Verhaltensmaßnahmen. Von Dr. Dr. Dr. Thomas Ziebart, Dr. Dr. Paul Heymann, Dr. Anne Attrodt und Prof. Dr. Dr. Andreas Neff.

Auslösende Faktoren der Kiefernekrose sind zum einen die vorausgegangene Bestrahlung im Kopf-Hals-Bereich, z. B. nach Mundbodenkarzinom oder Larynxtumoren, zum anderen die Medikation mit antiresorptiven Substanzen des Knochenstoffwechsels und Angiogenese-Inhibitoren. Zu den Medikamentenklassen, die den Knochenstoffwechsel supprimieren, zählen die Bisphosphonate und die im zunehmenden Maße eingesetzte Klasse der RANK-Ligand-Inhibitoren. Ziel dieses Artikels ist die Zusammenstellung der unterschiedlichen Erkrankungen, die zu einer Kiefernekrose führen, die Darstellung der Therapie sowie ein Ausblick über aktuelle und zukünftige kausale Therapieansätze.

Geschichtlicher Aspekt

Nekrosen des Kieferknochens sind nicht nur eine Erkrankung des 20. und 21. Jahrhunderts. Bereits im Zeitalter der Industrialisierung wurde bei Arbeitern in der Streichholzindustrie in England beobachtet, dass sie zum Teil ausgedehnte Nekrosen im Kieferbereich entwickelten. Schuld war vermutlich die Verarbeitung von weißem Phosphor unter unzureichenden Arbeitsschutzmaßnahmen. Sie führte zu einer Aufnahme von Phosphorverbindungen in den Knochen, vergleichbar mit den heutigen Bisphosphonaten, und führte zum Teil zu entstellenden Entzündungen und Nekrosen im Kopf-Hals-Bereich. Durch Verbesserung der Arbeitsbedingungen, wie z. B. den Einsatz von Luftfiltern und den Verzicht der

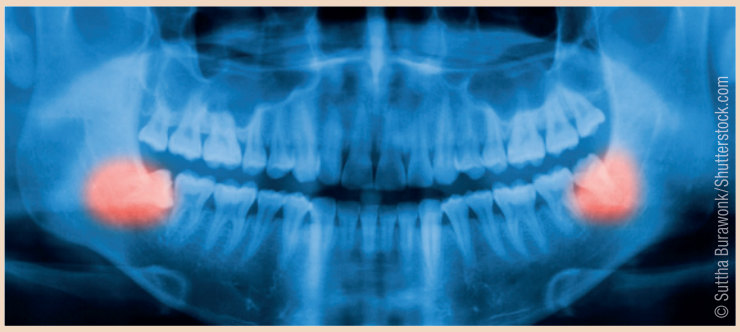

© Suttha Burawonk/Shutterstock.com

Verarbeitung von weißem Phosphor für die Zündholzindustrie, galt die Erkrankung des „Phossy jaw" zunächst als ausgestorben. Durch die Möglichkeit der palliativen und kurativen Bestrahlung von Kopf-Hals-Patienten ab dem letzten Jahrhundert kam es jedoch wieder zu einer deutlichen Steigerung von Patienten mit Kiefernekrosen. Zur Abgrenzung der Ätiologie wurde die Bezeichnung der Osteoradionekrose eingeführt. Marx et al. beschrieben in den 90er-Jahren des letzten Jahrhunderts Kiefernekrosen in dem Patientenkollektiv nach Bisphosphonateinnahme. Aufgrund der zahlreichen Einnahmen beobachten wir eine steigende Anzahl von Patienten in unserer Klinik. Eine neue Welle an Patienten mit Kiefernekrosen wurde nach der Einführung der RANK-Ligand-Inhibitoren beobachtet.

Definition der Kiefernekrose

Das typische Erscheinungsbild der Kiefernekrose ist der freiliegende Knochen, der auch über einen längeren Zeitraum (acht Wochen) keine Tendenz der Abheilung zeigt.

Fortsetzung auf Seite 18 ➔

Parodontitis in aller Munde

Statement von Priv.-Doz. Dr. Bettina Dannewitz*

Die strukturierte Nachsorge nach Abschluss der aktiven Behandlungsphase ist Eckpfeiler der Sekundärprävention von Parodontitis. Diese Nachsorge, Recall oder unterstützende Parodontitistherapie (UPT) ist viel mehr als PZR und umfasst die regelmäßige Kontrolle der parodontalen Situation, die frühzeitige Behandlung von Rezidiven und die kontinuierliche Instruktion und Motivation unserer Patienten. UPT ist damit auch Therapie und nicht alleine Prävention und die Voraussetzung für eine erfolgreiche Parodontitistherapie. Aber warum wird sie dann nicht von der GKV bezahlt?

Soll eine Therapie, die bisher keine vertragszahnärztliche Leistung war, zukünftig in den Leistungskatalog der GKV aufgenommen werden, muss ein Prüfverfahren beim Gemeinsamen Bundesausschuss (G-BA) initiiert werden. 2013 wurde durch die Patientenvertretung im G-BA ein Antrag auf Bewertung der systematischen Parodontalbehandlung, darunter auch der strukturierten Nachsorge, gestellt. Behandlungsmethoden können aber nur zulasten der GKV erbracht werden, wenn der G-BA eine positive Empfehlung hinsichtlich ihres Nutzens, ihrer medizinischen Notwendigkeit und Wirtschaftlichkeit abgegeben hat. Seit 2015 untersucht daher das Institut für Qualität und Wirtschaftlichkeit im Gesundheitswesen (IQWiG) den medizinischen Nutzen der parodontalen Nachsorge. Eine strukturierte Nachsorge hilft, das Wiederauftreten von Parodontitis zu verhindern und damit Zähne zu erhalten. Zahnverlust ist ein Endpunkt, den man nur über einen langen Untersuchungszeitraum nachverfolgen kann. Solche Kohortenstudien werden aber im Ranking der wissenschaftlichen Evidenz auf Stufe 2 eingeordnet. Trotz kontroverser Diskussionen und Einsprüchen der Fachvertreter im Vorfeld werden vom IQWiG für die Beurteilung des Nutzens der UPT aber nur Studien der Evidenzstufe 1 berücksichtigt. Da es diese aber für den Endpunkt Zahnverlust nicht gibt, basiert die Beurteilung auf Studien, die den Endpunkt Attachmentverlust als Surrogatparameter für Zahnverlust heranziehen. In Kürze wird nun der Vorbericht des IQWiG erwartet. Zwei Szenarien sind möglich: Der Nutzen der UPT wird bestätigt, und der G-BA setzt sich damit auseinander, in welcher Form die Nachsorge in den BEMA aufgenommen wird. UPT in der GKV – für viele präventionsorientierte Praxen eine Schreckensvorstellung. Die Nachsorge als zusätzliche Elemente der parodontalen Behandlungsstrecke in der GKV kann nicht kostenneutral aufgenommen werden, sondern wird mit der Diskussion um die Bereitstellung zusätzlicher Mittel für das PAR-Budget verbunden sein müssen.

Oder der Nutzen der Nachsorge lässt sich auf dem vom IQWiG geforderten Evidenzniveau nicht belegen. Bleibt dann alles wie bisher? Wohl kaum, denn Patienten und Medien werden nachfragen, ob wir uns all die Jahre über den Nutzen der UPT getäuscht haben. Auch die Reaktion von PKVen und Beihilfestellen dürfte interessant, wenn auch vorhersehbar sein.

Infos zur Autorin

* Präsidentin-elect der DGParo

ANZEIGE

Spezialisten-Newsletter

Fachwissen auf den Punkt gebracht

Anmeldeformular Newsletter
www.zwp-online.info/newsletter

www.zwp-online.info

FINDEN STATT SUCHEN

ZWP ONLINE

PERIO TRIBUNE German Edition Nr. 12/2016 · 5. Dezember 2016

← Fortsetzung von Seite 17

Bei der Osteoradionekrose hat per Definition eine Bestrahlung im Kopf-Hals-Bereich stattgefunden. Hierbei steigt ab einer Bestrahlungsintensität von über 50 Gy das Erkrankungsrisiko signifikant an. In Abgrenzung zu der Osteoradionekrose hat bei der Bisphosphonat-assoziierten Kiefernekrose, keine Bestrahlung in der Anamnese stattgefunden, jedoch ist die Medikamentenhistorie positiv auf die Einnahme des Medikamentes. Eine analoge Unterscheidung empfiehlt sich bei anderen Medikamenteninduzierten Kiefernekrosen, wie der RANK-Ligand-Kiefernekrose z. B. durch die Einnahme von Denosumab®. Neben der Erkrankungsursache lässt sich auch das Erkrankungsstadium für die Bisphosphonat-assoziierte Kiefernekrose klassifizieren. Im Stadium I zeigt sich asymptomatischer Knochen ohne Schmerzen und Zeichen einer Entzündung. Im Stadium II wird die Erkrankung symptomatisch. Es treten Zeichen einer Infektion mit Eiter- und Abszessbildung hinzu. Im Stadium III sind zusätzlich eine pathologische Fraktur, Fistelbildung nach extraoral oder Osteolysen bis an die Unterkieferbasis zu finden ***(Abb. 1–3)***.

Abb. 1: *Bisphosphonat-assoziierte Kiefernekrose im Stadium I: Freiliegender Knochen ohne Entzündungszeichen.* – **Abb. 2:** *Bisphosphonat-assoziierte Kiefernekrose im Stadium II: Freiliegender Knochen mit Entzündungszeichen (putride Infektion).* – **Abb. 3:** *Ausgedehnte Kiefernekrose mit freiliegendem Knochen und typischerweise nicht umgebauten Alveolen.*

Einsatzspektrum der Bisphosphonate und RANK-Ligand-Inhibitoren

Die steigenden Inzidenzen der medikamenteninduzierten Kiefernekrosen ergeben sich aus dem breiten Einsatzspektrum der Bisphosphonate und RANK-Ligand-Inhibitoren (z. B. Denosumab®) wie bei einer ganzen Reihe an gutartigen und bösartigen Erkrankungen. Bei den bösartigen Erkrankungen wird das osteolytische Wachstum von Knochenmetastasen bei Mamma- und Prostatakarzinom inhibiert. Zum Teil wird auch eine direkte Beeinflussung auf die Zellviabilität der Tumorzellen diskutiert. Auch das multiple Myelom kann positiv beeinflusst werden und Negativereignisse (Skeletal-Related Events = SRE) im Rahmen dieser Erkrankungen wie Wirbelbrüche, pathologische Frakturen und Schmerzen, können reduziert werden. Auch gutartige Knochenerkrankungen werden durch diese Medikamentenklassen therapiert. Insbesondere die Osteoporose hat aufgrund ihrer Prävalenz einen hohen Stellenwert. Weitere Erkrankungen sind der Morbus Paget, nicht bakterielle Ostitiden und als Option bei therapieresistenten Osteomyelitiden.

Abb. 4: *Radiologisches Zeichen einer Kiefernekrose: Sequesterbildung und nicht verknöcherte Alveole.*

Pathophysiologie der Kiefernekrose

Der menschliche Knochen ist kein statisches Gewebe, sondern unterliegt einem stetigen Umbau und der Anpassung an veränderte Bedingungen und Belastungen. Dies macht verständlich, dass die Aktivität von Osteoblasten und Osteoklasten eng über das RANK-OPG-System gekoppelt sein muss. Des Weiteren sorgt ein fein verzweigtes Kapillarnetz für eine ausreichende Versorgung und besitzt sogar unter physiologischen und pathophysiologischen Bedingungen die Fähigkeit zur Bildung von Blutzellen. Die Bestrahlung des Kiefers führt nicht nur zum Untergang von Tumorzellen, sondern bewirkt sowohl Zellschäden des Hart- und Weichgewebes als auch der amorphen Substanz. Weiterhin wird auch die Speichelproduktion durch einen Untergang von Speicheldrüsengewebe und den fibrotischen Umbau der Drüse inhibiert. Bisphosphonate führen zu einer gewünschten Inhibition von Osteoklasten. Dieses bewirkt einen Abbaustopp des Knochens, welcher bei Osteoporose oder im Umfeld von Metastasen sehr erwünscht ist. Jedoch besitzt dieser Knochen mit „eingefrorenem Stoffwechsel" nur noch unzureichend die Möglichkeit, Mikrofrakturen auszuheilen. Verschiedene nationale und internationale Arbeitsgruppen konnten weiterhin zeigen, dass nicht nur die Osteoklasten, sondern auch Osteoblasten, Fibroblasten, Keratinozyten und insbesondere Zellen der Angiogenese und Neovaskularisation wie EPC (engl.: endothelial progenitor cells) durch Bisphosphonate in ihrem Zellstoffwechsel empfindlich gestört werden. Aufgrund der schlechteren Durchblutung des Unterkiefers und seiner kortikalen Eigenschaft treten Bisphosphonat-assoziierte Kiefernekrosen im Unterkiefer häufiger auf als im Oberkiefer. Die Pathophysiologie der Medikamenten-induzierten Nekrose des Kiefers aufgrund von RANK-Ligand-Inhibitoren ist noch weitestgehend nicht erforscht. Problematisch ist hier die Übertragung der Erkrankung in ein Tiermodell, da die Antikörper humanspezifisch sind.

Die Wirkung der Bisphosphonate beruht auf einer Störung des Mevalonatstoffwechsels. Hierbei führen die nicht stickstoffhaltigen Bisphosphonate zu einer Senkung des ATP-Levels in der Zelle. Die stickstoffhaltigen Bisphosphonate, wie z. B. die Zoledronsäure, arretieren den Mevalonatstoffwechsel, indem sie die Bildung des Metaboliten Geranylgeraniol (GGOH) verhindern. Eine weiterführende Prenylierung von Signalproteinen wie Rac, Cdc42 und Rho-GTPasen ist nicht mehr möglich. Hieraus resultiert eine Hemmung der Zellviabilität und Motilität, eine Störung in der Zytoskelettarchitektur bis hin zu Apoptose und Zelltod. Neben der erwünschten Wirkung auf Osteoklasten bei gutartigen und bösartigen Erkrankungen des Knochens werden jedoch auch Osteoblasten und Zellen des Weichgewebes sowie der Neovaskularisation und Angiogenese insbesondere durch die stickstoffhaltigen Bisphosphonate inhibiert. Hieraus lässt sich die Hypothese ableiten, dass neben einer Inhibition der Knochenregeneration auch die Wundheilung empfindlich gestört ist.

Radiologische Zeichen der Kiefernekrose

Neben dem Hauptzeichen des freiliegenden, therapieresistenten Knochens kann auch die Röntgendiagnostik Hinweise geben, dass der Knochenstoffwechsel durch Medikamente oder Bestrahlung gestört ist. Pathognomonisch ist eine persistierende Alveole: Das bedeutet, dass vier bis sechs Wochen nach erfolgter Extraktion eines Zahnes die Alveole im Röntgenbild noch nicht verstrichen und voll sichtbar ist. Des Weiteren zeigt sich bei Bisphosphonatgabe eine honigwabenartige Struktur des Kiefers. An pathologischen Zeichen sind bei diesen Patienten auch Sequesterbildungen und pathologische Frakturen zu beobachten. Unterschiedliche Studien konnten zeigen, dass 3-D-Darstellungen sehr wohl eine Hilfestellung bei der geplanten OP geben können, aber das gesamte Ausmaß der Nekrose sich nicht sicher abbilden lässt.

Auslöser der Kiefernekrose

Neben der Störung des Knochenstoffwechsels bedarf es zumeist eines Triggerfaktors, um den Prozess zur Entstehung einer Kiefernekrose anzustoßen. Hier sind zumeist die Extraktionen von Zähnen ohne folgende plastische Deckung zu nennen, gefolgt von chirurgischen Eingriffen wie Implantationen. Daneben können Prothesendruckstellen sowie nicht behandelte Parodontitiden und apikale Entzündungen an Zähnen als Auslöser dienen. In wenigen Fällen ist kein kausaler Zusammenhang zu finden. Daher ergibt sich, dass der Zahnarzt durch korrektes Handeln und ein frühzeitiges Erkennen von Risikofaktoren die Inzidenz der Kiefernekrose senken kann. Hierbei kommt der zahnärztlichen Sanierung vor Bestrahlung oder Medikamentengabe eine entscheidende Rolle zu. Auch sollten Patienten unter Bisphosphonatgabe regelmäßig im Rahmen der Prophylaxe vom Zahnarzt gesehen werden.

Operative Eingriffe bei bestrahlten Patienten oder unter Bisphosphonattherapie

Oberste Kautel bei chirurgischen Eingriffen wie Zahnextraktionen ist ein schonender Umgang mit dem Hart- und Weichgewebe: Der Eingriff sollte unter einer perioperativen Antibiose erfolgen, Knochenkanten sollten geglättet werden und der Wundverschluss mehrschichtig erfolgen. Unterstützend kann eine Ernährung über Sonde und bei manifester Nekrose eine intravenöse (i.v.) antibiotische Abdeckung sinnvoll sein. Um einen mehrschichtigen Verschluss der Wunde zu ermöglichen, bedient man sich unterschiedlicher Deckungstechniken wie z. B. dem Periostkipplappen. Weitere Möglichkeiten sind eine Präparation von Mundbodenmuskulatur zur Deckung von Defekten im Unterkieferseitenzahnbereich. Zur Weichgewebedeckung im Oberkiefer lässt sich ebenfalls der Bichat-Fettpfropf verwenden. Die Defektsituation im Rahmen der Kiefernekrose kann im fortgeschrittenen Erkrankungsstadium so ausgedehnt sein, dass man zur Rekonstruktion von Kieferanteilen auf mikrovaskuläre Fernlappen zurückgreifen muss.

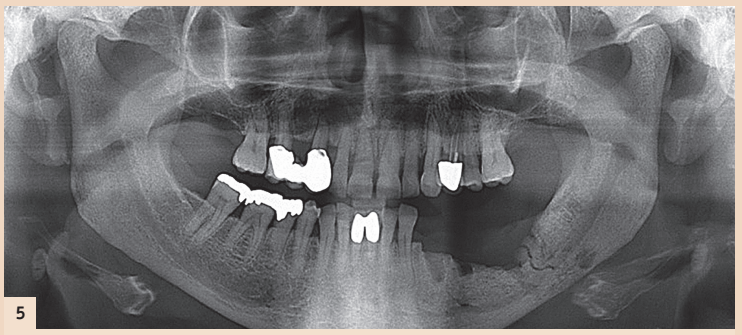

Abb. 5: *Bisphosphonat-assoziierte Kiefernekrose im Stadium IV: Pathologische Fraktur im 3. Quadranten.*

Moderne Therapieverfahren

In sehr frühen Erkrankungsstadien kann ein Therapieversuch unter Verbesserung der Mundhygiene und eine orale antibiotische Abdeckung unternommen werden. Oftmals bleibt jedoch nur der chirurgische Ansatz mit einer Abtragung des nekrotischen Knochens und einer spannungsfreien, möglichst mehrschichtigen Deckung. Bei ausgedehnter Nekrose ist eine Krankenhauseinweisung unumgänglich. Hier kann die Wundheilung durch eine i.v. antibiotische Therapie und Sondenkosternährung über eine nasogastrale Sonde gefördert werden. Als Antibiotikum empfiehlt sich ein Breitspektrumantibiotikum wie z. B. Amoxicillin mit Clavulansäure (Augmentan®). Clindamycin ist aufgrund der lediglich nur bakteriostatischen Wirkung und des Nebenwirkungsprofils mit z. B. gastrointestinalen Beschwerden nur Medikament der zweiten Wahl.

In den letzten Jahren konnten wichtige Beiträge zum Verständnis der Kiefernekrose gewonnen werden. So scheinen verschiedene Faktoren für die Entstehung einer Kiefernekrose verantwortlich zu sein. Neben einer Hemmung unterschiedlicher Zellsysteme des Hart- und Weichgewebes, einer reduzierten Immunabwehr, scheinen auch biophysikalische Kenngrößen wie der pH-Wert des Gewebes eine entscheidende Rolle zu spielen. Als Beispiel für kausale Therapieansätze ist der experimentelle Einsatz von Erythropoetin zur Steigerung der Angiogenese und die Substitution des Mevalonatstoffwechselmetaboliten Geranylgeraniol zu nennen.

Fazit für die Praxis

Wir konnten zeigen, dass die multifaktorielle Kiefernekrose ein Erkrankungsbild mit steigender Inzidenz und Bedeutung für den Zahnarzt in Klinik und Praxis ist. Um das Erkrankungsbild zu vermeiden, gilt es, Risikofaktoren für die Entstehung der Kiefernekrose zu minimieren. Insbesondere sollten Zahnextraktionen nur unter den Kautelen einer Schonung des Hart- und Weichgewebes, antibiotischer Abschirmung und mehrschichtigem Wundverschluss erfolgen. Die Steigerung der Mundhygiene der Patienten sowie die Aufklärung bereits vor erster Medikamentengabe ist ein weiterer wichtiger Beitrag zur Risikominimierung. Es bedarf einer weiteren intensiven Erforschung, um die Pathophysiologie der Kiefernekrose noch besser zu verstehen und kausale Therapieansätze zu entwickeln. PT

Kontakt

Infos zum Autor

Dr. Dr. Dr. Thomas Ziebart

Oberarzt der Mund-, Kiefer- und Gesichtschirurgie
Universitätsklinikum Marburg
Baldingerstraße
35043 Marburg
Tel.: +49 6421 5863209
Fax: +49 6421 5868199
ziebart@med.uni-marburg.de
www.ukgm.de