

PERIO TRIBUNE

The World's Periodontic Newspaper · Swiss Edition

No. 12/2016 · 13. Jahrgang · 5. Dezember 2016



Mundgesundheit fördern

Über die Erfolge seiner Präsidentschaft der EFP hinaus wird sich Prof. Dr. Dr. Søren Jepsen, hier im Interview, weiterhin aktiv für parodontologische Prävention stark machen. ▶ Seite 27



Jahresrückblick

Die 25. Delegiertenversammlung von Swiss Dental Hygienists fand am 11. November in Solothurn statt. Ein Ausnahmejahr geht damit für SDH zu Ende, wie Erwin Feuz berichtet. ▶ Seite 29



Verlässliche Helfer

Laut DMS V leiden 64 Prozent der untersuchten Pflegebedürftigen zwischen 75 und 100 Jahren unter Zahnfleischbluten. Chlorhexidinhaltige Produkte können Linderung verschaffen. ▶ Seite 31

Update Kiefernekrose – Diagnose, Pathophysiologie und Therapie

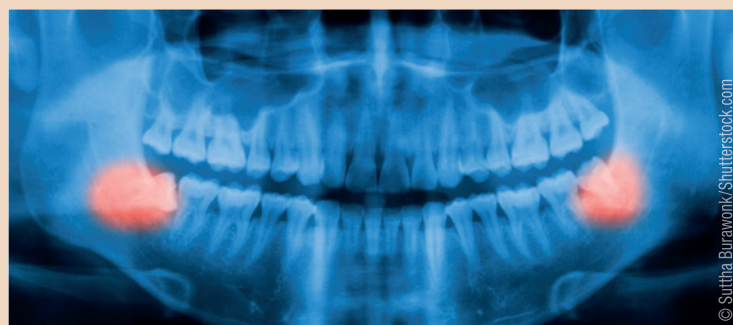
Das Erkrankungsbild Kiefernekrose begegnet dem Zahnarzt in Klinik und Praxis zunehmend, erschwert die Behandlung der kompromittierten Patienten und erfordert besondere Verhaltensmassnahmen. Von Dr. Dr. Dr. Thomas Ziebart, Dr. Dr. Paul Heymann, Dr. Anne Attrodt und Prof. Dr. Dr. Andreas Neff, Deutschland.

Auslösende Faktoren der Kiefernekrose sind zum einen die vorausgegangene Bestrahlung im Kopf-Hals-Bereich, z.B. nach Mundbodenkarzinom oder Larynxmolekelen, zum anderen die Medikation mit anti-resorptiven Substanzen des Knochenstoffwechsels und Angiogenese-Inhibitoren. Zu den Medikamentenklassen, die den Knochenstoffwechsel supprimieren, zählen die Bisphosphonate und die im zunehmenden Masse eingesetzte Klasse der RANK-Ligand-Inhibitoren. Ziel dieses Artikels ist die Zusammenstellung der unterschiedlichen Erkrankungen, die zu einer Kiefernekrose führen, die Darstellung der Therapie sowie ein Ausblick über aktuelle und zukünftige kausale Therapieansätze.

Geschichtlicher Aspekt

Nekrosen des Kieferknochens sind nicht nur eine Erkrankung des 20. und 21. Jahrhunderts. Bereits im Zeitalter der Industrialisierung wurde bei Arbeitern in der Streichholzindustrie in England beobachtet, dass sie zum Teil ausgedehnte Nekrosen im Kieferbereich entwickelten. Schuld war vermutlich die Verarbeitung von weissem Phosphor unter unzureichenden Arbeitsschutzmassnahmen. Sie führte zu

einer Aufnahme von Phosphorverbindungen in den Knochen, vergleichbar mit den heutigen Bisphosphonaten, und führte zum Teil zu entstellenden Entzündungen und Nekrosen im Kopf-Hals-Bereich. Durch Verbesserung der Arbeitsbedingungen, wie z.B. den Einsatz von Luftfiltern und den Verzicht der



© Suthia Burawonk/Shutterstock.com

eingeführt. Marx et al. beschrieben in den 90er-Jahren des letzten Jahrhunderts Kiefernekrosen in dem Patientenkollektiv nach Bisphosphonateinnahme. Aufgrund der zahlreichen Einnahmen beobachten wir eine steigende Anzahl von Patienten in unserer Klinik. Eine neue Welle an Patienten mit Kiefernekrosen wurde

Verarbeitung von weissem Phosphor für die Zündholzindustrie, galt die Erkrankung des „Phossy jaw“ zunächst als ausgestorben. Durch die Möglichkeit der palliativen und kurativen Bestrahlung von Kopf-Hals-Patienten ab dem letzten Jahrhundert kam es jedoch wieder zu einer deutlichen Steigerung von Patienten mit Kiefernekrosen. Zur Abgrenzung der Ätiologie wurde die Bezeichnung der Osteoradionekrose

nach der Einführung der RANK-Ligand-Inhibitoren beobachtet.

Definition der Kiefernekrose

Das typische Erscheinungsbild der Kiefernekrose ist der freiliegende Knochen, der auch über einen längeren Zeitraum (acht Wochen) keine Tendenz der Abheilung zeigt.

Fortsetzung auf Seite 26 →

Routinen durchbrechen – Parodontalbetreuung verbessern



Statement von Dr. Patrick Gugerli*

Die Erhaltung der parodontalen Gesundheit wirkt sich weit über die Mundhöhle hinaus positiv aus. Breit angelegte Informationskampagnen tragen dazu bei, wissenschaftliche Erkenntnisse allen zugänglich zu machen. Und doch: Was hat sich in den Zahnarztpraxen wirklich geändert? Natürlich gibt es diejenigen, die das parodontale Management in ihre Betreuungsstrategie aufgenommen haben. Aber es gibt auch Kollegen, die diese Philosophie noch nicht integriert haben.

Wie viele Patienten werden systematisch einem Grundscreening unterworfen? Wie vielen bereits an Parodontitis erkrankten Patienten wird ein Prophylaxetermin erst für ein paar Monate später angeboten? Wie viele Implantate werden trotz ungünstiger Parodontalverhältnisse gesetzt?

Seien wir ehrlich, solche Situationen gibt es. Diese Problematik kann nicht einfach durch noch mehr Untersuchungen, systematische Reviews und Kongresse bewältigt werden. Hier wäre es angesagt, die positiven Auswirkungen eines zweckmässigen Betreuungskonzepts nicht nur für den Patienten, sondern auch für den Praktiker aufzuzeigen. Dafür müssen wir uns auf den Boden der Klinik und der Parodontalbehandlung begeben und einmal nicht die komplexesten und spezifischsten Behandlungen, sondern die einfachsten und häufigsten in den Vordergrund rücken.

Die Parodontalbehandlung dreht sich nicht nur um Geweberegeneration und Rezessionsabdeckungen – solche Behandlungen sind zwar spektakulär, aber ihre Indikationen sind begrenzt. Doch ge-

nauso wenig beschränkt sich die Parodontalbetreuung auf eine beliebige Reihe von Terminen für die professionelle Zahnreinigung.

Die Parodontalbetreuung muss zwingend geregelt und strukturiert vorgehen. Am Anfang stehen immer die Triage der Patienten mit Behandlungsbedarf und die Diagnose, gefolgt von einer Behandlungsentscheidung. Dieser einfache Schritt genügt, um den Teufelskreis der „scale and polish“-Routine zu durchbrechen. Die Triage der Patienten, die keine Parodontitis bzw. Parodontitis-Risikofaktoren aufweisen, ebenso wie derjenigen, die wir an einen Spezialisten überweisen, würde Freiräume für effiziente Behandlungsprotokolle schaffen. Ein solcher Ansatz hätte eine ganze Reihe von Vorteilen und brächte auch die Rolle der Dentalhygienikerin besser zur Geltung. Es gehört auch zur Verantwortung der Netzwerke von Spezialisten, zu beweisen, dass eine angemessene Berücksichtigung der Parodontitispatienten unabdingbar, machbar und – für welche Art Pflegeeinrichtung auch immer – vorteilhaft ist, indem die Qualität der Betreuung verbessert wird. Und Qualität ist das beste Argument gegen eine rein kommerzielle Zahnmedizin, wie sie sich gegenwärtig wie ein Lauffeuer ausbreitet.

Parodontologie – für ein besseres Leben, und auch für eine bessere Praxis.

* Präsident der SSP

Infos zum Autor



ANZEIGE

Spezialisten-Newsletter

Fachwissen auf den Punkt gebracht



Anmeldeformular Newsletter
www.zwp-online.info/newsletter

www.zwp-online.ch

FINDEN STATT SUCHEN

ZWP ONLINE



JETZT ANMELDEN

← Fortsetzung von Seite 25

Bei der Osteoradionekrose hat per Definition eine Bestrahlung im Kopf-Hals-Bereich stattgefunden. Hierbei steigt ab einer Bestrahlungsintensität von über 50 Gy das Erkrankungsrisiko signifikant an. In Abgrenzung zu der Osteoradionekrose hat bei der Bisphosphonat-assoziierten Kiefernekrose keine Bestrahlung in der Anamnese stattgefunden, jedoch ist die Medikamentenhistorie positiv auf die Einnahme des Medikaments. Eine analoge Unterscheidung empfiehlt sich bei anderen Medikamenten-induzierten Kiefernekrosen, wie der RANK-Ligand-Kiefernekrose z.B. durch die Einnahme von Denosumab®. Neben der Erkrankungsursache lässt sich auch das Erkrankungsstadium für die Bisphosphonat-assoziierte Kiefernekrose klassifizieren. Im Stadium I zeigt sich asymptomatischer Knochen ohne Schmerzen und Zeichen einer Entzündung. Im Stadium II wird die Erkrankung symptomatisch. Es treten Zeichen einer Infektion mit Eiter- und Abszessbildung hinzu. Im Stadium III sind zusätzlich eine pathologische Fraktur, Fistelbildung nach extraoral oder Osteolysen bis an die Unterkieferbasis zu finden (Abb. 1–3).

Einsatzspektrum der Bisphosphonate und RANK-Ligand-Inhibitoren

Die steigenden Inzidenzen der Medikamenten-induzierten Kiefernekrosen ergeben sich aus dem breiten Einsatzspektrum der Bisphosphonate und RANK-Ligand-Inhibitoren (z.B. Denosumab®) wie bei einer ganzen Reihe an gutartigen und bösartigen Erkrankungen. Bei den bösartigen Erkrankungen wird das osteolytische Wachstum von Knochenmetastasen bei Mamma- und Prostatakarzinom inhibiert. Zum Teil wird auch eine di-

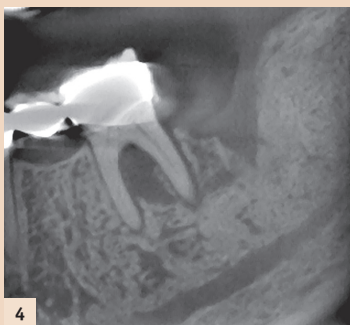

Abb. 4: Radiologisches Zeichen einer Kiefernekrose: Sequesterbildung und nicht verknöcherte Alveole.

rekte Beeinflussung auf die Zellviabilität der Tumorzellen diskutiert. Auch das multiple Myelom kann positiv beeinflusst werden und Negativereignisse (Skeletal-Related Events = SRE) im Rahmen dieser Erkrankungen wie Wirbelbrüche, pathologische Frakturen und Schmerzen, können reduziert werden. Auch gutartige Knochenkrankungen werden durch diese Medikamentenklassen therapiert. Insbesondere die Osteoporose hat aufgrund ihrer Prävalenz einen hohen Stellenwert. Weitere Erkrankungen sind der Morbus Paget, nicht bakterielle Ostitiden und als Option bei therapieresistenten Osteomyelitiden.

Pathophysiologie der Kiefernekrose

Der menschliche Knochen ist kein statisches Gewebe, sondern un-

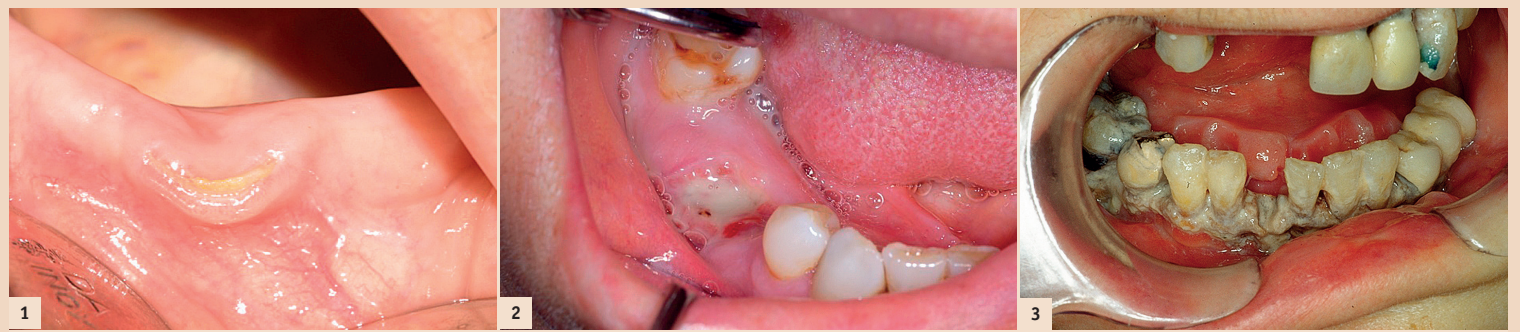

Abb. 1: Bisphosphonat-assoziierte Kiefernekrose im Stadium I: Freiliegender Knochen ohne Entzündungszeichen. – Abb. 2: Bisphosphonat-assoziierte Kiefernekrose im Stadium II: Freiliegender Knochen mit Entzündungszeichen (putride Infektion). – Abb. 3: Ausgedehnte Kiefernekrose mit freiliegendem Knochen und typischerweise nicht umgebenen Alveolen.

terliegt einem stetigen Umbau und der Anpassung an veränderte Bedingungen und Belastungen. Dies macht verständlich, dass die Aktivität von Osteoblasten und Osteoklasten eng über das RANK-OPG-System gekoppelt sein muss. Des Weiteren sorgt ein fein verzweigtes Kapillarnetz für eine ausreichende Versorgung und besitzt sogar unter physiologischen und pathophysiologischen Bedingungen die Fähigkeit zur Bildung von Blutzellen. Die Bestrahlung des Kiefers führt nicht nur zum Untergang von Tumorzellen, sondern bewirkt sowohl Zellschäden des Hart- und Weichgewebes als auch der amorphen Substanz. Weiterhin wird auch die Speichelproduktion durch einen Untergang von Speicheldrüsen- und den fibrotischen Umbau der Drüse inhibiert. Bisphosphonate führen zu einer gewünschten Inhibition von Osteoklasten. Dieses bewirkt einen Abbaustopp des Knochens, welcher bei Osteoporose oder im Umfeld von Metastasen sehr erwünscht ist. Jedoch besitzt dieser Knochen mit „eingefrorenem Stoffwechsel“ nur noch unzureichend die Möglichkeit, Mikrofrakturen auszuheilen. Verschiedene nationale und internationale Arbeitsgruppen konnten weiterhin zeigen, dass nicht nur die Osteoklasten, sondern auch Osteoblasten, Fibroblasten, Keratinozyten und insbesondere Zellen der Angiogenese und Neovaskularisation wie EPC (engl.: endothelial progenitor cells) durch Bisphosphonate in ihrem Zellstoffwechsel empfindlich gestört werden. Aufgrund der schlechteren Durchblutung des Unterkiefers und seiner kortikalen Eigenschaft treten Bisphosphonat-assoziierte Kiefernekrosen im Unterkiefer häufiger auf als im Oberkiefer. Die Pathophysiologie der Medikamenten-induzierten Nekrose des Kiefers aufgrund von RANK-Ligand-Inhibitoren ist noch weitestgehend nicht erforscht. Problematisch ist hier die Übertragung der Erkrankung in ein Tiermodell, da die Antikörper humanspezifisch sind.

Die Wirkung der Bisphosphonate beruht auf einer Störung des Mevalonatstoffwechsels. Hierbei führen die nicht stickstoffhaltigen Bisphosphonate zu einer Senkung des ATP-Level in der Zelle. Die stickstoffhaltigen Bisphosphonate, wie z.B. die Zoledronsäure, arretieren den Mevalonatstoffwechsel, indem sie die Bildung des Metaboliten Geranylgeraniol (GGOH) verhindern. Eine weiterführende Prenylierung von Signalproteinen wie Rac, Cdc42 und Rho-GTPasen ist nicht mehr möglich. Hieraus resultiert eine Hemmung der Zellviabilität und Motilität, eine Störung in der Zytoskelettarchitektur bis hin zu Apoptose und Zelltod. Neben der erwünschten Wirkung auf Osteoklasten

bei gutartigen und bösartigen Erkrankungen des Knochens werden jedoch auch Osteoblasten und Zellen des Weichgewebes sowie der Neovaskularisation und Angiogenese insbesondere durch die stickstoffhaltigen Bisphosphonate inhibiert. Hieraus lässt sich die Hypothese ableiten, dass neben einer Inhibition der Knochenregeneration auch die Wundheilung empfindlich gestört ist.

Radiologische Zeichen der Kiefernekrose

Neben dem Hauptzeichen des freiliegenden, therapieresistenten Knochens kann auch die Röntgen-diagnostik Hinweise geben, dass der Knochenstoffwechsel durch Medikamente oder Bestrahlung gestört ist. Pathognomonisch ist eine persistierende Alveole: Das bedeutet, dass vier bis sechs Wochen nach erfolgter Extraktion eines Zahnes die Alveole im Röntgenbild noch nicht verstrichen und voll sichtbar ist. Des Weiteren zeigt sich bei Bisphosphonatgabe eine honigwabentartige Struktur des Kiefers. An pathologischen Zeichen sind bei diesen Patienten auch Sequesterbildungen und pathologische Frakturen zu beobachten. Unterschiedliche Studien konnten zeigen, dass 3-D-Darstellungen sehr wohl eine Hilfestellung bei der geplanten OP geben können, aber das gesamte Ausmass der Nekrose sich nicht sicher abbilden lässt.

Auslöser der Kiefernekrose

Neben der Störung des Knochenstoffwechsels bedarf es zumeist eines Triggerfaktors, um den Prozess zur Entstehung einer Kiefernekrose anzustoßen. Hier sind zumeist die Extraktionen von Zähnen ohne folgende plastische Deckung zu nennen, gefolgt von chirurgischen Eingriffen wie Implantationen. Daneben können Prothesendruckstellen sowie nicht behandelte Parodontitiden und apikale Entzündungen an Zähnen als Auslöser dienen. In wenigen Fällen ist kein kausaler Zusammenhang zu finden. Daher ergibt sich, dass der Zahnarzt durch korrektes Handeln und ein frühzeitiges Erkennen von Risikofaktoren die Inzidenz der Kiefernekrose senken kann. Hierbei kommt der zahnärztlichen Sanierung vor Bestrahlung oder Medikamentengabe eine entscheidende Rolle zu. Auch sollten Patienten unter Bisphosphonatgabe regelmässig im Rahmen der Prophylaxe vom Zahnarzt gesehen werden.

Operative Eingriffe bei bestrahlten Patienten oder unter Bisphosphonattherapie

Oberste Kautel bei chirurgischen Eingriffen wie Zahnextraktionen ist ein schonender Umgang mit dem

Hart- und Weichgewebe: Der Eingriff sollte unter einer perioperativen Antibiose erfolgen, Knochenkanten sollten geglättet werden und der Wundverschluss mehrschichtig erfolgen. Unterstützend kann eine Ernährung über Sonde und bei manifester Nekrose eine intravenöse (i.v.) antibiotische Abdeckung sinnvoll sein. Um einen mehrschichtigen Verschluss der Wunde zu ermöglichen, bedient man sich unterschiedlicher Deckungstechniken wie z.B. dem Periostklappen. Weitere Möglichkeiten sind eine Präparation von Mundbodenmuskulatur zur Deckung von Defekten im Unterkieferseitenzahnbereich. Zur Weichgewebendeckung im Oberkiefer lässt sich ebenfalls der Bichat-Fettpfropf verwenden. Die Defektsituation im Rahmen der Kiefernekrose kann im fortgeschrittenen Erkrankungsstadium so ausgedehnt sein, dass man zur Rekonstruktion von Kieferanteilen auf mikrovaskuläre Fernklappen zurückgreifen muss.

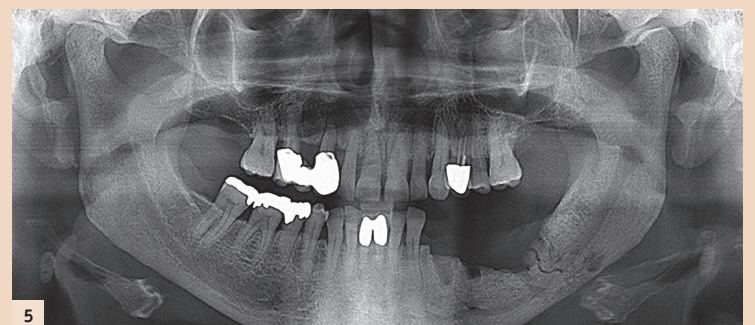


Abb. 5: Bisphosphonat-assoziierte Kiefernekrose im Stadium IV: Pathologische Fraktur im 3. Quadranten.

Moderne Therapieverfahren

In sehr frühen Erkrankungsstadien kann ein Therapieversuch unter Verbesserung der Mundhygiene und einer oralen antibiotischen Abdeckung unternommen werden. Oftmals bleibt jedoch nur der chirurgische Ansatz mit einer Abtragung des nekrotischen Knochens und einer spannungsfreien, möglichst mehrschichtigen Deckung. Bei ausgedehnter Nekrose ist eine Krankenhauseinweisung unumgänglich. Hier kann die Wundheilung durch eine i.v. antibiotische Therapie und Sondenernährung über eine nasogastrale Sonde gefördert werden. Als Antibiotikum empfiehlt sich ein Breitspektrumantibiotikum wie z.B. Amoxicillin mit Clavulansäure (Augmentan®). Clindamycin ist aufgrund der lediglich nur bakteriostatischen Wirkung und des Nebenwirkungsprofils mit z.B. gastrointestinalen Beschwerden nur Medikament der zweiten Wahl.

In den letzten Jahren konnten wichtige Beiträge zum Verständnis der Kiefernekrose gewonnen werden. So scheinen verschiedene Faktoren für die Entstehung einer Kiefernekrose verantwortlich zu sein. Neben einer Hemmung unterschiedlicher Zell-

systeme des Hart- und Weichgewebes, einer reduzierten Immunabwehr, scheinen auch biophysikalische Kenngrößen wie der pH-Wert des Gewebes eine entscheidende Rolle zu spielen. Als Beispiel für kausale Therapieansätze ist der experimentelle Einsatz von Erythropoetin zur Steigerung der Angiogenese und die Substitution des Mevalonatstoffwechselmetaboliten Geranylgeraniol zu nennen.

Fazit für die Praxis

Wir konnten zeigen, dass die multifaktorielle Kiefernekrose ein Erkrankungsbild mit steigender Inzidenz und Bedeutung für den Zahnarzt in Klinik und Praxis ist. Um das Erkrankungsbild zu vermeiden, gilt es, Risikofaktoren für die Entstehung der Kiefernekrose zu minimieren. Insbesondere sollten Zahnextraktionen nur unter den Kautelen einer Schonung des Hart- und Weichgewebes, antibiotischer Abschirmung und

mehrschichtigem Wundverschluss erfolgen. Die Steigerung der Mundhygiene der Patienten sowie die Aufklärung bereits vor erster Medikamentengabe ist ein weiterer wichtiger Beitrag zur Risikominimierung. Es bedarf einer weiteren intensiven Erforschung, um die Pathophysiologie der Kiefernekrose noch besser zu verstehen und kausale Therapieansätze zu entwickeln. **PT**



Dr. Dr. Dr. Thomas Ziebart

Oberarzt der Mund-, Kiefer- und Gesichtschirurgie
Universitätsklinikum Marburg
Baldingerstr.
35043 Marburg, Deutschland
Tel.: +49 6421 5863209
Fax: +49 6421 5868199
ziebart@med.uni-marburg.de
www.ukgm.de