Dr. Karl-Ludwig Ackermann, ZTM Janez Fiderschek, ZTM Gerhard Neuendorff

Implantatprothetische Versorgung mit neuem Verankerungssystem

ANWENDERBERICHT Eine mögliche Behandlungsoption bei vollständiger Zahnlosigkeit ist neben der Totalprothese eine herausnehmbare, implantatgestützte Versorgung. Diese bietet unter finanziellen Gesichtspunkten gegenüber dem festen, implantatgetragenen Zahnersatz Vorteile und stellt mit einem konfektionierten Verankerungssystem, wie LOCATOR® (Zest Dental Solutions™, USA), eine ideale Synthese hinsichtlich Aufwand, Kosten und Nutzen dar. Seit Kurzem steht mit dem LOCATOR R-Tx™ die nächste Generation des bewährten Systems zur Verfügung. Dr. Karl-Ludwig Ackermann, ZTM Janez Fiderschek und ZTM Gerhard Neuendorff stellen die konsequente Weiterentwicklung und deren Vorteile unter Einbeziehung eines klinischen Falls nachfolgend dar.

Fortschreitende Kieferatrophie und sich veränderndes Weichgewebe sind gerade im fortgeschrittenen Alter ein Grund für den mangelnden Halt einer Totalprothese im Unterkiefer. Implantate können bei dieser Ausgangssituation eine Behandlungsoption darstellen. Die implantatprothetische Versorgung hat gegenüber der Totalprothese gemäß der Datenlage zur Langzeitstabilisation von Knochen klare Vorzüge. Als Halteelement und damit Verbindung zwischen Implantat und Prothese bietet sich dann unter anderem das sogenannte LOCATOR-System an. Dessen Prinzip besteht darin, dass das LOCATOR-Abutment in das Implantat geschraubt und mit einer LOCATOR-Matrize, die in den Prothesenkunststoff oder in eine Metallbasis einer Prothese eingearbeitet ist, die Verbindung beider Elemente herstellt. Gerade unter wirtschaftlichen Gesichtspunkten ist diese Lösung mit konfektionierten Elementen interessant, berücksichtigt sie doch gleichzeitig ästhetische und funktionelle Aspekte sehr zufriedenstellend. Das auch in Deutschland mittlerweile weit verbreitete System des kalifornischen Herstellers Zest Dental Solutions hat mit dem neuen LOCATOR R-Tx eine Weiterentwicklung erfahren, die wir bereits erfolgreich bei unseren Patienten einsetzen.

Erfahrungen mit LOCATOR R-Tx

Das System wird in unserer Praxis bisher vorzugsweise im zahnlosen Unterkiefer – eher selten im zahnlosen Oberkiefer – eingesetzt. Der Grund hierfür basiert auf der Tatsache, dass im Unterkiefer eher eine „parallele" oder nur geringfügig geneigte Ausrichtung der Implantate möglich ist. Im Oberkiefer (ohne Augmentation) ist in atrophierten Bereichen häufig eine ausgeprägte Angulation der Implantate die Folge. Mit dem LOCATOR R-Tx ist

Abb. 1: Ausgangssituation – im Unterkiefer zeigt sich ein atrophierter Alveolarkamm. Abb. 2: OPG – Ausgangssituation mit allen vier zu Beginn der Therapie inserierten Implantaten. Abb. 3: Registrierung mit dem Gesichtsbogen.

Abb. 1

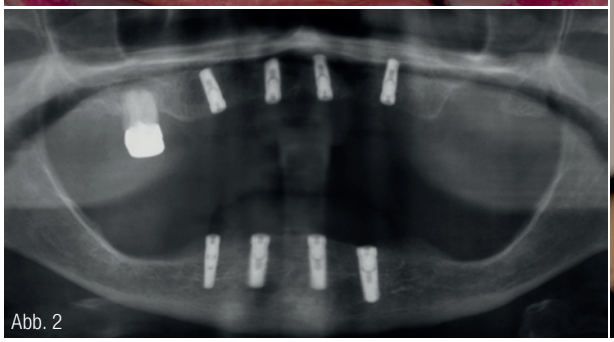
Abb. 2

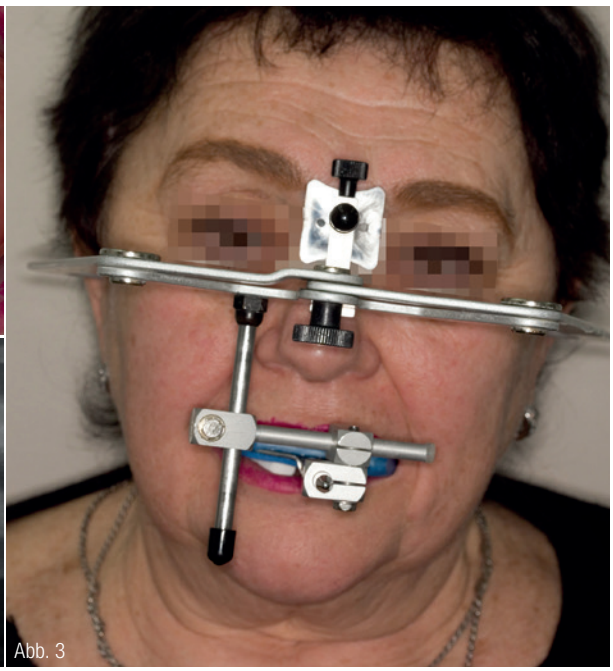
Abb. 3



Abb. 4: Aufgesetzte Abdruckpfosten mit Bisskappen. Abb. 5: Abformung.

jetzt ein größerer Angulationswinkelausgleich möglich, sodass auch im Oberkiefer eine vereinfachte Anwendung von Lokatoren erreicht werden kann. Aufgrund der präfabrizierten Attachments gestalten sich auch die zahntechnischen Arbeitsschritte optimal. Dies ist wichtig, denn nur eine perfekte Zusammenarbeit zwischen allen beteiligten Partnern (z.B. Zahnärzte, Zahntechniker, Chirurgen, Mitarbeiter) führt zum gewünschten Behandlungserfolg. Natürlich stehen in der Praxis neben der Versorgung mit LOCATOR R-Tx mit Teleskopen, Stegen sowie anderen Attachments (z.B. Kugelkopf-Attachment) weitere Alternativen für Halteelemente von herausnehmbaren prothetischen Versorgungen zur Verfügung. Für das LOCATOR-System entscheiden wir uns vorwiegend dann, wenn Patienten über begrenzte finanzielle Möglichkeiten verfügen; insbesondere eignet sich das System aber bei älteren, manuell eingeschränkten Patienten. Unsere bisherigen Erfahrungen mit dem LOCATOR sind äußerst positiv. Wir sehen es als ein sicheres, einfach zu handhabendes und in der Langzeitbeobachtung sehr gutes Attachmentsystem an. Der neue LOCATOR R-Tx unterscheidet sich zudem gegenüber seinem Vorgänger durch die duale Retentionsfläche mit einer schmaleren koronalen Form, die es dem Patienten ermöglicht, die Teleskopprothese wesentlich einfacher auszurichten und genau einzusetzen.

Einen besonderen Vorteil sehen wir darin, dass die beim neuen System verwendeten Materialien (neue DuraTec™ Beschichtung, bestehend aus mehrfachen Schichten Titancarbonitrid und Titannitrid) für eine härtere, abrasionsfestere Außenseite als die vorherige Titannitridbeschichtung sorgen. Der ästhetische, pinkfarbene Gingivafarbton des Materials (Abb. 19) ist zwar ein eher marginaler Aspekt; er bietet dem Patientenauge jedoch einen „Tick“ mehr Ästhetik. Außerdem erwarten wir, dass die Modifikation des Schwenkbereiches

ANZEIGE

JOVIDENT

3 in 1 Trays
Farbcodierte Abdrucklöffel

- Robustes widerstandsfähiges Plastik
- Speziell entwickelte Wände für noch mehr Stabilität
- Qualitativ hochwertiges reißfestes Netz
- Große Occlusationsebene
- Zum Einmalgebrauch
- CE - ISO
- Packungsgrößen: Je nach Modell 28, 32, 36 oder 48 Stück/Beutel

Tel.: +49 (203) 60 70 70 · info@jovident.com
www.jovident.com

Erhältlich in:
Full Arch (blau)
Anterior (lila)
Quadrant (gelb)
Posterior (grün)
Sideless (weiß)

© Edyta Pawlowska - Fotolia

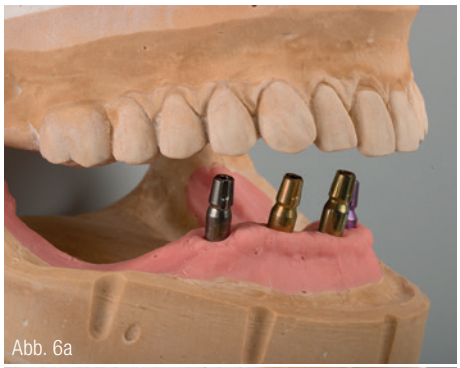
Abb. 6a

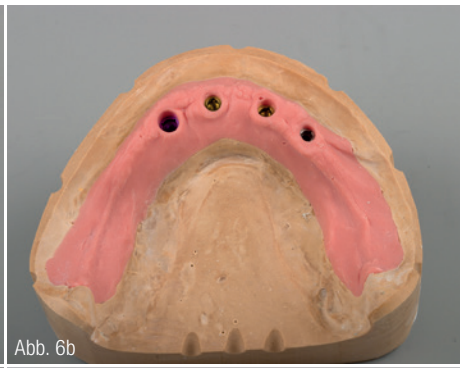
Abb. 6b

Abb. 7

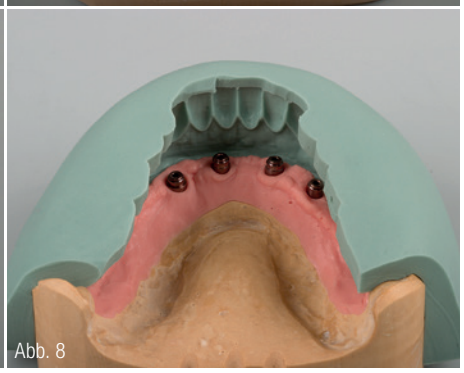
Abb. 8

Abb. 6a und b: Modell mit Abruckpfosten (a) und Zahnfleischmaske sowie Laboranalogen (b). Abb. 7: Aufstellung und Modellation für das Wax-up. Abb. 8: Vorwall ohne Zähne und Wachs.

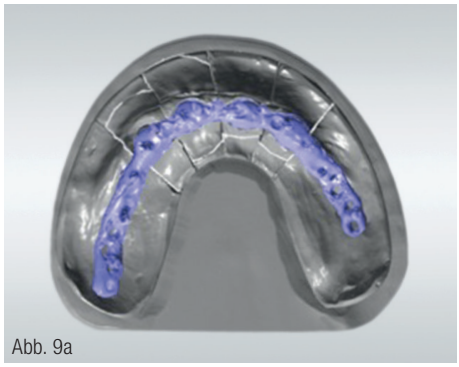
Abb. 9a

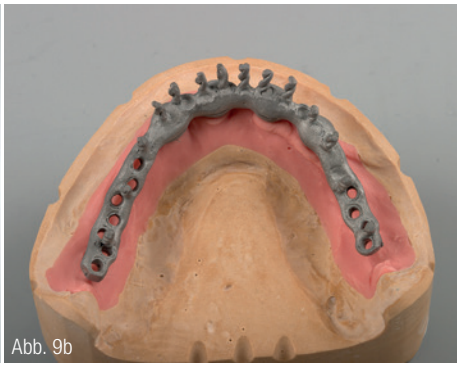
Abb. 9b

Abb. 9a und b: Herstellung der Modellgussbasis.

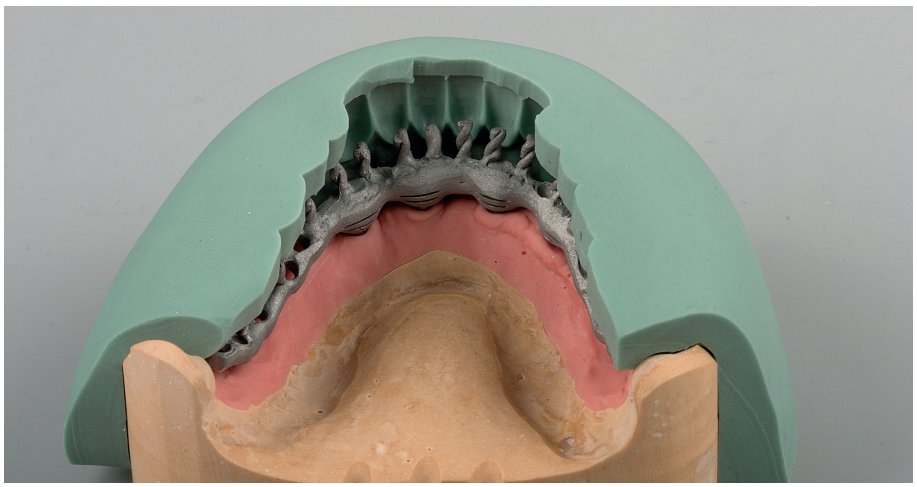

Abb. 10: Der Vorwall schafft einen Überblick über die Platzverhältnisse.

auch bei größerer Divergenz der Implantate einen sicheren Halt erzeugt. Aus klinischer Sicht ist die Hygienefähigkeit bei herausnehmbaren Prothesen wesentlich einfacher. Das erleichtert die Handhabung für Patienten wie auch das ggf. damit beschäftigte Pflegepersonal. Anwenderfreundlich ist auch die All-in-one-Verpackung, die das Abutment und alle für die Verarbeitung notwendigen Komponenten beinhaltet. Was die Zusammenarbeit mit dem Patienten sowie dem Zahntechniker angeht, so muss beim neuen LOCATOR R-Tx weder aus klinischer noch aus labortechnischer Sicht umgedacht werden, sodass besondere Tipps im Umgang mit LOCATOR R-Tx nicht notwendig sind: Die Kooperation mit dem Dentallabor gestaltet sich wie auch beim Vorgänger als unproblematisch, da die strukturierten Anwendungsvorgaben bestehen bleiben.

Fallbeispiel

Die über 70-jährige, im Unterkiefer total zahnlose Patientin stellte sich mit einer mittelschweren Alveolaratrophie in unserer Praxis vor (Abb. 1).
Zu Beginn der Behandlung wurden Risikoanalyse, Individualbefund, klinischer Befund sowie PA- und ein Röntgenbefund erstellt (Abb. 2). Bei dieser Patientin zeigten sich keinerlei Behandlungs- bzw. Verlaufsrisiken, sodass uneingeschränkt von einer erfolgreichen Implantation ausgegangen werden konnte. Generell sollten, wie auch im hier vorliegenden Fall, alle individuellen Besonderheiten des Patienten – Gesicht, Lippen, Zahnfleisch, Zähne – auf dem klinischen Bildmaterial eindeutig zu erkennen sein.
Nach Aufklärung über die verschiedenen Versorgungsmöglichkeiten (Steg, Teleskope) entschieden wir uns gemeinsam mit der Patientin im Unterkiefer für einen implantatgetragenen Zahnersatz auf vier Implantaten mit LOCATOR R-Tx, weil dies eine einfache, sichere und wirtschaftliche Behandlungsmodalität darstellt. Darüber hinaus sind auch das Handling und die Hygienefähigkeit, auch im fortgeschrittenen Alter, wenn beispielsweise die manuell-haptischen Fähigkeiten zurückgehen, problemlos möglich. Es wurden vier CAMLOG K-Line Implantate mit jeweils 13 mm Länge (Regio 44 K-Line Ø 3,3 mm, Regio 42 K-Line Ø 3,8 mm, Regio 32 K-Line Ø 3,8 mm

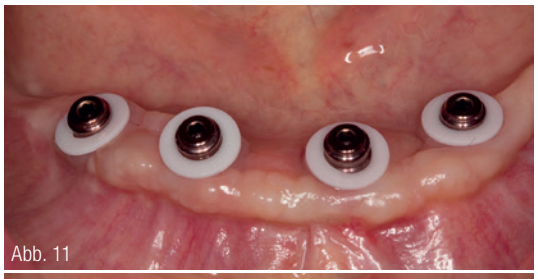

Abb. 11: Vorbereitung für die Anprobe des Tertiärgerüstes – LOCATOR-Abutments und Ausblockringe (Block Out Spacers) … Abb. 12: … mit aufgesteckten Matrizengehäusen. Abb. 13: Das Gerüst wird einprobiert.

und Regio 34 K-Line Ø 4,3 mm) in paralleler Ausrichtung inseriert (Abb. 2).

Zwölf Wochen später wurden die Implantate nach komplikationsloser Einheilung und Osseointegration freigelegt. Für die richtige LOCATOR-Höhe muss die Gingivahöhe ausgemessen werden. Der retentive Anteil des so bestimmten LOCATOR-Abutments muss sich immer supra-mukosal befinden, weil nur so eine zuverlässige Retention der LOCATOR-Matrize auf der LOCATOR-Patrize möglich ist. Nach Entfernen der Gingivaformer wurden die Implantatabdruckpfosten eingeschraubt und die Bissregistrierung durchgeführt (Abb. 3 und 4).

Die anschließende Abformung erfolgte mit VanR Heavy Bodied Hydrocolloid (DUX Dental) (Abb. 5).

Im Labor wurde dann das Meistermodell mit einer Zahnfleischmaske aus Gingifast (Zhermack) hergestellt sowie die Modelle einartikuliert (Abb. 6a und b). Es wurden die Zähne aufgestellt und die Prothese ausmodelliert (Abb. 7).

Bei der Einprobe des Wax-ups wurden Ästhetik, Funktion und Phonetik überprüft. Anschließend wurde im Labor die Zahnaufstellung mit Vorwallmasse abgeformt und das Wachs entfernt (Abb. 8). Jetzt wurde das Modell mit den eingesetzten LOCATOR R-Tx und den Zähnen eingescannt, um das NEM-Retentionsgerüst im CAD/CAM-Verfahren herzustellen (Abb. 9a und b). Der Vorwall schafft dabei einen Überblick über die Zahnpositionen und den Platz für die Gestaltung des Modellgussgerüsts (Abb. 10).

Dieses Gerüst dient der Kraftverteilung und Stabilisierung der Prothese. An der Unterseite hat es entspre-

ANZEIGE

Oberflächenreinigung und -desinfektion

- **Ohne** QAV
- **Ohne** Alkohol
- **Ohne** Aldehyde
- **TBC-wirksam**
- **VAH-zertifiziert**

geprüft im 4-Felder Test gemäß VAH und EN 16615

MaxiWipes *wet*

Größe 17 x 26 cm, 50g/m²

JumboWipes *50*

Jumbo-Größe 21 x 26 cm, 50g/m²

Alkoholfreie Feuchttücher zur Reinigung und Desinfektion von empfindlichen Oberflächen von Medizinprodukten.

ALPRO®
ALPRO MEDICAL GMBH
www.alpro-medical.de

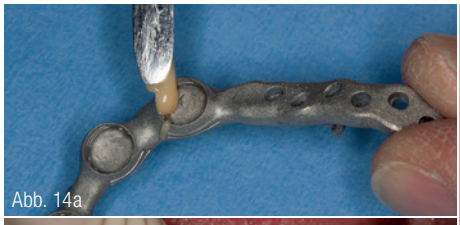
Abb. 14a

Abb. 14b

Abb. 14c

Abb. 14a bis c: Kontrolle der Passgenauigkeit und Verkleben des Gerüsts im Mund.

Abb. 15

Abb. 16

Abb. 15: Zahnaufstellung und Modellation. Abb. 16: Einprobe.

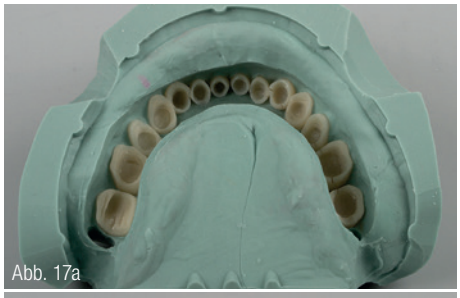
Abb. 17a

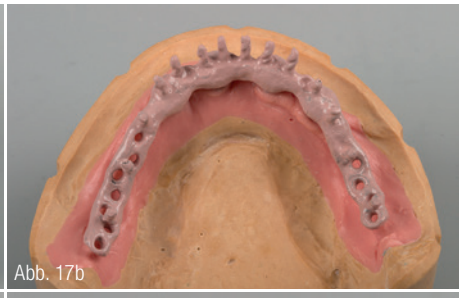
Abb. 17b

Abb. 17c

Abb. 17d

Abb. 17e

Abb. 17f

chende Aussparungen für die Matrize (Abb. 14c). Es schloss sich die intraorale Kontrolle des Gerüsts für die Prothese auf den Matrizen an (Abb. 13, 14a und b).

Dazu wurden die LOCATOR-Abutments handfest auf die Implantate eingeschraubt, anschließend die Ausblockringe (Block Out Spacers) positioniert (Abb. 11) und die LOCATOR-Matrizengehäuse auf die LOCATOR-Abutments aufgesetzt (Abb. 12).

Neben der optisch klinischen Kontrolle (Abb. 13) wurde mit Fit Checker Advanced Blue (GC) eine Zementspaltkontrolle vorgenommen. Für das intraorale Verkleben der LOCATOR-Matrizengehäuse in das Tertiärgerüst wurde Panavia V5 (Kuraray) verwendet. Nur durch das Verkleben im Mund kann ein passiv-spannungsfreier Sitz der Suprastruktur auf den LOCATOR garantiert werden (Abb. 14a bis c).

Als Nächstes erfolgte die Aufstellung der Prothesenzähne auf das Tertiärgerüst im Labor, anschließend wurde die ästhetische und phonetische Einprobe am Patient in der Praxis durchgeführt. Parallel dazu wurde die Zahnfleischfarbe für den Prothesenkunststoff bestimmt (Abb. 15 und 16).

Die Fertigstellung der Prothese im Labor erfolgte entsprechend dem üblichen Vorgehen (Abb. 17a bis f). Zum Schluss wurden die LOCATOR-Matrizen-Verarbeitungsretentionseinsätze im Labor gegen die LOCATOR-Matrizen-Retentionseinsätze getauscht. Schließlich wurde nach Festziehen (mit dem Drehmomentschlüssel) des LOCATOR R-Tx-Aufbaus die fertige Prothese eingegliedert (Abb. 18a und b, 19a und b).

Zum Behandlungsende wurden der Patientin die richtige Mund- und Attachmenthygiene erklärt, die Handhabung geübt und die individualisierten Recalltermine im Abstand von vier Monaten vereinbart. Für den Moment können wir sagen, dass die Retention des LOCATOR R-Tx exzellent und die Patientin sehr zufrieden ist.

Fazit

So sicher wie CAD/CAM-gefertigter Zahnersatz in naher Zukunft „in aller Munde“ sein wird, so wird das LOCATOR-System auch mit der nächsten Generation LOCATOR R-Tx

Abb. 17a bis f: Fertigstellung im Labor.

Abb. 18a und b: LOCATOR R-Tx in situ bereit zur Eingliederung des Zahnersatzes. Abb. 19a: Die eingegliederte Arbeit – ein ästhetisch und funktionell sehr zufriedenstellendes Ergebnis. Abb. 19b: Das Lippenbild ist mithilfe der vestibulären Prothesengestaltung gut gelungen.

seinen Stellenwert bei zahnlosen Patienten behalten oder gar steigern. Insgesamt sehen wir in diesem Verankerungssystem eine perfekte Synthese hinsichtlich operativem, technischem, zeitlichem und finanziellem Aufwand auf der einen, sowie Nutzen und Behandlungserfolg auf der anderen Seite. Was vor dem Hintergrund der demografischen Entwicklung hierzulande weiterhin dafür spricht: Bei Zahnlosigkeit wird auch bei Patienten im höheren und betagten Alter in zunehmendem Maße eine implantatprothetische Lösung infrage kommen. Möglicherweise können unter Einbeziehung des LOCATOR-Systems auch hybridprothetische Lösungen im teilbezahnten Kiefer eine interessante Langzeitlösung darstellen.

Fotos: © Kirsch/Ackermann/Neuendorff

INFORMATION

Dr. Karl-Ludwig Ackermann
Talstraße 23
70794 Filderstadt
Tel.: 0711 70881-66
kl.ackermann@kirschackermann.de

Infos zum Autor

ANZEIGE

centradent medicare dental

EcoSpray AF Ultra
Schnelldesinfektion für Flächen

voll viruzid

Gebrauchsfertige, alkoholische Schnelldesinfektion auf der Basis von Ethanol. Geeignet für alle Bereiche, in denen eine gezielte, viruzide Desinfektion alkoholbeständiger Oberflächen erforderlich ist.

Sonderpreis bis 31.12.16
29,90 € /5-l-Kanister statt 39,50 €
Bestellen Sie telefonisch 0228 338090 oder online www.cmd-shop.de

Erfüllt die aktuelle Anforderung des RKI.

Wirkungsspektrum:
Bakterizid inkl. MRSA, tuberkulozid, levurozid, viruzid inkl. Polio-, Adeno-, Rota- und Noro-Viren. Flächendesinfektion (Wischdesinfektion) gem. VAH (bakterizid, levurozid, hohe organische Belastung): 1 min.*
*gelistet in der 5 min. Spalte der VAH-Liste
Tuberkulozid (M. terrae) gem. EN 14348: 30 sec.
Viruzid gem. EN 14476 inkl. HBV/HIV/HCV: 1 min.
Polio-Virus: 1 min.; Adeno-Virus: 30 sec.;
Noro-Virus (MNV): 1 min.; Rota-Virus: 30 sec.

CMD Centradent Medicare Dental GmbH
Hohe Str. 67, 53119 Bonn, Tel. 0228 33809-0, Fax 0228 33809-150
E-Mail: service@cmd-dental.de Internet: www.cmd-dental.de