

**WURZELKANALAUFBEREITUNG** // C-förmige Wurzelkanalkonfigurationen stellen den Behandler vor besondere Herausforderungen bei der Wurzelkanalbehandlung, da sie mit besonders dünnen Dentinwänden und meist einer unregelmäßigen Formvariation einhergehen. Behutsames Vorgehen sowie ausreichendes Wissen um diese anatomische Besonderheit sind daher bei der Behandlung unabdingbar.

## C-FÖRMIGE WURZELKANÄLE – EINE ENDODONTISCHE HERAUSFORDERUNG

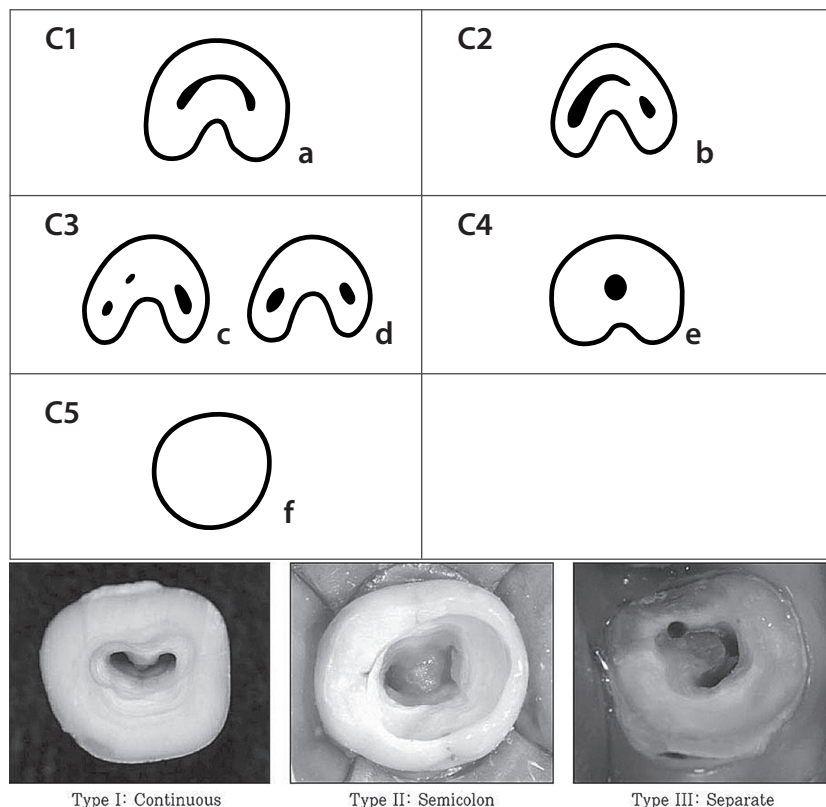
Dr. Dieter Deußen/Köln

Der Begriff „c-shaped canal“ (c-förmiger Kanal) wurde das erste Mal 1979 von Cooke und Cox verwendet. Sie zeigten Fälle, bei denen der Wurzelkanal nach Eröffnung der Pulpenkammer wie der Buchstabe „c“ aussah. Eine c-förmige

Wurzelkanalkonfiguration entsteht durch eine unvollständige Fusion oder Fehlen der Hertwig'schen Epithelscheide während der Wurzelentwicklung. c-förmige Kanäle sind am häufigsten in den zweiten Molaren des Unterkiefers zu finden, aber auch in anderen Zahnregionen ist diese Kanalkonfiguration möglich.

Die Häufigkeit ist global unterschiedlich. Bei den Kaukasiern ist mit einem Vorkommen von 2,7 bis 7,6 Prozent in einem unteren zweiten Molar zu rechnen, in der asiatischen Population sogar bis zu 32,7 Prozent.

**Abb. 1:** Darstellung der Klassifikation c-förmiger Wurzelkanäle nach Melton et al. 1991. **Abb. 2:** Klinische Darstellung c-förmiger Wurzelkanäle (Lee DG et al. 2007).



### Klassifikation

Zähne mit einer c-förmigen Kanalkonfiguration sind in sehr vielen morphologischen Variationen zu finden. Die am häufigsten verwendete Klassifikation von Melton et al. ist in der Abbildung 1 aufgeführt. Eine „klassische“ c-förmige Kanalkonfiguration hat einen durchgängigen Isthmus, der die Form eines „c“ hat, wobei die Rundung meist bukkal liegt. Dieses Muster folgt vollständig oder teilweise bis zum Apex. Eine andere häufige Konfiguration beinhaltet ein Dentinband an einem Ende des Isthmus. Die Form ähnelt einem Semikolon. Eine weitere Konfiguration zeigt einen mesialen und/oder distalen Kanaleingang wie in einem üblichen

Molaren und einem schmalen Isthmus (Abb. 2). Eine weniger häufige Konfiguration ist ein symmetrisch angelegter mesialer und distaler Kanaleingang im Oberkiefermolar. Ein Isthmus ist nicht vorhanden, aber es zeigt sich eine aus mehreren Wurzeln verschmolzene Wurzel.

Wichtig zu wissen ist, dass die Dentinwände am Isthmus sehr dünn sind und nicht stark abgetragen werden dürfen. Dies ist bei der Reinigung und Desinfektion der Kanalwände eine schwierige Aufgabe. Somit gelten nicht die herkömmlichen Behandlungsprotokolle, sondern es muss ein individueller Behandlungsplan entworfen werden.

## Diagnostik

Die meisten Zähne mit einer c-förmigen Kanalkonfiguration sind mit einer Einzelaufnahme zu identifizieren (Abb. 3). Die Wurzeln sind fusioniert und zeigen eine konische Erscheinung. Die Wurzelkanäle vereinigen sich kurz vor dem Apex.

Ist man trotzdem nicht sicher, ob es sich um eine c-förmige Wurzelkanalkonfiguration handelt, dann ist die Erstellung einer DVT-Aufnahme sinnvoll. Mit der horizontalen Darstellung lässt sich die Kanalkonfiguration sehr gut bestimmen. Die Wanddicke und die Dimension der Pulpa lassen sich ebenfalls gut einschätzen und sind somit für die Behandlungsplanung sehr hilfreich.

Bei der klinischen Untersuchung müssen alle Tests (Sensibilität, Perkussion, Palpation etc.) durchgeführt werden, um den Zustand der Pulpa und des periradikulären Bereiches bestimmen zu können. Ebenso wichtig ist die Messung des parodontalen Zustandes. Wegen der schwierigen Behandlung von Zähnen mit einer c-förmigen Wurzelkanalkonfiguration sollte bei einer ausgeprägten parodontalen Erkrankung sehr genau überlegt werden, ob eine endodontische Behandlung des Zahnes noch sinnvoll ist.

Ist ein Fistelgang vorhanden, so muss die Ursache identifiziert werden. Dabei sollte eruiert werden, ob es sich primär um eine parodontale oder endodontische Ursache, oder um eine Fraktur handelt.

Eine isolierte distale Taschentiefe von mehr als 4 mm deutet bei dieser Kanalkonfiguration meist auf eine Fraktur hin. Ist distal des Zahnes ein breiter Bereich

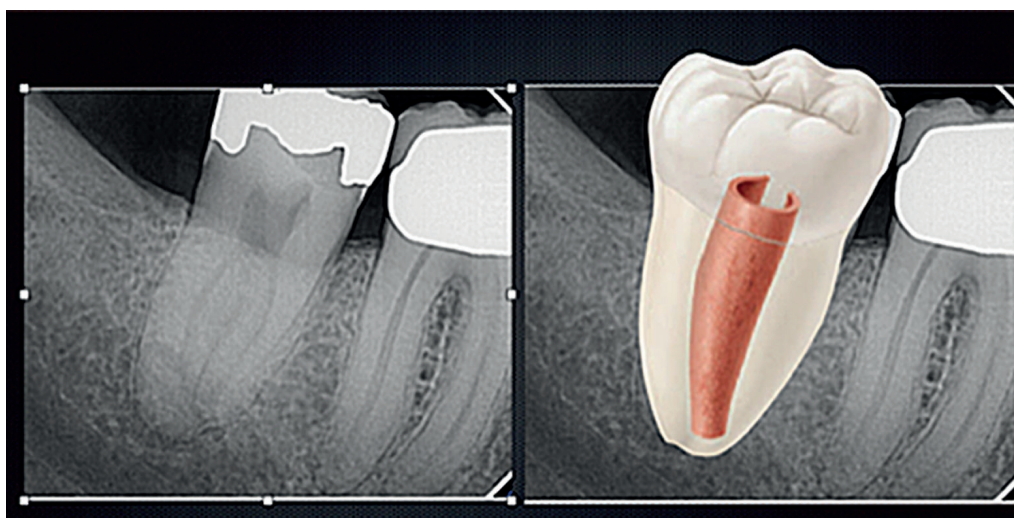


Abb. 3: Darstellung eines UK-Molaren mit c-förmiger Wurzelkanalkonfiguration (Courtesy Howard Farran).

mit einer tiefen Tasche vorzufinden, so kann die Ursache eine parodontale Erkrankung oder ein extrahierter Weisheitszahn sein.

Vertikale Frakturen bei Zähnen mit c-förmiger Wurzelkanalkonfiguration sind häufiger vorzufinden als bei „normalen“ Molaren. Ist eine vertikale Fraktur vorhanden, sollte der Zahn extrahiert werden.

## Zugang

Nachdem die Voraussetzungen für eine endodontische Behandlung erfüllt sind, muss der Behandler den idealen Zugang zur Pulpa planen. Die diagnostischen Aufnahmen sind dafür unerlässlich. Die Pulpenkammer ist sehr zentral in der Mitte des Zahnes, sodass ihr Erreichen keine großen Schwierigkeiten verursacht. Der Zugang sollte so gewählt werden, dass ein Maximum der Zahnschubstanz erhalten bleibt und trotzdem ein gerader Zugang zum Pulpengewebe gewährleistet ist. Die Identifizierung und Reinigung solcher Wurzelkanalsysteme ist mithilfe eines Dentalmikroskops einfacher möglich. Die Vergrößerung und die optimale Ausleuchtung lassen die Strukturen besser erkennen und anatomisch zuordnen.

Schnell kann durch die schwierige Konfiguration die Orientierung verloren gehen, sodass eine Messaufnahme sinnvoll wird. Aus Erfahrung ist meist der me-

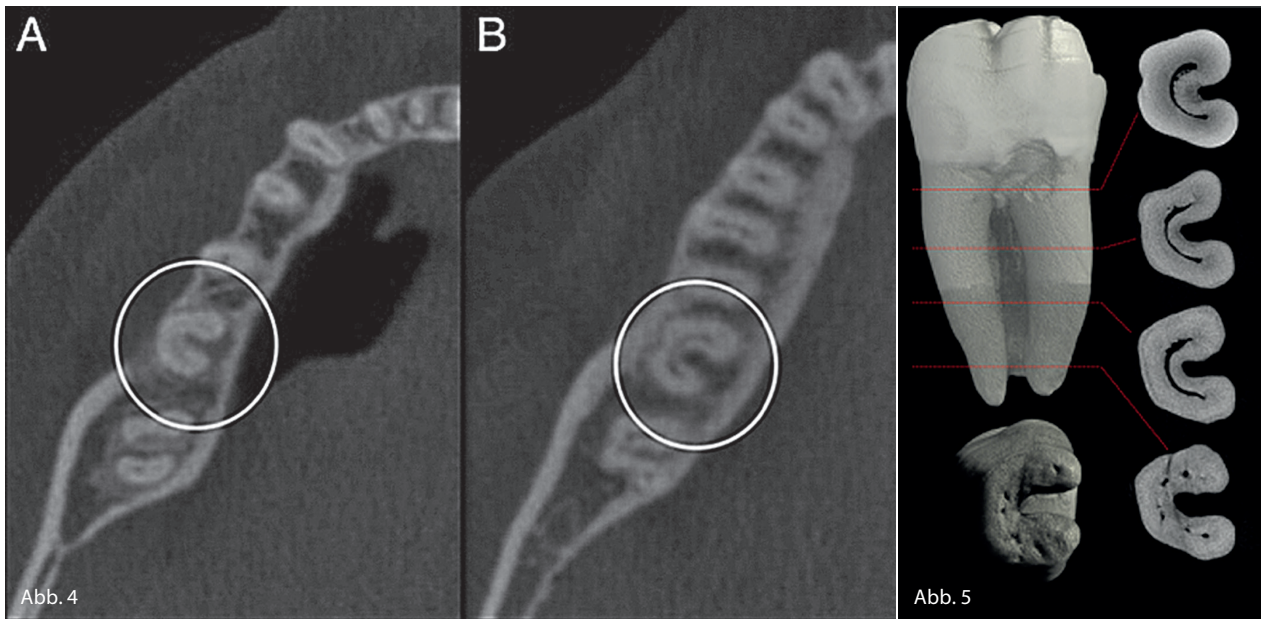
siale Bereich schwieriger bis zum Apex hin zu erreichen als der distale.

## Instrumentierung

Eine c-förmige Wurzelkanalkonfiguration ist ein komplexes Gebilde und stellt eine Herausforderung für den Zahnarzt dar.

Meist ist eine Kombination aus verschiedenen Aufbereitungsmethoden notwendig, um ein solches Kanalsystem effektiv säubern zu können. Die Form des Kanalsystems bei Zähnen mit einer c-förmigen Wurzelkanalkonfiguration ist eher bandartig als rund. Häufig finden sich Anastomosen, die eine effektive Reinigung der Kanäle erschweren. Die Aufbereitung sollte sorgsam und vorsichtig durchgeführt werden:

1. Reinigen Sie zuerst die Pulpenkammer und identifizieren Sie dann die vollständige c-förmige Ausdehnung.
2. Mit einem schmalen Bohrer oder einer Ultraschallspitze wird in Richtung Apex die c-förmige Einziehung sukzessive entfernt. Debris wird dabei in die Tiefe gedrückt. Dies zeigt breitere Bereiche und damit potenzielle Eintrittspunkte.
3. Benutzen Sie schmale Handfeilen mit leichtem Druck, um den gesamten Kanal zu erreichen.
4. Der Kanal wird vorsichtig mit Handfeilen, rotierenden Aufbereitungsinstrumenten oder mit SAF-Feilen erweitert.



**Abb. 4:** DVT-Aufnahme. Silva EJ et al. 2013. **Abb. 5:** Schnittbilder eines Zahnes mit c-förmiger Wurzelkanalkonfiguration. rootcanalanatomy.blogspot.com

Eine aggressive Aufbereitung mit Gates-Glidden-Bohrern oder großen NiTi-Feilen ist nicht zu empfehlen. Zähne mit einer c-förmigen Wurzelkanalkonfiguration sind anfälliger für Strip-Perforationen, somit sind schmale Feilen mit geringem Taper zu bevorzugen.

5. Eine ausreichende chemomechanische Desinfektion erhöht die Prognose.

## Medikamentöse Einlage

Kalziumhydroxid hat gute antimikrobielle Eigenschaften und reduziert Mikroorganismen und Gewebe, die während der Aufbereitung nicht erreicht wurden. Des Weiteren lässt sich bei einem zweiten Termin feststellen, ob die Initialtherapie erfolgreich war: Sind die klinischen Zeichen und Symptome verschwunden, liegen die Voraussetzungen für eine Füllung des Kanalsystems vor.

## Wurzelkanalfüllung

Die Wurzelkanalfüllung eines c-förmigen Wurzelkanalsystems stellt eine weitere Schwierigkeit dar. Die erste Problematik ist die Form. Das Kanalsystem ist sehr unregel-

mäßig, aber die meisten Wurzelfülltechniken sind für runde Wurzelkanalformen produziert, wie Wurzelfüllstifte und Sealer.

Mit der Technik der warm-vertikalen Kondensation lassen sich die gereinigten und desinfizierten Areale gut füllen. Durch ein langsames und vorsichtiges Einbringen des Wurzelfüllmaterials und einer guten Verdichtung sind Lufteinschlüsse vermeidbar. Es sollte darauf geachtet werden, dass das Wurzelfüllmaterial nicht überpresst wird.

Die neuen biokeramischen Wurzelfüllmaterialien sind gut für die Abdichtung der Kanäle geeignet. MTA lässt sich gut in kleinen Portionen in das Wurzelkanalsystem einbringen und gegebenenfalls mit Ultraschallaktivierung verdichten.

## Restauration

Wie bei jedem endodontisch behandelten Zahn ist eine schnelle Versiegelung des Zahnes notwendig, um eine Reinfektion zu vermeiden.

## Zusammenfassung

C-förmige Wurzelkanalkonfigurationen kommen am häufigsten bei den zweiten

UK-Molaren vor, aber auch in anderen Regionen. Die konische, verschmolzene Wurzel auf dem Röntgenbild lässt den Verdacht einer c-förmigen Wurzelkanalkonfiguration aufkommen, der meist klinisch verifiziert werden kann. Die Variation der Form ist für den Behandler immer eine große Herausforderung bei einer Wurzelkanalbehandlung, ebenso die dünnen Dentinwände. Nur mit ausreichenden Kenntnissen und vorsichtigem Arbeiten lässt sich diese Herausforderung zufriedenstellend meistern.



**DR. MED. DENT. DIETER DEUSSEN, M.SC., M.SC., M.SC.**

Aachener Straße 222

50931 Köln

Tel.: 0221 98862267

info@zahnaerzte-deussen.de

www.zahnaerzte-deussen.de

# Perfektion in ihrer höchsten Form:

G-Premio BOND™ von GC.

Das Premium-Universaladhäsiv, das so  
gut wie alles kann – sogar Reparaturen.



GC Germany GmbH  
Seifgrundstrasse 2  
61348 Bad Homburg  
Tel. +49.61.72.99.59.60  
Fax. +49.61.72.99.59.66.6  
info@germany.gceurope.com  
<http://www.gcgermany.de>

**GC**

Kostenfreies  
Muster anfordern

