

## „Das Wissen existiert, doch es fehlt die verbindende Brücke“

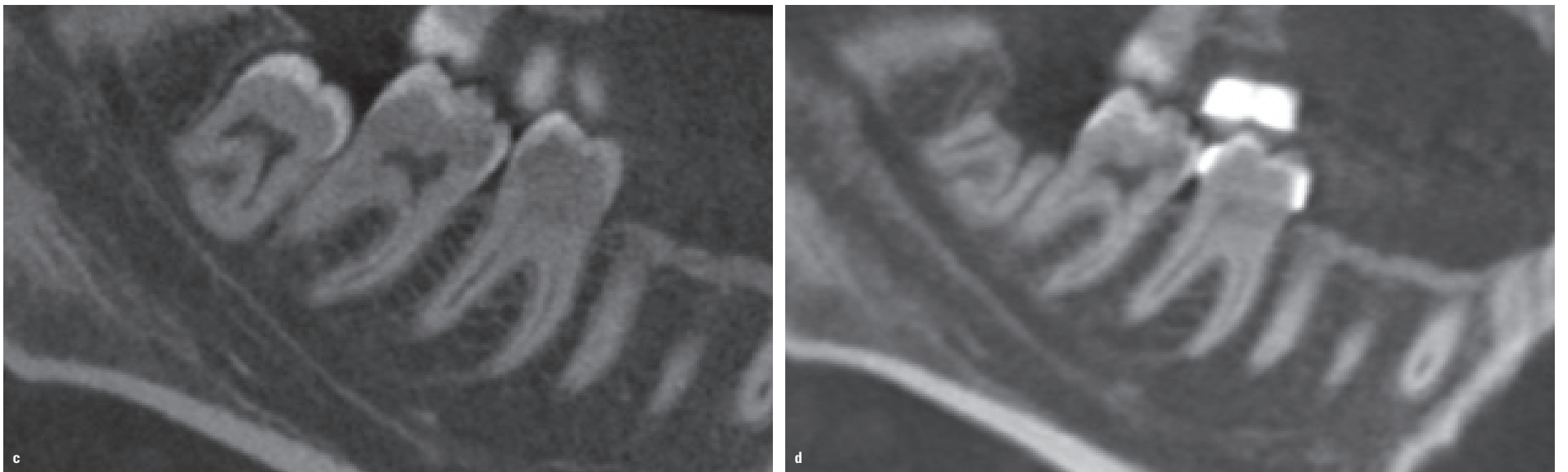


Abb. 1c, d: Sagittales Schnittbild T1, welches die Nähe der Wurzeln des dritten Molaren zum Mandibularkanal zeigt (c). Sagittales Schnittbild T2 mit der gleichen Ausrichtung, welches die Bewegung der Wurzeln in okklusaler Richtung nach erfolgter Koronektomie zeigt (d).

### KN Fortsetzung von Seite 1

Eine 3D-DVT-Überlagerung hingegen ist relativ neu, und selbst einigen bekannten Doktoren ist nicht bekannt, wie genau sie umzusetzen ist.

Ein weiteres Problem hängt nicht mit der Überlagerung selbst, jedoch damit zusammen, wie die Ergebnisse einer Überlagerung auszuwerten sind und wie eine klinisch relevante Information, die den Behandlungsplan entsprechend verändern kann, gewonnen wird. Fachleute sind daran gewöhnt, kephalometrische Daten zu überlagern und schnell die vor ihrem Auge befindliche große Aufnahme zu verstehen. Wenn dreidimensionale Daten überlagert werden, erfordert es eine Menge mehr Wissen und Zeit, um die longitudinalen Veränderungen zu begreifen. Für gewöhnlich sind es mehr als 300 Schnittbilder in einem großen Field of View-Scan, die hier anstelle eines einzigen Bildes von einer kephalometrischen Überlagerung auszuwerten sind. Ohne entsprechendes Training kann sich diese Aufgabe als recht schwierig erweisen.

### KN Welches sind die besten 3D-Referenzpunkte für eine exakte Überlagerung in drei Ebenen?

Auch wenn die Positionierung von Referenzpunkten in 3D ausführlich untersucht und bei der Evaluierung der Reproduzierbarkeit bezüglich Veränderungen der x-, y- und z-Koordinaten als zuverlässig erachtet wurde, stellt dies keine genaue Methode für eine Überlagerung dar. Die Summe aller Referenzpunktfehler hat eine Verbundwirkung auf die finale Überlagerung und führt letztlich zu einem signifikanten Fehler.<sup>1</sup>

Diese Methode ist sicherlich gut und manchmal erforderlich, um zwei verschiedene DVT-Scans anzugleichen und die Überlagerung, welche mittels voxel- oder

oberflächenbasierter Methode umgesetzt wurde, zu optimieren. Mit anderen Worten: Es gibt keine Referenzpunkte, die für eine präzise Überlagerung herangezogen werden könnten. Für eine Angleichung von Aufnahmen vor einer voxel- oder oberflächenbasierten Überlagerung ist Genauigkeit nicht erforderlich, daher kann jeder Punkt im Scan als Referenz verwendet werden, ohne letztlich das finale Ergebnis zu gefährden.

### KN Was ist der Überlagerungsfehler bei DVTs mit großem Field of View?

Die Fehlerquote bei großen FoV ist sehr gering. Forscher<sup>2-6</sup> haben berichtet, dass ein Fehler kleiner

als die Voxelgröße des Scans ist, wenn voxel- oder oberflächenbasierte Methoden zur Anwendung kommen. In Zahlen ausgedrückt, die erwähnten Fehler sind für gewöhnlich kleiner als 0,5 mm. Jedoch könnte dieser Fehler mit der für die Messungen verwendeten Methode zusammenhängen (Abstand zwischen den Referenzpunkten oder nächstgelegener Punkt-Technik) und nicht mit der Überlagerung selbst. Das bedeutet, dass der Überlagerungsfehler sogar kleiner sein könnte.

DVTs mit großem Field of View lieferten die ersten zu überlagernden Scans, und ursprünglich wurde hierbei die Schädelbasis als Referenzbereich verwendet.

Jene Methoden laufen weitestgehend automatisch ab, die menschliche Fehlerquelle ist daher reduziert und das finale Ergebnis ausgezeichnet. Seit der Einführung dieser Methode in die Zahnmedizin durch Dr. Lucia Cevidanes im Jahre 2005<sup>7</sup> wurden zahlreiche Studien veröffentlicht, die sich dieser Technik bedienen, inklusive Validierungen, welche verschiedene Softwarepakete nutzen. Die Ergebnisse sind trotz unterschiedlicher Software recht ähnlich. Sie zeigen, dass das Endergebnis dasselbe ist. Den Unterschied machen vielmehr die Schritte und die Zeit aus, welche bei jeder Software erforderlich sind, um den Prozess anzuschließen.

### KN Wie ist der Überlagerungsfehler im Vergleich zur Überlagerung von 2D-Aufnahmen?

Das ist eine Frage, die nicht beantwortet werden kann, da der Fehler einer 3D- bzw. 2D-Überlagerung nicht miteinander verglichen werden kann. 2D-Aufnahmen weisen diverse Limitierungen auf, welche Vergrößerungs-, Kopfpositionsfehler und die Vereinfachung der dreidimensionalen Struktur in einer 2D-Aufnahme umfassen. Verglichen mit den möglichen Aspekten einer 2D-Aufnahme liegt die hauptsächliche Einschränkung, die ein DVT hat, in der Ausrichtung des Kopfes. Jedoch kann dies digital

Fortsetzung auf Seite 6 KN

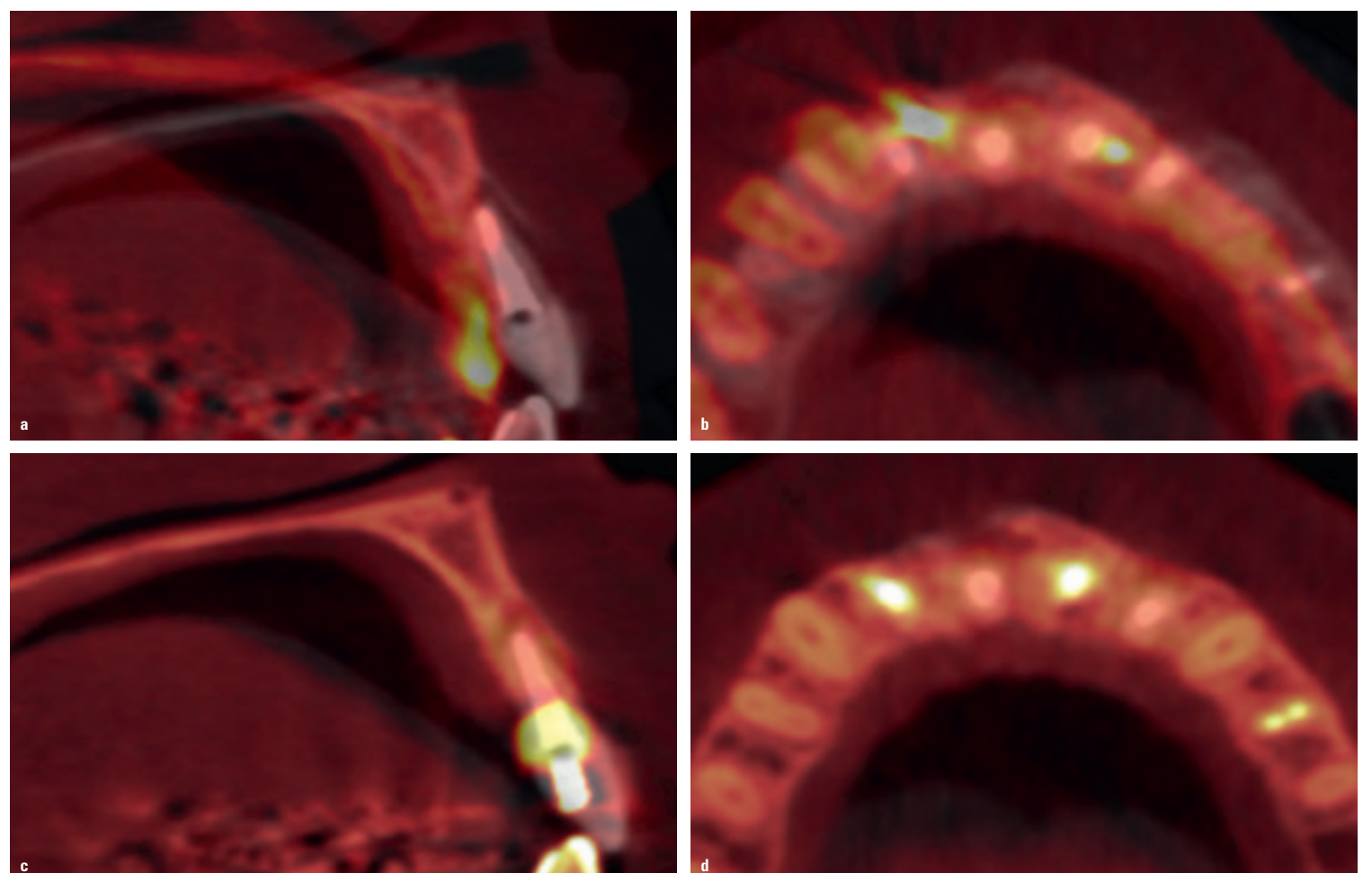

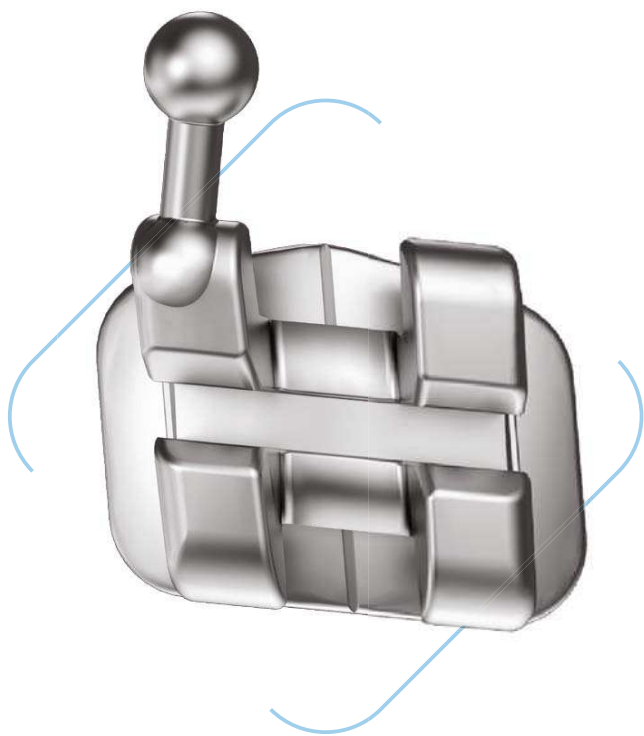


Abb. 2a-d: Übereinanderlegen der Aufnahmen T1 und T2 vor der Überlagerung (a, b). Übereinanderlegen der Aufnahmen T1 und T2 nach der Überlagerung (c, d).

## Neuaufgabe eines Meisterstücks

Wir präsentieren OmniArch<sup>®</sup> PLUS

- Neu konzipiert und neu gestaltet
- Klein genug für den anspruchsvollsten Patienten
- Groß genug für gute Handhabbarkeit
- Metal Injection Molded für berechenbare Resultate
- Verfeinerte Angulation für verbesserte Kontrolle
- Gefertigt mit modernsten Verfahrenstechnologien in unserem Werk in Sarasota, Florida



### KN Fortsetzung von Seite 4

einfach festgelegt werden. Meiner Meinung nach macht der Fakt, dass verschiedene Personen ähnliche Ergebnisse durch Überlagerung von 2D-Aufnahmen erreichen können, dies reproduzierbar, jedoch nicht genau. Der Grund dafür ist einfach; zweidimensionale Aufnahmen selbst sind nicht genau, daher kann deren Überlagerung auch nicht genau sein. Ich glaube, dass eine Überlagerung kephalometrischer Daten Aufschluss über die Veränderungen bringen kann. Jedoch können diese nicht als präzise angesehen werden.

Andererseits können dreidimensionale Aufnahmen durch verschiedene Personen reproduziert werden und bieten eine reale Wiedergabe des Hart- und Weichgewebes. Die vorliegenden Studienergebnisse haben gezeigt, dass eine die Schädelbasis als Referenz nutzende 3D-Überlagerung bei heranwachsenden und ausgewachsenen Patienten sowohl genau als auch reproduzierbar ist. Eine den Ober- oder Unterkiefer nutzende räumliche Überlagerung bei ausgewachsenen Patienten ist ebenso genau und reproduzierbar. Die gleiche räumliche Überlagerung bei heranwachsenden Patienten hingegen ist anspruchsvoller. Vor Kurzem wurden zwei Untersuchungen<sup>8,9</sup> veröffentlicht, welche unterschiedliche Techniken nutzten, um eine mandibuläre Überlagerung durchzuführen. Die Ergebnisse dieser Studie waren ziemlich ähnlich. Es gab eine hinreichende Genauigkeit am Kinn, und einige Fälle zeigten eine Variabilität bei den Kondylen.

Es sind weitere Studien erforderlich, um die Qualität der Überlagerung zu verbessern, doch wir bewegen uns hierbei in die richtige Richtung.

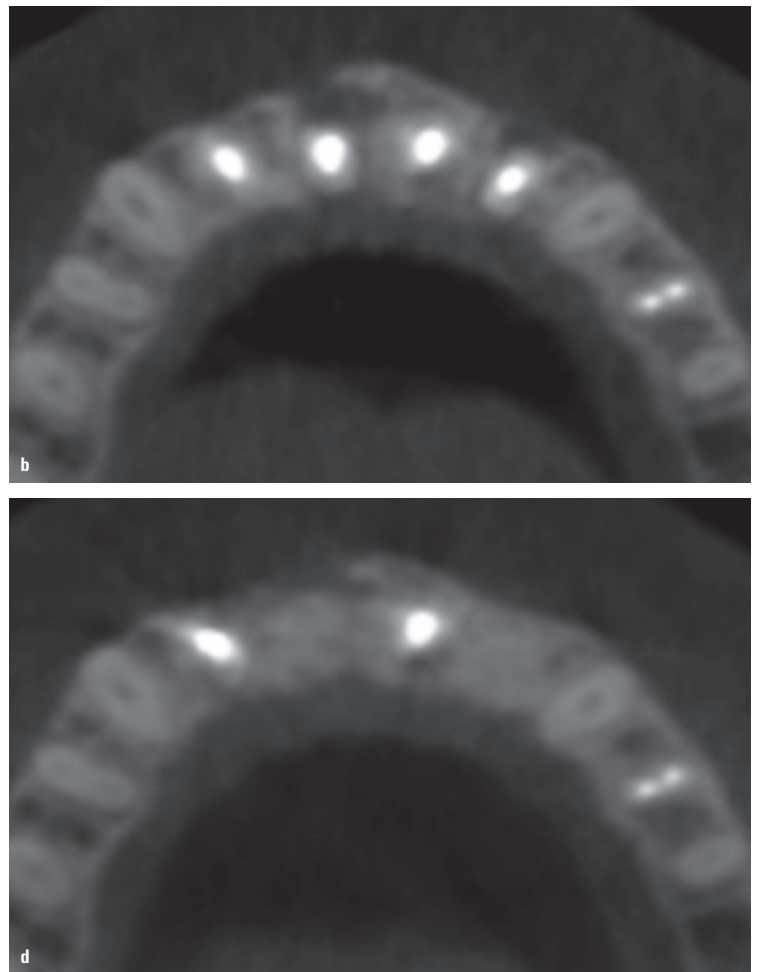
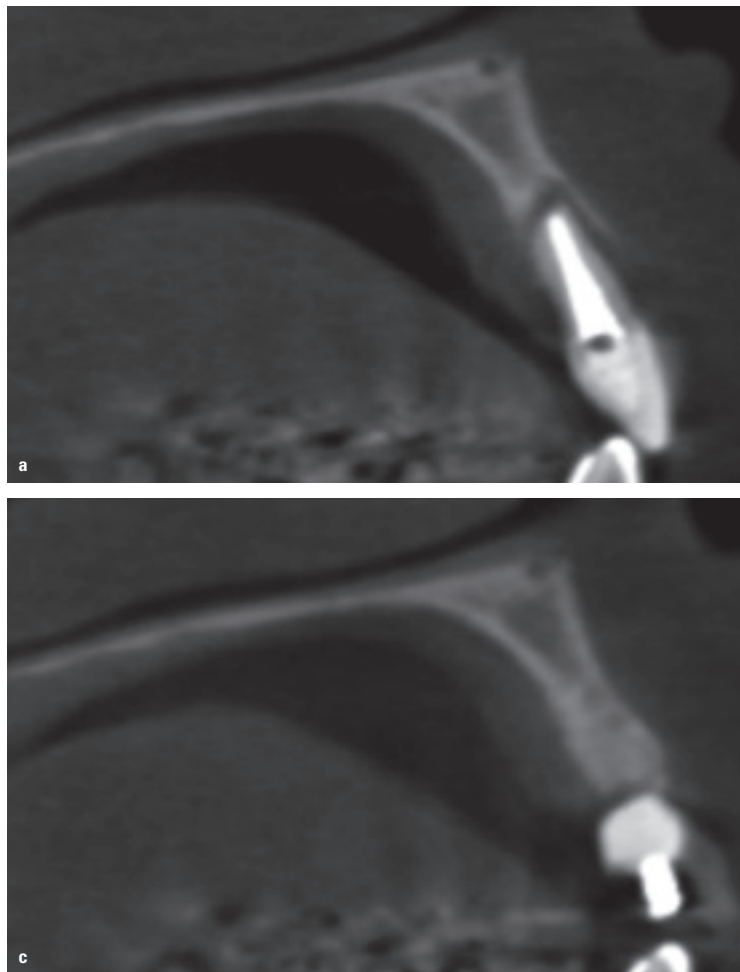


Abb. 3a-d: Sagittales Schnittbild T1, das die periapikale Pathologie rund um Zahn 9 zeigt (a). Axiales Schnittbild T1, welches die periapikale Pathologie rund um die Zähne 7 und 9 zeigt (b). T2 zeigt dasselbe sagittale Schnittbild und den Heilungsprozess dieses Bereichs nach erfolgter Exzision und Knochentransplantation (c). Das axiale T2-Schnittbild mit derselben Ausrichtung zeigt die Heilung der Bereiche nach Exzision der Zähne 7 und 9 und erfolgter Knochentransplantation (d).

### KN Ist die 3D-Überlagerung auch bei Anwendung von Invivo (Anatomage) zuverlässig möglich?

Mit der aktuellen Invivo-Version habe ich keinerlei Erfahrung. Das letzte Mal, als ich die Software benutzte, war eine genaue Überlagerung nicht möglich. Jedoch bin ich nicht sicher, wie die Überlagerung mit der neuesten Softwareversion funktioniert. Mit OnDemand3D hingegen bin ich recht vertraut. Dies ist die Software, welche ich am meisten verwende und mit der ich den Großteil meiner Forschungen realisiert habe. Sie ist sehr anwenderfreundlich.

Eine weitere Software, mit der ich oft gearbeitet habe, ist 3D Slicer. Deren Hauptvorteil ist, dass sie nicht käuflich erworben werden muss. Die Software ist eine Open-Source-Software, die jeder nutzen kann. Jedoch erfordert sie im Vergleich zu den anderen am Markt mehr Zeit. Zudem ist sie schwieriger zu erlernen.

Es gibt noch weitere verfügbare Softwareprogramme, mit denen eine Überlagerung durchgeführt werden kann, z.B. Dolphin 3D und Maxilim. Jedoch habe ich mit diesen noch nicht so oft gearbeitet.

### KN Verfügen Sie auch über Erfahrungen mit DVTs mit kleinem Field of View?

Unsere Arbeitsgruppe präsentierte als erste eine Methode für die maxilläre und mandibuläre räumliche Überlagerung bei ausgewachsenen Patienten.<sup>6</sup> Das Ziel des Reduzierens des FoV ist es, die Strahlung für den Patienten zu reduzieren. Eine der Herausforderungen bei der Überlagerung von Scans mit kleinem FoV ist, dass die stabilen Bereiche, welche als Referenz genutzt werden, limitiert sind. Bei ausgewachsenen Patienten ist es wichtig, bei der Überlagerung des Unterkiefers den Basisknochen des Unterkieferknochens zu haben. Bei der Überlagerung des Oberkiefers ist es wichtig, den Raum oberhalb des alveolären Bereichs zu haben. Bei heranwachsenden Patienten stellt der Mangel an stabilen Bereichen, welche als Referenz genutzt werden können, eine große Herausforderung für die Durchführung einer genauen Überlagerung dar.

Unsere Erfahrung, eine Überlagerung bei heranwachsenden Patienten durchzuführen, war

sehr gut. Unsere Gruppe war einerseits in der Lage, die Daten zu überlagern und andererseits die Veränderungen zu verstehen, welche nicht nur mit kieferorthopädischen Abläufen oder Prozessen aus anderen Bereichen der Zahnmedizin zusammenhängen, wie beispielsweise der Genauigkeit des Setzens eines Implantats, Ergebnissen nach Durchführung von Knochentransplantationen oder der Heilung bei periapikaler Pathologie. In der Kieferorthopädie haben wir die Methode entwickelt, um das spätere alveoläre Wachstum zu verstehen, die Zahnverankerung, den Knochenaufbau sowie andere dentoalveoläre Veränderungen. Häufig haben kleine Field of View-Scans eine kleinere Voxelgröße, die eine detailliertere Bildarstellung bietet, dies jedoch erfordert wiederum mehr Rechnerkapazität. Unserer Erfahrung nach vergrößert sich der Zeitaufwand zur Durchführung einer Überlagerung bei Einsatz der OnDemand3D-Software so, wie die Voxelgröße abnimmt. Die kleinste Voxelgröße, die wir überlagert haben, war 0,09 mm. Selbst bei dieser Voxelgröße dauerte der Vorgang ca. 30 bis 40 Sekunden, während eine Voxelgröße von 0,4 mm 10 bis 15 Sekunden in Anspruch nimmt. Das Größte an dieser Technik ist, dass die Überlagerung sehr schnell erledigt ist und keine zusätzliche Software oder Arbeitsschritte erfordert.

### KN Funktioniert die Methode auch für ein Ultra-Low-Dose-Protokoll mit neuesten DVT-Geräten?

Ich habe bislang mit mehreren verschiedenen DVT-Geräten gearbeitet und die Strahlendosis oder das FOV stellten kein Problem dar. Sogar wenn die DVT-

Scans von verschiedenen Geräten erstellt wurden, hatte ich keine Probleme damit. Ich arbeitete mit NewTom, i-CAT, Kodak, Planmeca und anderen Geräten, inklusive der neuesten und älterer Modelle. Ich erwarte nicht, dass eine Reduzierung Auswirkungen auf die Überlagerung haben würde.

### Fallbeispiele

Bei allen drei Fällen, die im Folgenden gezeigt werden, wurde eine räumliche Überlagerung durchgeführt, um die longitudinalen Veränderungen nach der Behandlung zu verstehen. Die Überlagerung richtet jeden DICOM-Datensatz des Zeitpunkts 2 neu aus, um ihn an den Zeitpunkt 1 anzugleichen. Mit anderen Worten: Die Ausrichtungen von axialer, koronaler und sagittaler Ansicht sind dieselben in beiden Aufnahmen (T1 und T2). Dies ermöglicht den Vergleich der exakt gleichen Bereiche.

#### Fall 1 (Abb. 1a-d)

Ein 23-jähriger Patient, der zur Abklärung hinsichtlich einer möglichen Exzision aller dritten Molaren überwiesen wurde. Eine DVT-Aufnahme wurde erstellt und offenbarte, dass sich die Wurzeln in unmittelbarer Nähe zum Nervus alveolaris inferior befanden. Aufgrund des Risikos einer Parathesie entschied sich der Oralchirurg für eine Koronektomie anstelle einer Zahnextraktion. Nach sechs Monaten wurde eine zweite DVT-Aufnahme gemacht und die durchgeführte räumliche Überlagerung zeigte, dass die Wurzeln von Zahn 17 sich immer noch bewegten, und – sofern erforderlich – bei geringerem Ver-

### ANZEIGE

**(FACH-)ZAHNÄRZTE LIEBEN ONLINE**  
Tägliches Update aus der Welt der Zahnmedizin.

www.znp-artikel.de




**ZNP**  
Das führende Magazin der Zahnmedizin

- Fachartikel
- News
- Interviews
- Kommentare
- Veranstaltungen
- Produkte
- Webinare
- E-Books
- CME-Fortbildungen
- Videos und Webinare
- Jobsuche
- Dental 3D-Style

**GRUPPE BLUMEN AG** | Industriestraße 22 | 40699 Solingen | Tel.: 0212-4647-0 | info@blumen.de



## LUPENBRILLE DER NEUEN GENERATION

GENAUER sehen - PRÄZISER arbeiten



### ADENTA® - Besser sehen!

- Individuell einstellbarer Arbeitsabstand
- Brillengestelle im Sport-Design oder aus Titan
- Extrem breites Sehfeld
- Extrem hohe Tiefenschärfe
- Flüssigkeits- und staubdichte Lupen
- Dioptrieausgleichsmöglichkeit für Brillenträger

**IDS 2017** HERZLICH WILLKOMMEN  
**21.-25.03.**  
 Halle 11.1 - Stand B041



Adenta GmbH | Gutenbergstraße 9 | D-82205 Gilching | Telefon: 08105 73436-0  
 Fax: 08105 73436-22 | Mail: info@adenta.com | Internet: www.adenta.de

letzungsrisiko des Nervs extrahiert werden könnten. Der chirurgische Eingriff wurde von Dr. Jonathas Claus, Florianópolis/Brasilien, durchgeführt.

**Fall 2 (Abb. 2a-d und 3a-d)**  
 Eine 47-jährige Patientin wurde zur Beurteilung der oberen Schneidezähne überwiesen. Diese hatten ein Trauma erlitten und es wurde eine Wurzelkanaltherapie durchgeführt. Nach der klinischen Untersuchung wurde eine DVT-Aufnahme angeordnet, um beurteilen zu können, inwiefern eine periapikale Pathologie sowie Wurzelresorption vorliegt. Die Zähne 7 und 9 zeigten eine weitreichende

periapikale Pathologie, die die Zerstörung eines Teils des bukkalen und palatinalen Knochens umfasste. Zahn 8 und 10 wiesen kleinere Läsionen auf, ohne dass eine kortikale Zerstörung vorlag. Der Behandlungsplan umfasste die Extraktion der Zähne 7 und 9 und das Setzen eines Knochentransplantats sowie eine Wurzelspitzenresektion der Zähne 8 und 10. Sechs Monate nach der Behandlung wurde eine zweite DVT-Aufnahme erstellt, um den Heilungsprozess zu beurteilen. Der chirurgische Eingriff wurde von Dr. Jonathas Claus, Florianópolis/

Literatur

polis/Brasilien, durchgeführt.

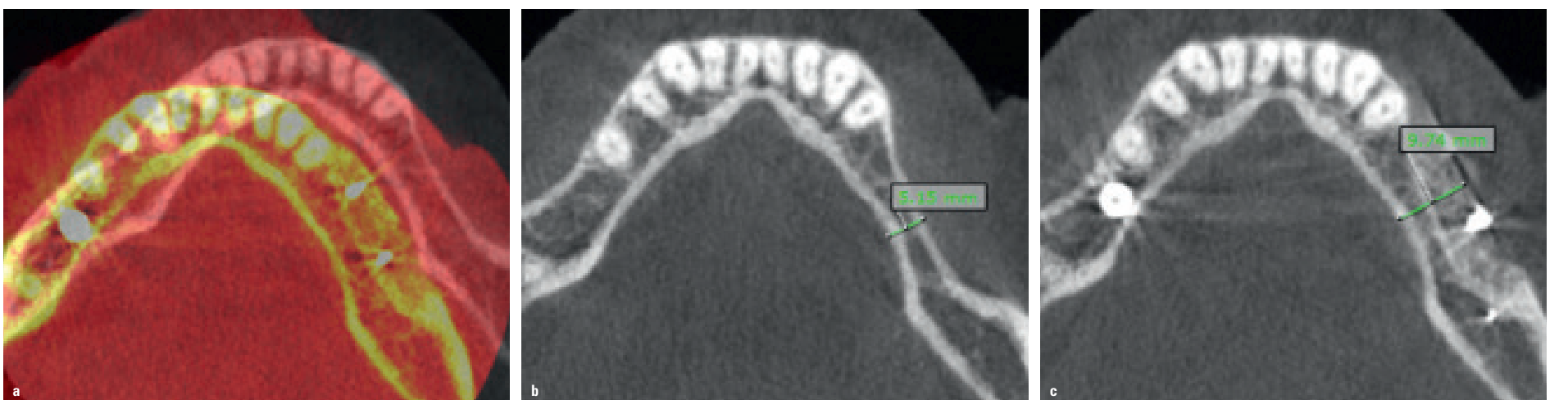**Fall 3 (Abb. 4a-c)**  
 Eine 42-jährige Patientin wurde wegen der geplanten Insertion von Implantaten im Bereich der Zähne 18-20 überwiesen. Nach Auswertung des DVTs entschied der Parodontologe, im Vorfeld der Implantation eine Knochentransplantation durchzuführen. Nach vier Monaten wurde eine zweite DVT-Aufnahme erstellt, um die Knochendicke beurteilen und die Positionierung der Implantate digital planen zu können. Abbildung 4 zeigt, dass die Vergröße-

rung des Ramus in der Breite mehr als 4 mm im dünnsten Bereich betrug. Der chirurgische Eingriff wurde von Dr. Diego Camacho, Fort Lauderdale/USA, durchgeführt. **KN**

**KN Adresse**  
**Dr. Leonardo Koerich**  
 Virginia Commonwealth University  
 School of Dentistry  
 International Dental Program  
 520 North 12<sup>th</sup> Street  
 Richmond  
 VA 23298-0566  
 USA  
 Tel.: +1 919 998 9523  
 lkoerich@gmail.com

**KN Kurzvita**

**Dr. Leonardo Koerich**  
 [Autoreninfo]



**Abb. 4a-c:** Übereinanderlegen von T1 und T2 vor der Überlagerung (a). Das axiale Schnittbild T1 zeigt den dünnen Kamm (5,15 mm) vor Durchführung der Knochentransplantation (b). Das axiale Schnittbild T2 mit der gleichen Ausrichtung stellt den Bereich nach erfolgter Knochentransplantation dar. Die Kammdicke vergrößerte sich um über 4 mm nach der Transplantation (c).