

Speicheldrüsenerkrankungen sind komplex in ihrem Auftreten. Einerseits begegnen sie uns in Form von lokalen Veränderungen wie Entzündungen, Tumoren oder Zysten und andererseits sind Speicheldrüsen ein empfindlicher Indikator für eine Reihe verschiedener Erkrankungen des Gesamtorganismus. Teil 1 bis 3 dieser Serie beschäftigten sich mit speziellen Diagnoseverfahren und der Therapie von Tumorerkrankungen sowie der Chirurgie des gelähmten Gesichtes. In diesem Teil werden spezielle perioperative Problemfelder der Chirurgie der großen Speicheldrüsen thematisiert.

Prof. Dr. Behrbohm

[Infos zum Autor]



Erkrankungen der Speicheldrüsen

Teil 4 – Hints & Tricks

Prof. Dr. med. Hans Behrbohm, Dr. med. Heiko Birke, Dr. med. Gabriele Behrbohm

Laterale Parotidektomie versus Enukleation

In den letzten Jahren flammte eine alte Kontroverse zu den Operationstechniken bei benignen Tumoren der Glandula parotis auf. Es ging um die Frage, ob und wann eine Enukleation eines Tumors vertretbar bzw. wann eine laterale Parotidektomie indiziert ist.

Für das pleomorphe Adenom, dem häufigsten benignen Tumor, konnte

inzwischen belegt werden, dass Satellitenknoten-Rezidive häufiger nach inadäquater Operationstechnik auftreten.¹ Meist treten die Rezidive erst nach über zehn Jahren postoperativ auf, sind häufiger bei Frauen und vom stromareichen Subtyp.² In der Literatur wird die Rezidivrate nach Enukleation mit 8–70 % angegeben und liegt damit oberhalb der Rate bei Patienten mit primärer lateraler Parotidektomie. Die Gefahr einer malignen Entartung besteht besonders

bei dem stromaarmen Subtyp. Im Vergleich zwischen einer lateralen und totalen Parotidektomie fanden sich jedoch keine Unterschiede in der Rezidivrate.³ Die laterale Parotidektomie ist somit die Methode der Wahl beim pleomorphen Adenom des lateralen Parotislappons. Der zweithäufigste benignen Tumor der Glandula parotis ist der Whartin-Tumor, das Zystadenolymphom. Es findet sich bevorzugt in der Region des unteren Parotispols und tritt bevorzugt bei Männern auf. Der Tumor hat palpatorisch eine weichere Konsistenz als das pleomorphe Adenom, ist zystisch bis prall elastisch, mit einer glatten Oberfläche und guter Verschieblichkeit. Wegen der geringen Rezidivneigung ist eine extrakapsuläre Exstirpation mit dem umgebenden Speicheldrüsengewebe vertretbar.

Zysten der Speicheldrüsen – immer eine knifflige Differenzialdiagnostik

Zysten der Speicheldrüsen treten seltener auf und stellen manchmal Probleme bei der Differenzialdiagnostik, z. B. auch zum Whartin-Tumor dar (Abb. 2). Pathogenetisch unterscheidet man mit

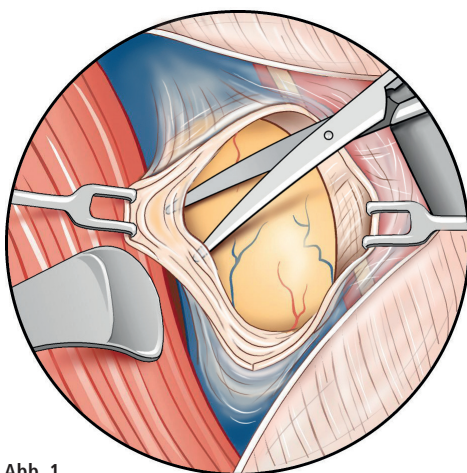


Abb. 1

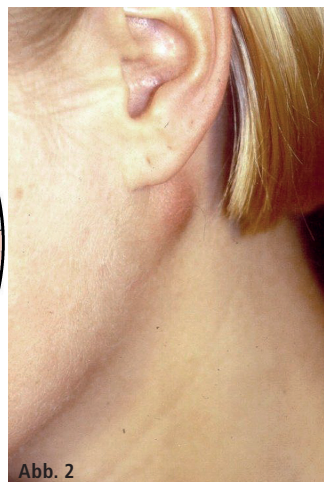

Abb. 2

Abb. 1: Prinzip der Enukleation am Beispiel eines Halslymphknotens. Diese Operationstechnik ist üblich bei benignen Tumoren der Halsregion, z. B. bei Lymphknotenexstirpationen. Für die Chirurgie der Speicheldrüsen ist diese Technik obsolet. (Abb. aus Behrbohm H.: Grundlagen der Instrumentenkunde, Endopress 2006.) – **Abb. 2:** Lymphoepitheliale Zyste der Gl. parotis.

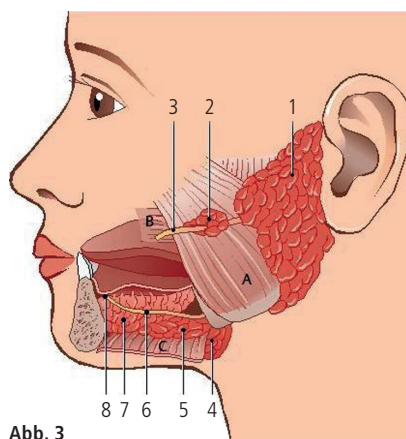


Abb. 3

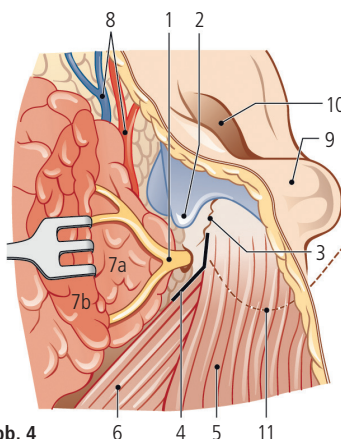


Abb. 4

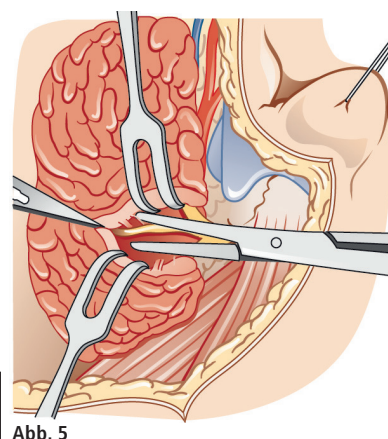


Abb. 5

Abb. 3: Topografie der großen Kopfspeicheldrüsen. 1 Gl. parotis, 2 akzessorische Drüse, 3 Stenon'scher Gang, 4 Gl. submandibularis, 5 Proc. uncinatus, 6 Whartin'scher Gang, 7 Gl. submandibularis, 8 Caruncula submandibularis, A M. masseter, B M. buccinators, C M. mylohyoideus (Abb. aus Behrbohm H, Kaschke O, Nawka T: Kurzlehrbuch HNO, Thieme 2009.) – **Abb. 4:** Prinzip der lateralen Parotidektomie. Landmarken beim Aufsuchen des Nervenstamms des N. facialis. 1 Nervenstamm, 2 Spitze des knorpeligen Gehörgangs, „pointer“, 3 Fissura tympano-mastoidea, 4 Winkel zwischen dem Ansatz des M. sternocleidomastoideus (5) und dem hinteren Bauch des M. digastricus (6), 7a oberflächlicher Parotislapen, 7b tiefer Parotisanteil, 8 A. und V. temporalis, 9 retrahierter Lobulus, 10 äußerer Gehörgang, 11 Mastoide Spitze (Abb. aus Behrbohm H, Kaschke O, Nawka T, Swift A: ENT diseases, Head & Neck, Thieme 2009.) – **Abb. 5:** Mikrochirurgische Dissektion. Die Präparation erfolgt oberhalb des N. facialis, der sich innerhalb der Drüse aufzweigt. Gleichzeitig wird der oberflächliche Drüsenlappen dadurch präpariert. Die Unterteilung in einen tiefen und oberflächlichen Drüsenlappen ist klinisch und chirurgisch determiniert. Ausgangspunkt ist die Aufspreizungsebene der Äste des N. facialis. Anatomisch gibt es keine morphologische Kompartimentierung zwischen beiden Drüsenanteilen. (Abb. aus Behrbohm H, Kaschke O, Naweka T, Swift A: ENT diseases, Head & Neck, Thieme 2006.)

Epithel ausgekleidete echte Zysten von Pseudozysten, die nur von Bindegewebe umgeben sind.

- Dysontogenetische Zysten: Es handelt sich um primäre Fehlbildungen. Typisches Beispiel ist die Ranula. Die Zyste geht von der Gl. sublingualis aus und entsteht durch Obstruktionen, Fehlbildungen oder Stenosen des Ausführungsgangsystems.
- Speichelgangzysten: Sie treten am häufigsten in der Gl. parotis auf. Mukozelen der kleinen Speicheldrüsen entstehen durch Schleimzellenbildungen, ausgehend von den kleinen Speicheldrüsen, besonders an der Unterlippe.
- Retentionszysten: Sie besitzen eine Epithelauskleidung und entstehen durch erworbene Abflussstörungen
- Lymphoepitheliale Zysten: Sie entstehen aus Lymphfollikeln, besonders in der Parotis, und treten bei 5 % der HIV-Infizierten multifokal als Frühzeichen auf.

Zysten haben eine weiche bis prall-elastische Konsistenz und ein typisches sonografisches Bild. Die Ranula erscheint als prall-elastische, livide Raumforderung unter der Zunge (Abb. 2). Die Therapie besteht in einer Exstirpation oder, z. B. bei der Ranula, in einer Marsupialisation.

Tumoren von akzessorischem Parotidgewebe – eine Krux

Eine besondere Schwierigkeit stellen Tumoren von akzessorischem Parotidgewebe dar. Das Problem besteht in einer Identifikation der dünnen und oft multiplen und verzweigten kleinen Zuflüsse von den akzessorischen Drüsenazini zum Stenon'schen Gang. Bereits kleine postoperative Gangläsionen führen zu postoperativen Speichelfisteln. Es können täglich bis zu 50 ml in die Wange laufen. Die Situation kann durch Abpunktieren des Speichels, Druckverbände und Medikation mit Atropin einige Tage beobachtet werden. In einzelnen Fällen kommt es zu einer Verklebung und einem spontanen Sistieren der Sekretion. Wenn sich keine klinische Besserung andeutet, bleibt nur die Revisionsoperation (Abb. 3).

Darstellung des Nervus facialis – A und O der Parotischirurgie

Das Hauptproblem der Parotischirurgie besteht in einer Schonung des N. facialis. Dazu wird er anhand von Landmarken dargestellt. Allerdings kann seine Präparation schwierig sein, z. B. bei einem voroperierten und vernarbten Situs. Auch ein intakter Nerv kann mit einer zeitweisen postoperativen Parese

einhergehen. Standard ist heute ein intraoperatives Monitoring des N. facialis. Es gibt dem Operateur in schwierigen Situationen Hinweise zur Identifikation von Nervenästen (Abb. 4 und 5). Alternativ zu der Darstellung des Nervenstamms kann der Nerv auch retrograd an jedem beliebigen Punkt innerhalb des Drüsenparenchyms aufgesucht werden. Es sollte dabei immer von möglichst peripheren Ästen an der Drüsenoberfläche oder nach Verlassen der Drüsenkapsel ausgegangen werden (Abb. 6).

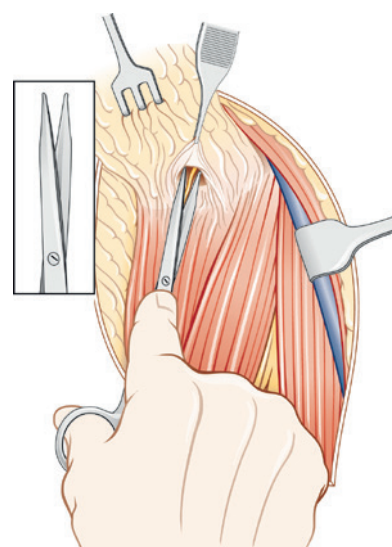


Abb. 6: Retrograde Nervendarstellung von peripher nach zentral am Beispiel der Präparation des N. accessorius (Abb. aus Behrbohm H.: Fundamentals of surgical dissection, Endopress 2006.)

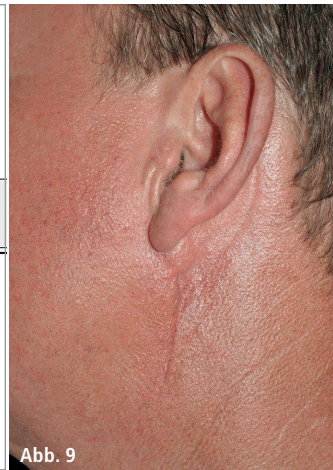
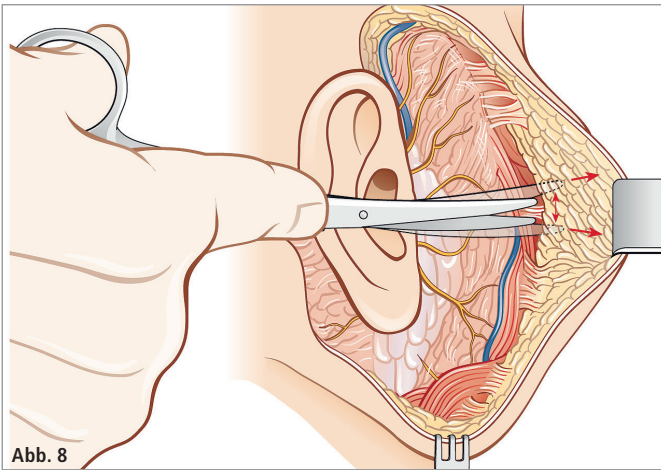
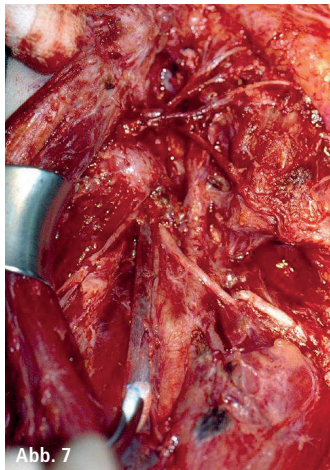


Abb. 7: Nervenplastik durch Interponate aus dem N. auricularis magnus bei tumorbedingter Indikation zur Resektion des N. facialis (Abb. OADR. H. Birke, Park-Klinik Weißensee.) – **Abb. 8:** Präparation der Drüsenoberfläche der Gl. parotis bei der lateralen Parotidektomie. Dargestellt ist der Verlauf der Facialisäste in der Tiefe des Drüsenkörpers. Durch abwechselndes Schneiden und Spreizen erfolgt die Ablösung des Hautlappens, der mit dem Haken angehoben wird, sodass die Sicht auf die Tiefe der Dissektion möglich wird. Große Präparierscheren sind für solche Zwecke atraumatischer als kleine. (Abb. aus Behrbohm H.: Fundamentals of surgical dissection, Endopress, 2006.) – **Abb. 9:** Narbe nach lateraler Parotidektomie fünf Wochen postoperativ. Die Schnittführung ist erkennbar.

Rekonstruktion des Nerven – cool bleiben und handeln

Kommt es intraoperativ zu einer Verletzung des Nerven, so ist eine sofortige Rekonstruktion indiziert. Dazu wird der Nervenast übersichtlich dargestellt. Wenn eine möglichst spannungsfreie End-zu-End-Anastomose nicht möglich ist, muss ein Interponat gewonnen werden. Dazu bietet sich der N. auricularis magnus an, der kaudal der G. parotis oberhalb des M. sternocleidomastoideus

aufzusuchen ist. Nach einer vorsichtigen Anfrischung der Ränder der Nervenstümpfe erfolgt eine epineurale Naht mit nicht resorbierbarem, monofilen Nahtmaterial 10x0 unter mikroskopischer Sicht. Die Nervenenden sollten zuvor durch farbige Haltebänder oder einer epineurale Haltenaht in Position gebracht werden (Abb. 7).

Speichelfisteln – abwarten und entscheiden

Speichelfisteln sind eine recht unangenehme Komplikation nach Eingriffen an der Gl. parotis. Sie können entweder als Fistelung nach außen oder unterhalb des Hautlappens auftreten und teilweise zu erheblichen postoperativen Schwellungen führen. Die wichtigste Voraussetzung zu deren Vermeidung ist eine atraumatische Präparation dicht oberhalb der Drüsenoberfläche. Verletzungen der Drüsenlobuli sollten vermieden werden. Dazu ist eine gute Ausleuchtung in der Tiefe des Präparationsgebietes z.B. durch Ausleuchtung mit einer Stirnlampe oder mit einem Leuchtspatel wie beim Facelift hilfreich. Kommt es dennoch zu einer Verletzung, so sollte das verletzte Gewebe in seine alte Lage adaptiert und eine Naht der „Drüsenkapsel“ vorgenommen werden (Abb. 8).

Bei der s-förmigen Umschneidung der Ohrmuschel zur Vorderkante des M. sternocleidomastoideus sollte der Unterrand des Lobulus ca. 8 mm frei

gelassen werden. Am Ansatz des Lobulus der Ohrmuschel treten Fistelungen nach außen am häufigsten auf. Sie können so vermieden werden (Abb. 9).

Vermeidung von Läsionen des Ramus marginalis des N. facialis – die Essentials

Die häufigsten postoperativen Paresen nach Operationen an den Speicheldrüsen betreffen den Ramus marginalis des N. facialis nach Exstirpationen der Gl. submandibularis. Die erste wichtigste Voraussetzung, um diese Läsionen zu vermeiden, ist eine exakte Schnittführung in einem Abstand von ca. zwei Querfindern unterhalb und parallel zum horizontalen Ast des Unterkiefers. Nach einer Durchtrennung von Haut, Subkutis und Platysma werden die A. und V. facialis dargestellt, umstochen und unterbunden. Danach wird der Haken eingesetzt. Der Ramus marginalis liegt jetzt geschützt oberhalb des Operationsfeldes des Trigonum submandibulare (Abb. 10).

Neuromonitoring – aktueller Standard

In den letzten Jahren ist das intraoperative Neuromonitoring des N. facialis während der Operationen an den Speicheldrüsen allgemein zur Routine geworden. Nach Einleitung der Narkose werden die Ableitungselektroden in

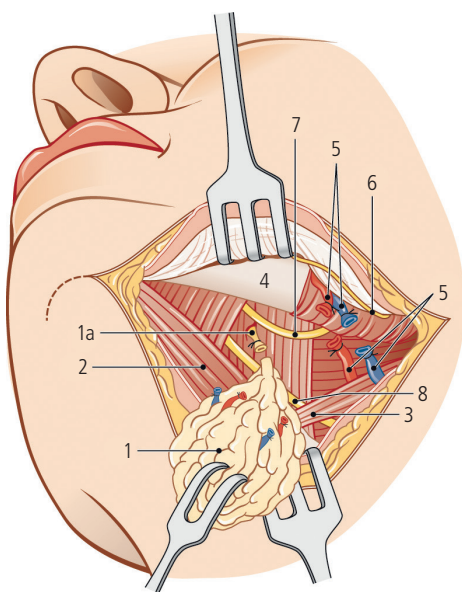


Abb. 10: Exstirpation der Gl. submandibularis links. 1 Gl. submandibularis, 1a Ligatur des Whartin'schen Ganges, 2 vorderer Bauch des M. digastricus, 3 M. styloideus, 4 horizontaler Ast der Mandibula, 5 A. und V. facialis, 6 N. marginalis, 7 N. lingualis, 8 N. hypoglossus (Abb. aus Behrbohm H, Kaschke O, Nawka T, Swift A: ENT diseases, Thieme 2009.)

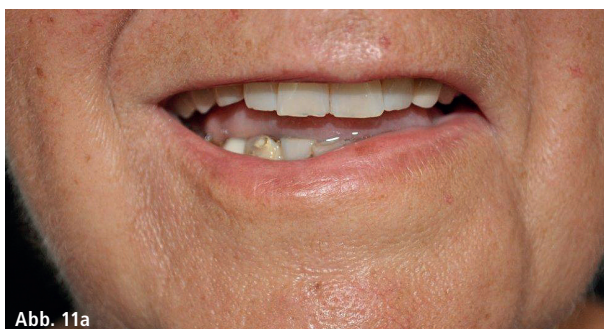


Abb. 11a

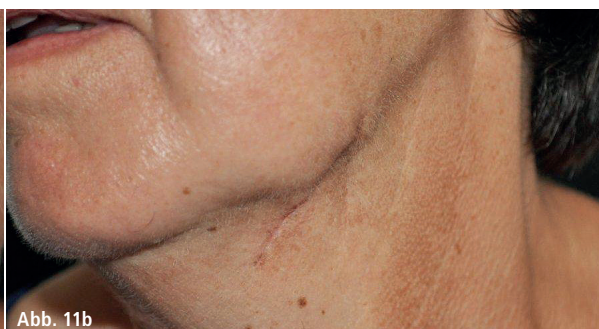


Abb. 11b

Abb. 11a: Falsche Schnitfführung – **Abb. 11b:** Schädigung des Ramus marginalis.

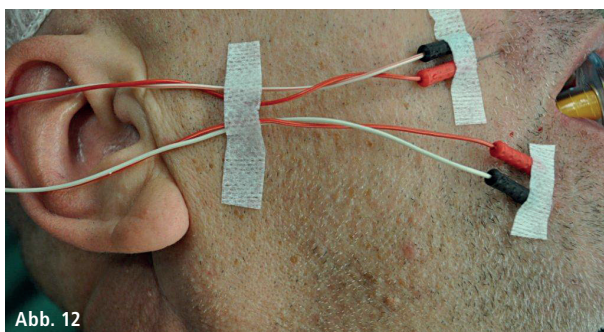


Abb. 12

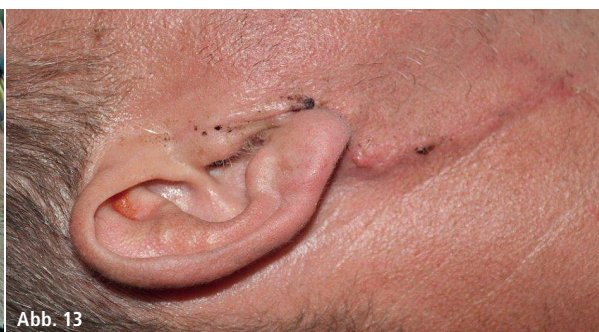


Abb. 13

Abb. 12: Elektroden während einer Operation der Gl. submandibularis. – **Abb. 13:** Wundverschluss durch Intrakutannaht sechs Tage postoperativ.

den zu prüfenden Muskeln, z. B. M. orbicularis oris – Mundast, M. orbicularis oculi, M. frontalis – Stirnast und eine neutrale Elektrode platziert. Es erfolgt eine Impedanzmessung und Fixierung der Elektroden. Intraoperativ wird der Nerv durch gezielte Elektrostimulation mit einer Reiz- oder Prüfsonde gereizt. Über einen Lautsprecher erhält der Operateur eine akustische Reizantwort. Die Methode dient der Identifikation des Nerven, wenn sich der Operateur nicht sicher ist, ob es sich wirklich um einen Nervenast handelt und der optimalen Schonung des Gewebes durch atraumatische Präparation.

Die Einführung des Neuromonitoring hat zu einer signifikanten Verbesserung der funktionellen Ergebnisse nach Operationen der Speicheldrüsen beigetragen. Während es bei Operationen der Gl. parotis üblich geworden ist, sollte es konsequenterweise auch bei jeder Exstirpation der Gl. submandibularis eingesetzt werden, denn hier entstehen die meisten postoperativen Paresen (Abb. 12).

Postoperative Narben – Visitenkarte des Operateurs

Die Schnitfführung und der Wundverschluss bei der lateralen oder totalen

Parotidektomie verläuft im sichtbaren Teil des Gesichtes und muss daher hohen ästhetischen Ansprüchen genügen. Im kranialen Teil der Schnitfführung erfolgt eine Koriumnaht, im kaudalen Anteil wird das Platysma verschlossen. Die Hautnaht erfolgt durch eine fortlaufende Intrakutannaht (Abb. 13).

Frey'sches Syndrom – gustatorisches Schwitzen

Das gustatorische Schwitzen ist eine mögliche Komplikation nach Operationen der Gl. parotis. Es handelt sich um eine postoperative Innervationsstörung. Sekretorische Nervenfasern, die mit dem N. facialis ziehen, sprossen nach einer intraoperativen Durchtrennung nicht in das Drüsenparenchym ein, sondern in die Haut. Es kommt während des Essens nicht zu einer Sekretion von Speichel, sondern zu einer Stimulation der Schweißdrüsen und zu einer Rötung der Haut (gustatory flashing) und einem Schwitzen und Kribbeln über der operierten Drüse. Mit dem Jod-Stärke-Test nach Minor gelingt der Nachweis. Die Haut wird zunächst mit einer Jodlösung und danach mit Stärke gepinselt. Während einer Reizmahlzeit durch Verzehr eines Apfels kommt es zu einer Sekretion mit Blaufär-

bung der geschwitzten Regionen. Diese werden mit einem Stift markiert und in 4 cm² große Felder kartiert. Die Therapie erfolgt mit Botulinumtoxin in einer Dosierung von 2–2,5 IE pro Feld intrakutan. Die erfolgreiche Botox-Behandlung hat die früher übliche Pinselung mit Aluminiumchlorid-Hexahydrat Gel/Lösung abgelöst. Bei nur geringer Ausprägung der Sekretion kann ein üblicher Deostift vor den Mahlzeiten hilfreich sein.

Literatur beim Verfasser

Kontakt

Prof. Dr. med. Hans Behrbohm
Ltd. OA Dr. med. Heiko Birke
Dr. med. Gabriele Behrbohm

Park-Klinik Weißensee
Akademisches Lehrkrankenhaus
der Charité
Schönstraße 80, 13086 Berlin
und
Privat-Institut für medizinische
Weiterbildung und Entwicklung auf dem
Gebiet der Hals-Nasen-Ohrenkunde e.V.
behrbohm@park-klinik.com