

Dieser Fachbeitrag beschreibt die Versorgung einer Schalllücke durch ein Einzelzahnimplantat (Spätimplantation nach zwölf Monaten nach vorrangigem Hartgewebeaufbau), kombiniert mit simultanem Weichgewebeaufbau und Rezessionsdeckung an den Nachbarzähnen.

Dr. Sven Egger
[Infos zum Autor]



Einzelzahnimplantat mit Weichgewebeaufbau und Rezessionsdeckung

Dr. Sven Egger, M.Sc., M.Sc., ZT Noemi Benedek

Ein 54-jähriger Patient mit guter Allgemeingesundheit stellte sich im Notdienst erstmalig vor. Die Ausgangssituation zeigte einen oberen zweiten Prämolaren, der nach erfolgloser endodontischer Therapie (alio loco) eine ausgedehnte parodontale Läsion bis in den Bereich der mesiobukkalen Wurzel des ersten Molaren aufwies und zudem mit einem submukösen Abszess aufwartete. Nach Abwägung aller Vor- und Nachteile fiel die Entscheidung im weiteren Behandlungsverlauf nach Abszesseröffnung und Trepanation auf die Exzision und den Ersatz des Zahnes 25 durch ein Einzelzahnimplantat. Im Vorfeld sollte zunächst der zystisch imponierende Defekt nach gründlicher Kürretage mit GBR und das Weichgewebe mit GTR/Rezessionsdeckung an den Nachbarzähnen rekonstruiert werden, um eine optimale Ausgangssituation für das Einzelzahnimplantat zu schaffen.

Bei der klinischen Funktionsanalyse zeigten sich leichte Anzeichen einer parafunktionellen Störung. Die ästhetisch-rekonstruktive Behandlung erfolgte nach Abschluss der Hygienephase mit Veneers 13 und 43, Presskeramikteilkronen und einer Einzelzahnrestauration am Implantat 25.

Anamnese

Allgemeinmedizinische Anamnese

Erstbesuch und Erhebung der allgemeinmedizinischen Anamnese fand am 22.09.13 statt. Der Patient ist gesund und es sind keine Reaktionen auf bestimmte Medikamente vorhanden.

Zahnmedizinische Anamnese

Die letzte zahnärztliche Untersuchung fand vor circa einem halben Jahr statt. Bis zu diesem Zeitpunkt suchte der Patient halbjährlich seinen Hauszahnarzt

zur Kontrolle/Zahnreinigung auf. Der Patient interessiert sich für eine Sanierung seines Gebisses.

Einstellung des Patienten

Der Patient ist nach Aufklärung und eingehender Beratung an einer Gesamtbehandlung seines Kauorgans interessiert. Er legt großen Wert auf eine ästhetisch-funktionelle und dauerhafte Verbesserung seiner Situation und steht einer notwendigen umfangreichen ästhetisch-rekonstruktiven Rehabilitation aufgeschlossen gegenüber.

Klinischer Befund

Rote Ästhetik

Es zeigt sich eine generalisierte plaque- und zahnsteinbedingte Entzündung der marginalen Gingiva. Rezessionen im gingivalen Verlauf Regio 24 und 26 sind sichtbar. Nach Initialbehandlung/Hygi-

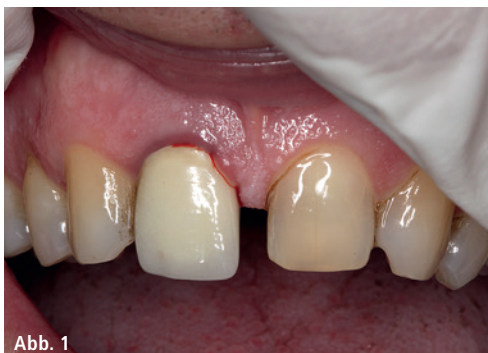

Abb. 1

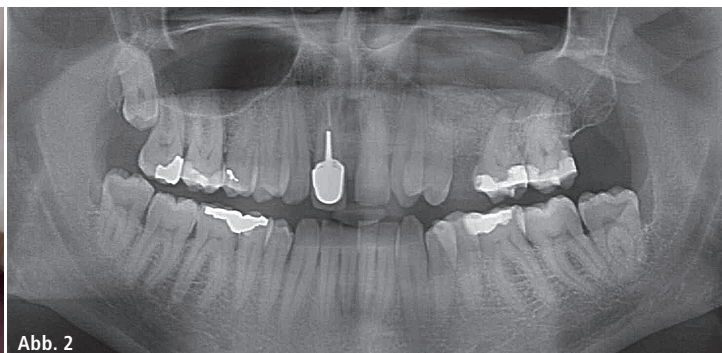


Abb. 2

IDS
2017

Besuchen Sie unseren Messestand:

HALLE 4.2 G-080 / K-089

Und unseren Truck, zwischen Halle 4 + 10

Straumann® BLT Ø 2,9 mm – the SmallOne

Eine weitere Legende ist geboren:
schmal, stark und beständig.



WENIGER INVASIV*

Eine perfekte Kombination aus Implantatdesign, Festigkeit und Heilungswirkung.



NATÜRLICH WIRKENDE ÄSTHETIK

Neues prophetisches Design, das der Zahnanatomie nahekommt.



VOLLE FESTIGKEIT

Eine feste und zuverlässige Behandlungsoption – dank Roxolid®.



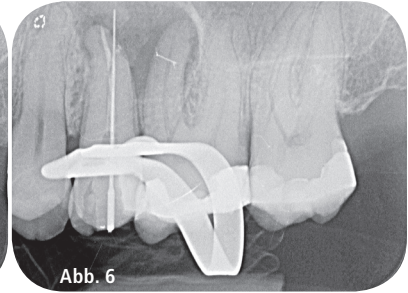
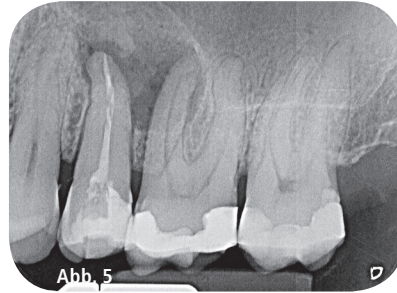
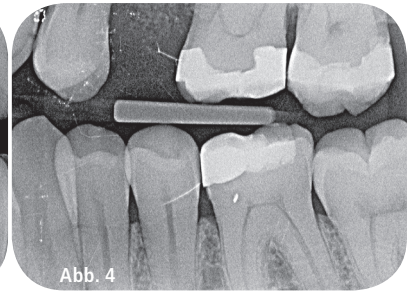
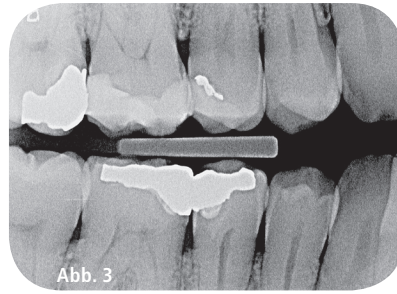
Weitere Informationen zum SmallOne erhalten Sie von Ihrem Straumann® Vertriebsmitarbeiter vor Ort. Oder besuchen Sie www.straumann.de/smallone

*wenn sich eine GBR vermeiden lässt

enephase und Aufnahme des Parodontalstatus entschied sich der Behandler, aufgrund der mittleren Lachlinie und der Zahnhalsüberempfindlichkeiten an 24 und 26 eine plastische Deckung mit einem Schleimhauttransplantat vorzunehmen.

Weißer Ästhetik

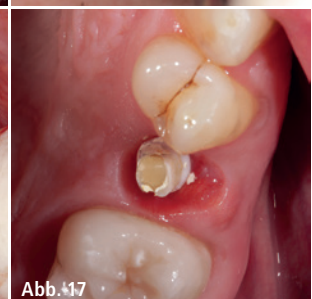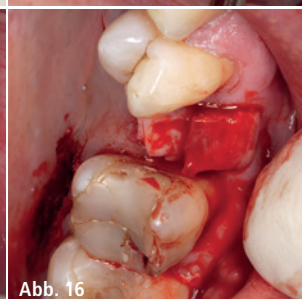
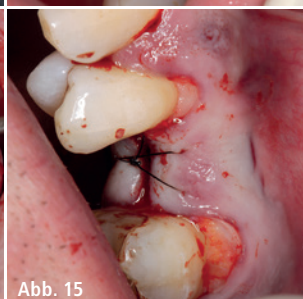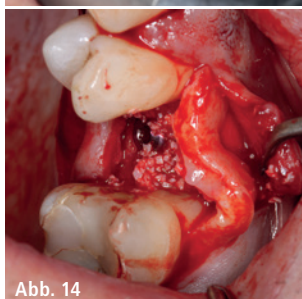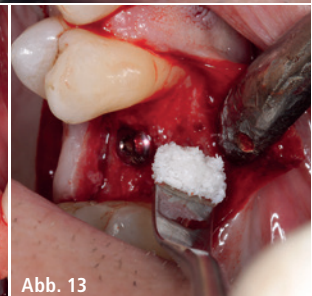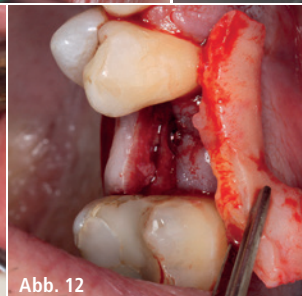
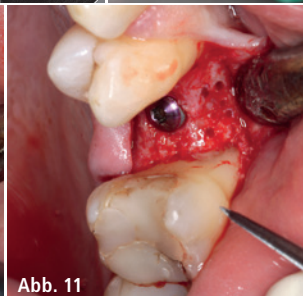
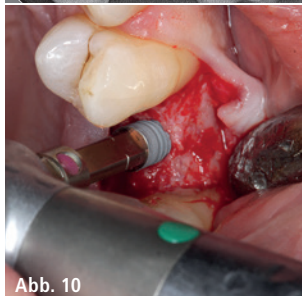
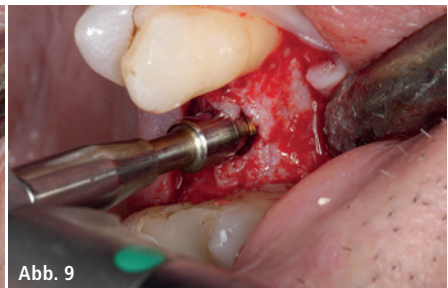
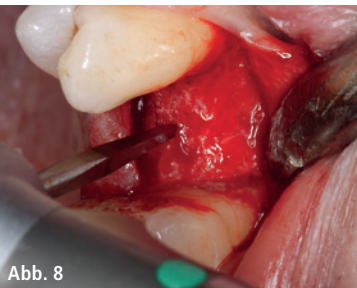
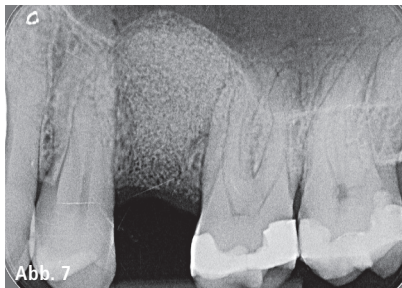
Zahnlänge: Die OK-Front empfindet der Patient als ausreichend lang. Die Metallkeramikkrone am rechten mittleren Schneidezahn ist etwas länger im Vergleich zur linken Seite. Es zeigen sich leichte Abrasionen an den Eckzähnen 13 und 43. Der Schneidekantenverlauf folgt der Konkavität der Unterlippe (berührungsfreies Verhältnis). Die Breite des Lächelns misst bis in den Bereich der zweiten Prämolaren. Es gibt eine Verlagerung der unteren Inzisallinie gegenüber der fazialen Mittellinie/Interinzisallinie um 2mm nach links. Die Okklusionsebene steht parallel zur Kommissurenlinie (Horizontalen; Abb. 1).
Zahnform: Die rechteckig imponierende Zahnform erscheint harmonisch zur Gesichtsform des Patienten.



Dentalstatus

An Zahn 24 imponiert ein keilförmiger Defekt.
Zahnform: Neben den bereits erwähnten abrasiven Zahnhartsubstanzverlusten ist die ursprünglich okklusale Morphologie im Front- und Seitenzahnbereich nur noch ansatzweise vorhanden.

Zahnfarbe: Neben den bereits verfärbten Kompositrestaurationen erscheint die Farbe der Zähne als zu gelb und zu dunkel. Der Patient wünscht sich im Rahmen der Rehabilitation in dieser Frage eine deutliche Verbesserung. Die Farbdiskrepanz im Bereich der mittleren Frontzähne soll auf Wunsch des Patienten noch unbehandelt bleiben.



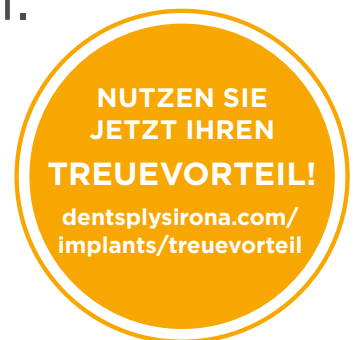

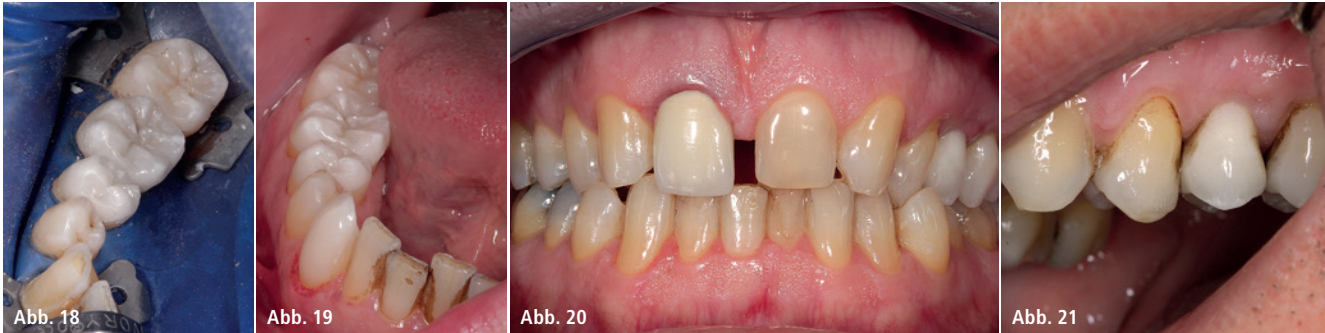Schätzen Sie Qualität? Dann werden Sie unser Treue-Angebot lieben.

Gute Qualität erkennt man nicht nur an effizienten und sicheren Produkten. Man erkennt sie auch an treuen Kunden. Als Dankeschön für Ihr Vertrauen in Dentsply-Sirona-Produkte machen wir Ihnen ein Angebot für ein Implantatsystem Ihrer Wahl: Anyklos®, Xive®, Astra Tech Implant System® EV oder OsseoSpeed® Profile EV.

- Fünf Implantate
- Eine Chirurgie-Kassette
- Ein mySimplant® Planungsservice mit Bohrschablone und Pilotbohrer

Jetzt online bestellen: dentsplysirona.com/implants/treuevorteil
Einmal pro Praxis und gültig bis 30. April 2017.





Zusammenfassung der Befunde

Zahnstellung: Der Überbiss in der OK-Front ist mit 1 mm zu klein. Im Bereich der seitlichen Schneidezähne wurde ein kieferorthopädischer Lückenschluss durchgeführt, es imponiert ein Diastema mediale sowie eine Kreuzbissverzahnung 24/34. Die Zahnstellung empfindet der Patient als nicht störend und soll daher auch nicht verändert werden.

Abbildung 2 liefert keinen Anhalt auf nicht zahnverursachte Prozesse. Auf dem OPG sind zu sehen: retinierter und verlagertes Zahn 18, retinierte Zähne 38 und 48, insuffiziente Amalgam- und Kompositfüllungen im Seitenzahnbereich des Ober- und Unterkiefers, Einzelzahnücke 25.

Abbildung 3 zeigt eine Bissflügelaufnahme rechts: Karies Grad II 44 distal, Karies Grad III 13 und 14 distal sowie 47 mesial, Randspalten/Sekundärkaries 17, 16, 15, 45, 46, Karies 47 (röntgenologisch nicht sichtbar, klinisch sonderbar).

Die Bissflügelaufnahme links in Abbildung 4 zeigt Zahnücke 25, Randspalten/Sekundärkaries 26, 27 und 36. Abbildungen 5 und 6 zeigen Einzelzahnfilm-aufnahmen von 25 mit Wurzelresorption/V.a root falsa.

Diagnosen

- gingivale Erkrankung (Schmutzgingivitis)
- leichte Parafunktion mit Zahnhartsubstanzverlust (Attrition) v.a. im Eckzahnbereich 13 und 43
- Angle-Klasse I mit kieferorthopädischem Lückenschluss aufgrund der Nichtanlage von 12 und 22
- Kreuzbissverzahnung 24/34
- Parodontitis apikalis 25 V.a root falsa
- retinierte Weisheitszähne 18, 38 und 48
- konservierend/prothetisch insuffizient versorgtes Erwachsenenengebiss

Behandlungsplan

1. Hygienephase (professionelle Zahnreinigung/Motivation und Instruktion der häuslichen Mundhygiene)
2. Abformung für Situationsmodelle, Wax-up
3. Exzision 25 in Kombination mit GBR (DBBM und Kollagenmembran), Exzision 18, 38 und 48
4. (Spät-)Implantation 25 nach Wartezeit von zwölf Monaten
5. Quadrantenweise Sanierung für die definitive Versorgung im Oberkiefer 17 bis 13, 26, 27, 36, 37, 44 bis 47 mit Presskeramikteilkronen
6. Abdrucknahme, HIKP-Bissnahme, Gesichtsbogenübertragung, Anpro-

ben und definitive Eingliederung in den Folgesitzungen

7. Anfertigung einer Nachtschiene
8. Nachkontrolle und Nachsorge

Behandlungsablauf

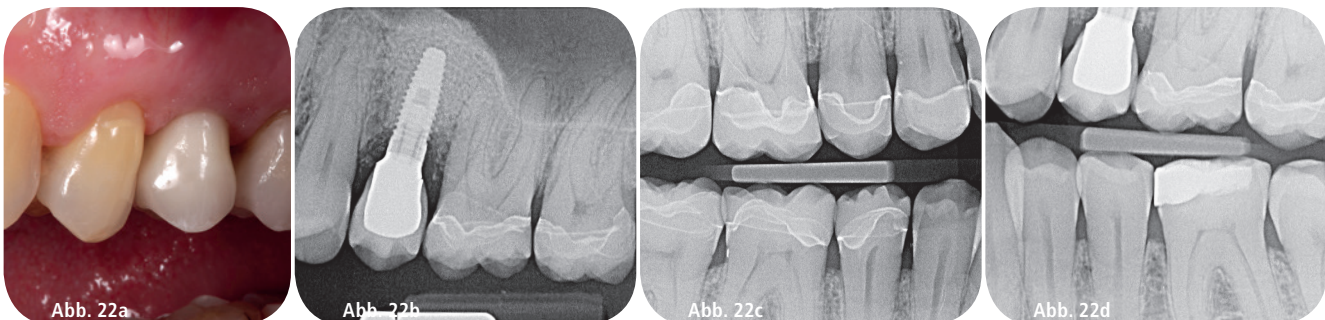
Beginnend mit einer Prophylaxesitzung einschließlich Reevaluation und professioneller Zahnreinigung wurde die Hygienephase eingeleitet – begleitet von einem Fotostatus und CMD-Screening.

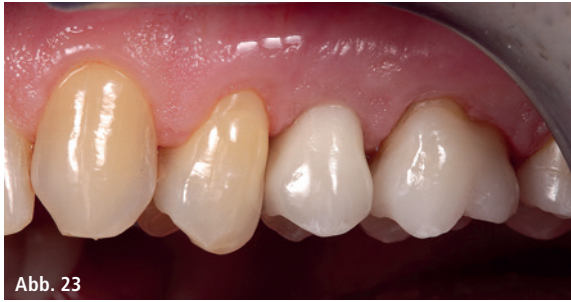Im nächsten Schritt erfolgte die Exzision 25 und das Auffüllen der Alveole mit DBBM/Kollagenmembran. Die Spätimplantation 25 fand nach einer Abheilphase von zwölf Monaten statt. Die Einheilphase betrug vier Monate (Abb. 7–17). Anschließend erfolgte die quadrantenweise Sanierung der Zähne im Ober- und Unterkiefer und die Herstellung der Presskeramikteilkronen im zahntechnischen Labor sowie deren Eingliederung (Abb. 18 und 19). Abschließend wurde die Nachtschiene angefertigt.

Ergebnisse

Rote Ästhetik

Es zeigen sich stabile und gesunde (peri-implantäre) Weichgewebeverhältnisse nach abgeschlossener Behandlung. Die





Disharmonie im Gingivaverlauf Regio 24, 26 konnte mit den durchgeführten Rezessionsdeckungen deutlich verbessert werden (Abb. 20).

Weißer Ästhetik

Zahnlänge: Die Implantatkrone 25 gliedert sich sehr schön in die umgebenden Weichgewebe ein. Die Farbgebung erfolgte auf Wunsch des Patienten heller als die natürliche Zahnschmelze, um einem späteren Bleaching angemessen Rechnung zu tragen. Abbildung 21 zeigt deutlich die Chlorhexidinverfärbungen, welche während der Hygienephase entstanden.

Dentalstatus

Zahnform: Die Rezessionen im Bereich 24 und 26 als auch die okklusale Morphologie der Seitenzähne sowie der abraderten Eckzahnspitzen des Ober- und Unterkiefers konnten durch die prothetische Sanierung wiederhergestellt werden.

Intraoraler Schlussbefund

Abbildungen 22a bis d zeigen die klinischen sowie röntgenologischen Schlussbefunde.

Spätbefund nach einem Jahr

In dem vorliegenden Fall handelt es sich um ein ganzheitliches Sanierungskonzept, welches aus wirtschaftlichen Gründen in Etappen erfolgte und mit deren Ergebnis sich der Patient nach einem Jahr Tragezeit zufrieden zeigt. Aufgrund der intensiven Prophylaxemaßnahmen sowie der chirurgischen Vorbehandlung (Extraktion der Weisheitszähne, Hart- und Weichgewebekonditionierung 25), und letztlich auch aufgrund der prothetischen Sanierung (Teilkronen, Tabletops 13 und 43), zeigen sich schöne und stabile Hart- und Weichteilverhältnisse (Abb. 23). Der Patient ist motiviert und sorgfältig bei der Durchführung der häuslichen Mundhygiene. Für die vorliegende Versorgung ist daher mit einer guten Langzeitprognose zu rechnen. Eine Produktliste ist auf Anfrage erhältlich.

Kontakt | **Dr. Sven Egger, M.Sc., M.Sc.**
 Grünpfahlgasse 8
 4001 Basel, Schweiz
 Tel.: +41 61 2618333
 DrSven-Egger@aesthetikart.ch
 www.aesthetikart.ch

MIS V3

Mehr Knochen.
 Mehr Ästhetik.



SAVE THE DATE:
 MIS-SYMPOSIUM
 13. MAI 2017 · MÜNCHEN



V3 By MIS

Mehr über das neue V3 Implantat erfahren Sie unter mis-implants.de

MIS Implants Technologies GmbH
 Simeonscarré 2 · D-32423 Minden
 Tel.: 0571-972762-0 · Fax: 0571-972762-62