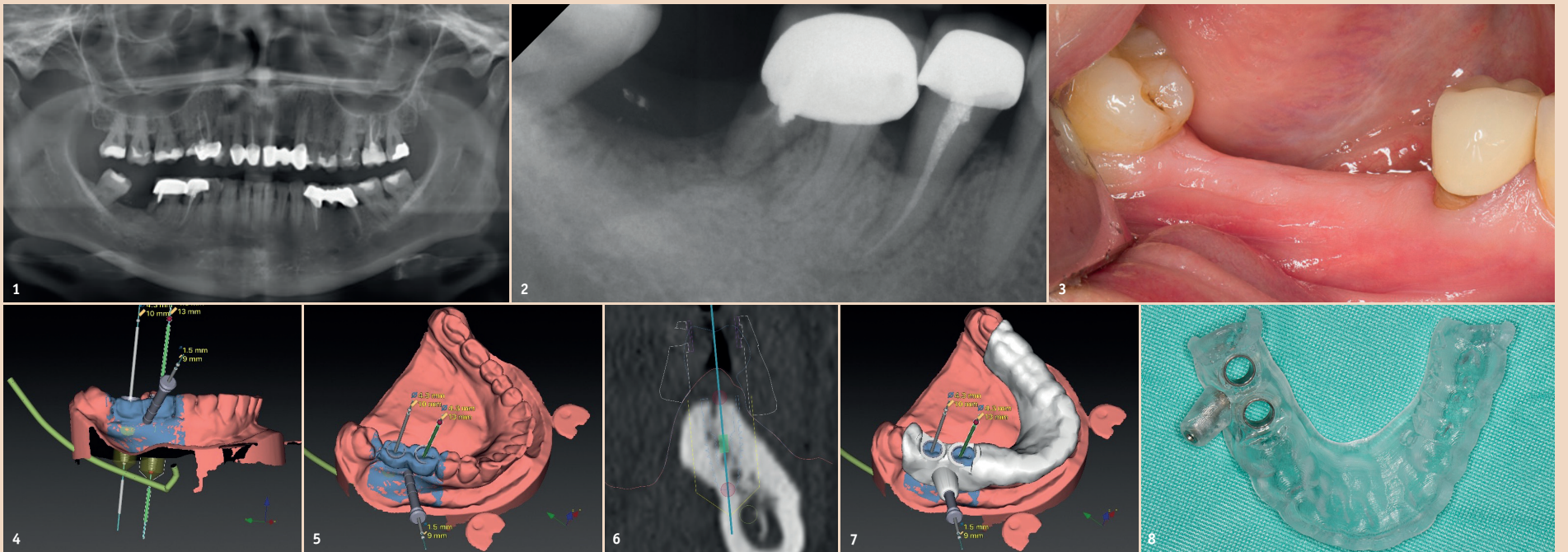


# Der digitale Workflow in der Implantologie

Von der dreidimensionalen Planung über die navigierte Implantation bis zum Konzept der CAI/CAD/CAM-gestützten Herstellung der prothetischen Versorgung.  
Von DDr. Polina Kotlarenko, ZTM Tom Vaskovich und Univ.-Prof. DDr. Werner Zechner, Wien.



**Abb. 1:** OPG der Ausgangssituation. – **Abb. 2:** Kleinbildröntgen Regio 45, 46, 47. – **Abb. 3:** Enoraler Status nach Exzision des Zahnes 46. – **Abb. 4:** Ausrichtung der Implantate nach prothetischen Vorgaben „prothetically driven implant planning“. – **Abb. 5:** Virtuelle dreidimensionale Planung der Implantatpositionen auf Basis eines überlagerten optischen Modell- und Patienten-CT-Scans in NobelClinician (Nobel Biocare). – **Abb. 6:** Ausrichtung der Implantatachsen unter Berücksichtigung des Knochenangebotes und der anatomischen Strukturen. – **Abb. 7:** Virtuell konstruierte zahngestützte Implantationsschablone mit Anchor Pin (Verankerungsstift). – **Abb. 8:** Stereolithografisch hergestellte, rein zahngestützte NobelGuide-Schablone.

Mit der Etablierung digitaler Technologien im zahnmedizinischen und zahn-technischen Arbeitsalltag hat sich der Fokus auf den sicheren und vorhersagbaren Behandlungsablauf konzentriert.<sup>1</sup> Insbesondere in der Implantatprothetik wurde durch die Entwicklung der vergangenen Jahre eine enorme Veränderung der Arbeitsabläufe ausgelöst. Ziel ist es, mithilfe des Zusammenfügens einzelner digitaler Daten und der engen Teamarbeit aller Beteiligten eine funktionell und ästhetisch optimale Versorgung zu gestalten, wobei das Backward Planning als Mittelpunkt der Therapie bestehen bleibt. Die Implementierung des digitalen Arbeitsablaufs in der Praxis wird anhand des vorliegenden Patientenfalls dargestellt.

## Ausgangssituation und Therapieentscheidung

Eine 42-jährige Patientin wurde an der Universitätszahnklinik Wien mit dem Wunsch einer festsitzenden Versorgung vorgestellt. Die Inspektion zeigte eine intermediäre Lücke in Regio 47 und Kariesbefall an der distalen Wurzel in Regio 46. Des Weiteren stellte sich am Zahn 45 eine chro-

nisch apikale Parodontitis nach Wurzelbehandlung dar (**Abb. 1 und 2**).

Die Patientin befand sich in einem guten allgemeinen Gesundheitszustand, zeigte ein stabiles Mundhygieneverhalten und hatte keine parodontalen Sondierungstiefen über 3 mm.

Nach eingehender Diagnose und Beratung im Sinne eines langfristig stabilen Ergebnisses fiel die Entscheidung für die Exzision der Zähne 45 und 46 mit nachfolgender navigierter Implantation in Regio 46 und 47 und Versorgung mittels CAD/CAM-gefertigter, implantatgetragener Extensionsbrücke 45 1/2-46-47.

## Digitale Diagnostik und digitales Backward Planning der Implantatposition

Der nicht erhaltungswürdige Zahn 46 wurde extrahiert (**Abb. 3**). Nach knöcherner Abheilung der Exzisionswunde ist über eine Abformung der Situation ein Gipsmodell erstellt worden, welches mit einem Laborscanner mit und ohne konventionellem Wax-up optisch gescannt, somit digitalisiert wurde (ProCera Laborscanner, Nobel Biocare).

Zusätzlich wurde eine CT-Aufnahme angefertigt und die DICOM-Daten in die dreidimensionale Planungssoftware (NobelClinician, Nobel Biocare) importiert.

Die STL-Daten des Modells und des digitalisierten Wax-ups im Rahmen des V2-Protokolls wurden mit den DICOM-Daten der Computertomografie mittels zahn-anatomischem „best fit“-Prinzip präzise überlagert und nachfolgend ein digitales Set-up der Zähne 46 und 47 durchgeführt. Die für die virtuelle Planung zusammengeführten digitalen Daten zeigten ein exaktes Bild der anatomischen Gegebenheiten und der anzustrebenden prothetischen Situation, um ein gezieltes Backward Planning realisieren zu können.

Die Planung der Position der Implantate in Regio 46 und 47 erfolgte entsprechend den allgemeinen Richtlinien, den anatomischen Kriterien und den prothetischen Vorgaben (**Abb. 4 und 5**).

Im Fokus stand ein minimalinvasives Vorgehen, d.h. das vorhandene Knochenangebot sollte optimal genutzt werden ohne zusätzliche chirurgische Maßnahmen, wie Augmentationen vornehmen zu müssen

(**Abb. 6**). Als Implantatsystem wurde Nobel Replace Select Tapered TiU RP; Regio 47 – 10 mm; Regio 46 – 13 mm; Nobel Biocare) gewählt.

## Virtuelle Konstruktion und CAM-unterstützte Fertigung der Bohrschablone

Nach Abschluss der Implantatplanung wurde die zahngetragene Bohrschablone auf Basis der geplanten Implantatpositionen virtuell konstruiert (**Abb. 7**) und nach Datengabe im Produktionszentrum stereolithografisch gefertigt (**Abb. 8**).

## Navigierte Implantation

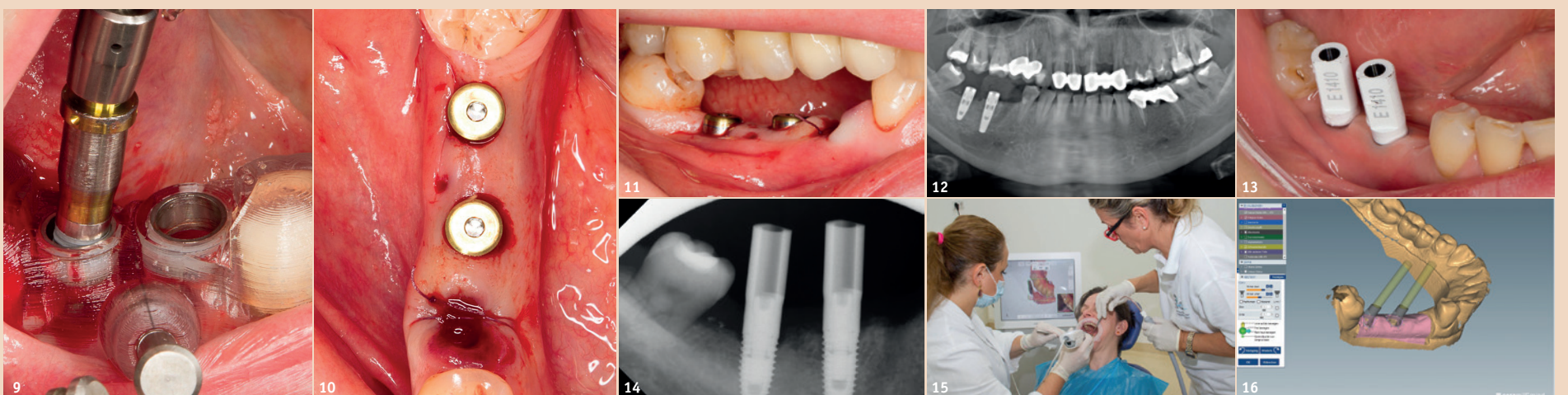
Vor dem operativen Eingriff wurde der passgenaue Sitz der Bohrschablone geprüft und die Kongruenz zur Planung intraoral bestätigt. Präoperativ wurde die Navigationschablone desinfiziert und der Patient lokal anästhesiert.

Ohne Aufklappen der Schleimhaut wurde die Schablone aufgesetzt und das Implantatbett bis zum vorgegebenen Tiefenanschlag analog des Bohrprotokolls nach geführter Schleimhautstanzung aufbereitet. Die Insertion der Implantate wurde mittels Schablone vertikal und axial

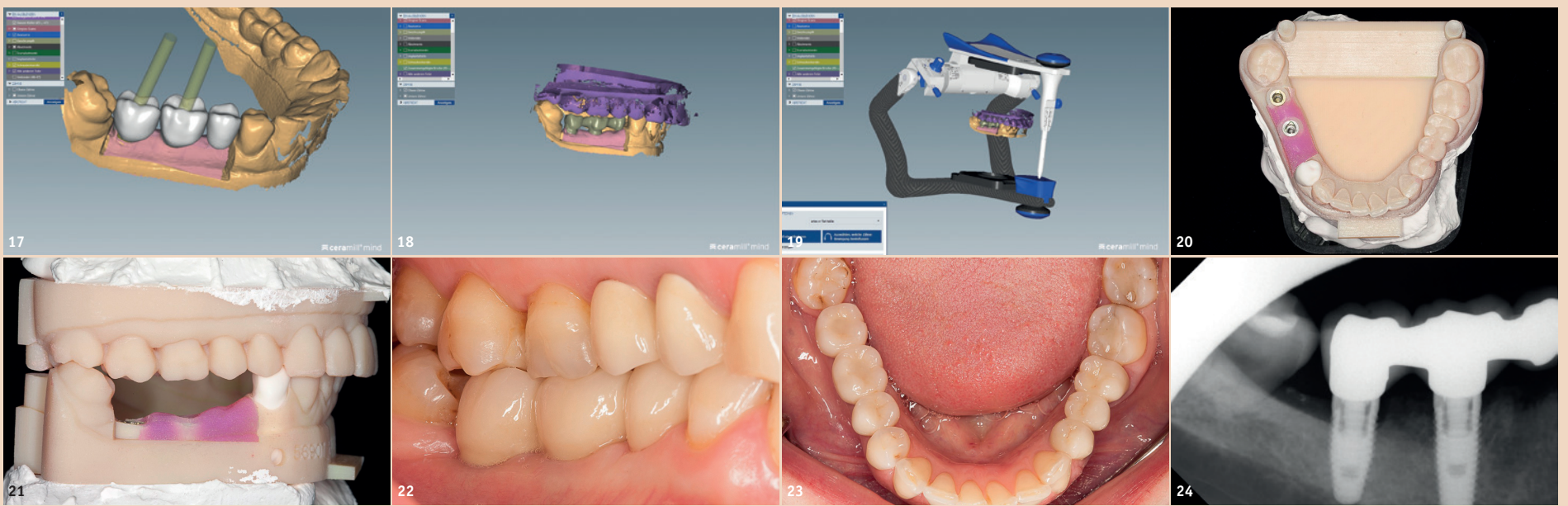
kontrolliert durchgeführt (**Abb. 10**). Die Implantate in Regio 46 und 47 konnten mit einer Primärstabilität von mehr als 25 Ncm inseriert werden. Nach Abnahme der Schablone wurden die Gingivaformer für eine offene transgingivale Einheilung eingebracht und eine Röntgenkontrollaufnahme erstellt (**Abb. 10–12**). Die Exzision des Zahnes 45 erfolgte atraumatisch und einzeitig direkt nach der Insertion der Implantate (**Abb. 10**).

## Optische Abformung und digitale Fertigung der Suprakonstruktion

Um auch die Brückenerstellung auf digitalem Weg zu realisieren, wurde eine intraorale optische Abformung (CAI – Computer Aided Impression) durchgeführt (TRIOS Intraoralscanner, 3Shape, **Abb. 15**).<sup>2,3</sup> Die CAI liefert unter Verwendung von Scan-Abutments (Medentika), die vorab auf die Implantate positioniert wurden, alle relevanten Informationen der Implantatposition zur Mundsituation wie zu Weichgewebe, Nachbarzähnen, Gegenbeziehung und Bissituation (**Abb. 13 und 14**). Nach dem Import der



**Abb. 9:** Schablonengeführte Implantation. – **Abb. 10:** Exzision des Zahnes 45 (Adaptationsnaht) unmittelbar nach minimalinvasiver Implantation in Regio 46, 47 (Healing Abutments). – **Abb. 11:** Transgingivale Einheilung der Implantate in Regio 46 und 47. – **Abb. 12:** Radiologische Kontrolle nach Implantation. – **Abb. 13:** Auf die Implantate positionierte Scan-Abutments (Fa. Medentika). – **Abb. 14:** Radiologische Kontrolle der Scan-Abutments. – **Abb. 15:** Intraorale optische Abformung (CAI – Computer Aided Impression), TRIOS Intraoralscanner (3Shape). – **Abb. 16:** Übertragung der intraoralen Situation in digitaler Form mit Darstellung der Implantatachsen.



**Abb. 17:** Virtuelle prothetische Aufstellung vor Übertragung in die CAM-Software. – **Abb. 18:** Virtuelle, der Zahnanatomie folgende Reduktion des Gerüsts für die optimale Unterstützung der Verblendkeramik. – **Abb. 19:** Computerunterstützte Konstruktion des Gerüsts unter Zuhilfenahme des virtuellen Artikulators. – **Abb. 20:** Dreidimensional gedrucktes Modell mit Implantatreplika und Gingivamaske. – **Abb. 21:** Einartikulierte über dreidimensionalen Druck hergestellte Modelle. – **Abb. 22:** Intraorale Seitenansicht der implantatprothetischen Rekonstruktion in Regio 45–47. – **Abb. 23:** In den Zahnbogen eingegliederte implantatprothetische Rekonstruktion in Regio 45–47. – **Abb. 24:** Radiologische Darstellung der definitiven Implantatversorgung.

STL-Datei der optischen Abformung in die laboreigene CAD-Software (Ceramill, Amann Girrbach) lag die intraorale Situation in digitaler Form zur Konstruktion der Implantatbrücke vor (**Abb. 16**). Gleichzeitig wurde aus den Daten der optischen Abformung ein, über dreidimensionalen Druck hergestelltes, Arbeitsmodell inklusive Implantatreplika und Gingivamaske in Auftrag gegeben. (3D medical print) (**Abb. 20 und 21**).

Es erfolgte die virtuelle Konstruktion (CAD – Computer Aided Design) des Gerüsts der Implantatbrücke und die CAM-gestützte Umsetzung, d.h. Fräsung des Gerüsts aus einem Zirkonoxid-Blank, welches anschließend mit Verblendkeramik (GC Initial Zr-FS, Zirkonkeramik, GC) versehen wurde (**Abb. 17–19**). Die implantatprothetische Versorgung wurde intraoral positioniert, auf spannungsfreie Passung überprüft und anschließend wurden die Schrauben unter Zuhilfenahme eines Drehmo-

mentschlüssels mit dem vorgegebenen Drehmoment von 32 Ncm befestigt. Insbesondere bei implantatprothetischen Rekonstruktionen ist der spannungsfreie Sitz des Gerüsts durch die CAD/CAM-gestützte Fertigung als großer Vorteil zu bewerten. Die Schraubenkanäle wurden mit Pellets abgedeckt und mit Komposit an das okklusale Relief angeglichen. (**Abb. 22–24**)

#### Konklusion

Die Verknüpfung der dreidimensionalen radiologischen Daten (DICOM) mit den Daten des optischen Modell- oder Intraoralscans (STL) ermöglicht ein vorhersagbares und sicheres Therapieprotokoll zur Implantatversorgung des Lückengebisses. Auf Basis eines dreidimensionalen Datensatzes sowie den digitalisierten Daten der Mundsituation konnten alle für die Therapie benötigten Komponenten auf digitalem Weg geordert, konstruiert und gefertigt werden.<sup>4,5</sup> Somit kann der digital gestützte Arbeitsablauf dazu beitra-

gen, die Behandlungsqualität der implantologischen Therapie durch exakte Positionierung der Implantate, die prothetische Voraussagbarkeit und die Präzision über das CAI/CAD/CAM-Konzept zu verbessern.<sup>DT</sup>

#### Das Behandlungsteam (Universitätszahnklinik Wien)

- Implantatprothetik: DDr. Polina Kotlarenko
- Zahntechnik: ZTM Tom Vaskovich
- Orale Chirurgie: Univ.-Prof. DDr. Werner Zechner



#### Kontakt



DDr. Polina Kotlarenko

Universitätszahnklinik Wien  
Department für Zahnerhaltung  
Sensengasse 2a  
1090 Wien, Österreich  
Tel.: +43 1 40070 4946  
polina.kotlarenko@meduniwien.ac.at



ZTM Tom Vaskovich

Universitätszahnklinik Wien  
Zahntechnisches Labor  
Sensengasse 2a  
1090 Wien, Österreich  
Tel.: +43 1 40070 2710  
tom.vaskovich@meduniwien.ac.at  
www.vaskovich.at



Univ.-Prof. DDr. Werner Zechner

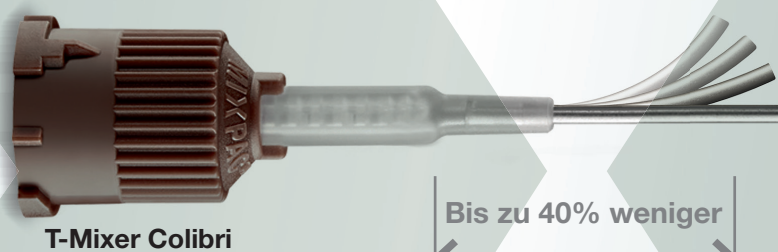Universitätszahnklinik Wien  
Department für Orale Chirurgie und Implantologie  
Sensengasse 2a  
1090 Wien, Österreich  
Tel.: +43 1 40070 4101  
werner.zechner@meduniwien.ac.at  
www.profzechner.at

ANZEIGE

## MIXPAC™ Colibri

Macht es einfach, flexibel zu sein.

Visit us **IDS**  
hall 3.2, B41 **2017**



#### MIXPAC™ erleichtert Ihre Arbeit.

Die Original-Mischkanülen aus der Schweiz perfektionieren das Mischen, Applizieren und Dosieren von Multikomponenten-Materialien. Die dreh- und biegbare Kanüle des Colibri™ ermöglicht ein flexibles, punktgenaues Austragen selbst an schwer zugänglichen Stellen.

Sulzer Mixpac AG / 9469 Haag,  
Schweiz / T +41 81 772 20 00  
mixpac@sulzer.com  
www.sulzer.com

**SULZER**