

Versorgung eines Bruxismuspatienten bei Metallunverträglichkeit

Selbst eine Standardversorgung verlangt vom Techniker ein Höchstmaß an Technik- und Materialverständnis. Von Claudia Herrmann, Bad Tölz, Deutschland.

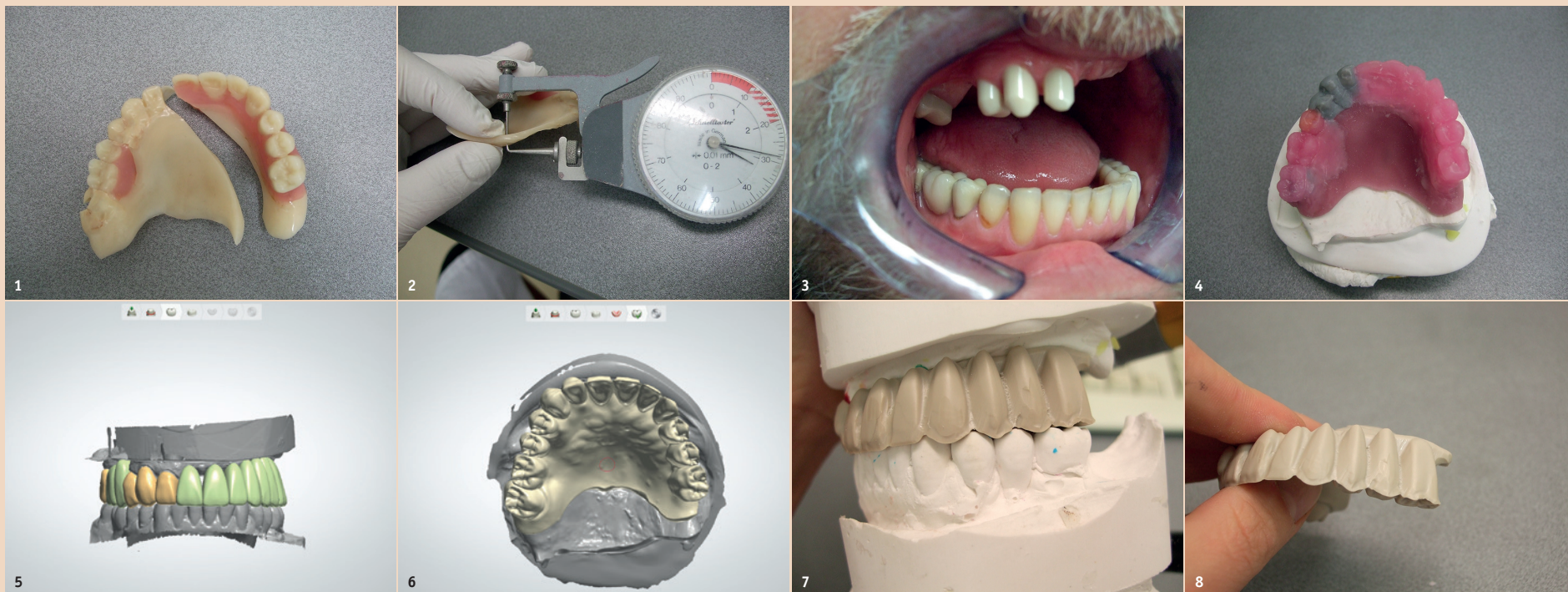


Abb. 1: Ursprüngliche Prothese des Patienten. – Abb. 2: Bruch trotz 3,5 mm starker Gaumenplatte. – Abb. 3: Ausgangssituation. – Abb. 4: Modellation in Wachs. – Abb. 5: Nach dem Scan – Konstruktion von frontal. – Abb. 6: Nach dem Scan – Konstruktion von okklusal. – Abb. 7: Gefräste PEEK-Prothese – perfekte Kontakte. – Abb. 8: Gerüst vor dem Verblenden.

Bruxismus stellt für den Zahntechniker eines der größten Probleme dar.

Wirken doch Kaukräfte von bis zu 800 Newton auf den Zahnersatz, bei dem unterschiedliche Materialien mit unterschiedlicher Festigkeit verbunden wurden.

Jeder kennt Patienten, die derartig intensiv pressen, knirschen und schieben, dass sie nahezu jeden Zahnersatz zerstören. Abplatzung der Verblendung, Sprünge und Brüche sind die Folge und damit eine endlose Odyssee zum Zahnarzt und ins Dentallabor. Selbst bei einer Standardversorgung kommt man hier als

Techniker oft an seine Grenzen. Wenn dann auch noch eine Metallunverträglichkeit vorliegt, stellt das den Zahntechniker vor eine besondere Herausforderung.

Patientenfall

Der Patient stellte sich bei uns im Labor mit einem drei Jahre alten Lymphozytentransformationstest (LT) vor, der aufzeigte, dass eine Unverträglichkeit gegen Chrom und Gold vorliegt. Somit schied in der Vergangenheit eine Versorgung mit NEM (Kobalt-Chrom) und Gold von vornherein aus. Nötig war also eine metallfreie teleskopie-

rende Versorgung auf vier Teleskopen.

In einem anderen Labor wurden dem Patienten bereits zwei voll modellierte Coverdentures aus einem PMMA-Kunststoff angefertigt, die alle, nach Aussage des Patienten, in kurzen Intervallen brachen und dann wieder aufwendig repariert werden mussten (Abb. 1). Beim Bruch eines PMMA ist ein arbeitsintensiver Prozess nötig, bei dem das verflüssigte Thermoplast in einer Küvette wieder angespritzt wird. Des Weiteren platzten die Verblendungen ständig ab und waren von Rissen durchzogen. Die Kunststoff-

zähne wiesen starke Abrasionsspuren und daraus resultierende Sprünge auf und waren im Frontbereich teilweise auch schon ausgebrochen.

Dem Patienten wurde dann eine neue Prothese angefertigt, die deutlich dicker war (Abb. 2) und ihm beim Sprechen erhebliche Schwierigkeiten bereitete. Aufgrund des bestehenden Leidensdrucks akzeptierte er diese jedoch. Leider ohne Ergebnis – die Prothese brach nach kurzer Zeit erneut. Die Probleme mit den Verblendungen und Kunststoffzähnen blieben bestehen, sodass der Patient beinahe wöchentlich beim Zahnarzt und im Dentallabor

stand. Zahnarzt und Dentallabor waren ratlos und schickten den Patienten zu uns.

Den Vorschlag, die Prothese aus Titan anzufertigen, lehnte der Patient sehr entschieden ab, da er keinerlei Metall mehr im Mund haben wollte.

Die Stellung der Teleskope 22, 23, 24, 27 (Abb. 3) war in Bezug auf die Verteilung der Kaukräfte sehr unglücklich. Der Patient erzählte weiter, dass er sowohl tags als auch nachts aufgrund psychischer Belastung sehr stark knirschte und presste. Der sehr große und kräftig gebaute Mann hatte zusätzlich einen extrem

ANZEIGE

(R)Evolution für Implantologen Das »(R)Evolution White« Implantat

... das elastisch-zähe Zirkon-Implantat aus dem patentierten pZircono

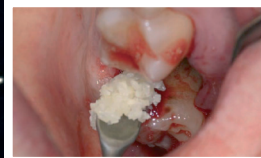Das Champions (R)Evolution® White Implantat unterscheidet sich von anderen Zirkon-Implantaten durch:

- ★ keine Frakturgefahr
- ★ hohe Osseointegrationsfähigkeit
- ★ raue und hydrophile Oberfläche
- ★ marktgerechter Preis
- ★ Insertions-Tool
- ★ Verschluss-Schraube
- ★ Gingiva-Former
- ★ Abformungs-Tool

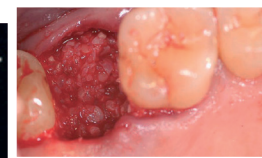

(R)Evolution für jede Praxis Der Champions Smart Grinder

Vermeiden Sie 50 Vol. %-Alveolenfach-Resorption nach Extraktion durch Socket Preservation mit chair-side erzeugtem autologen Knochenaugmentat – in weniger als 15 Minuten!



Einbringen des gewonnenen Augmentats



Das eingebrachte Knochenersatzmaterial



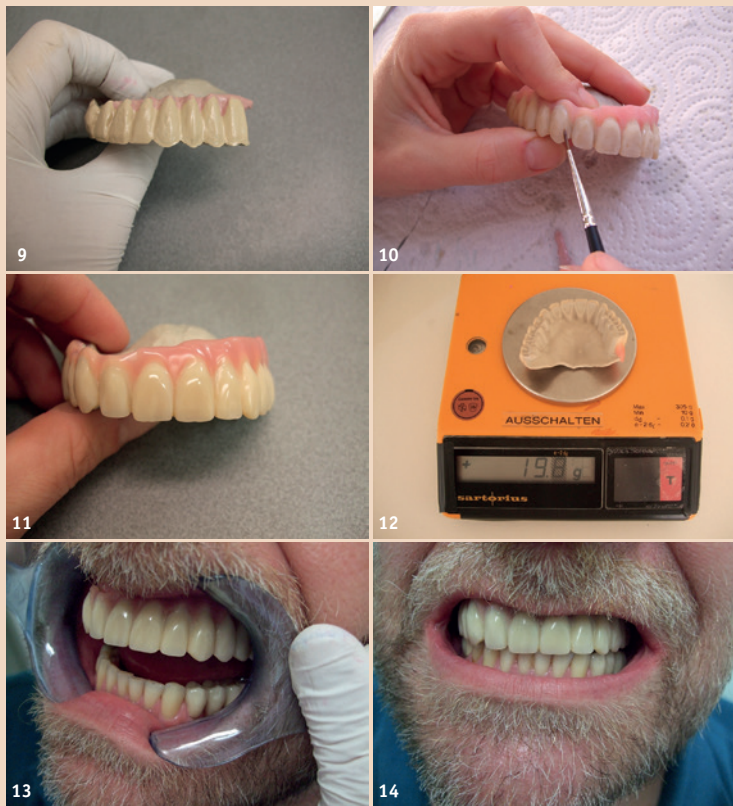

Abb. 9: Gerüst nach dem Opaquern. – Abb. 10: Individuelles Verblenden. – Abb. 11: Fertige Prothese von frontal. – Abb. 12: Gewicht nur 19,8 Gramm. – Abb. 13: Prothese in situ. – Abb. 14: Perfektes ästhetisches Ergebnis.

großen Kiefer, der den Druck während des Pressens und Knirschens noch erhöhte.

Lösungsmöglichkeiten

In der Diskussion wurde schnell klar, dass einzig PEEK für die Sekundärkonstruktion infrage käme. Die Primärkronen waren bereits aus Zirkon, sodass diese nicht ausgetauscht werden mussten.

PEEK (Polyetheretherketon) ist ein Hochleistungskunststoff, der seit ca. zehn Jahren in der Zahntechnik verwendet wird, u.a. für die Herstellung metallfreier Teleskop- und Klammerprothesen. In der Humanmedizin wird PEEK aufgrund seiner hervorragenden Materialeigenschaften schon seit über 15 Jahren für Hüft-, Knie- und Bandscheibenimplantate verwendet. Der Kunststoff ist Säure-Basen-inert, äußerst langlebig und verfärbt nicht. PEEK hat nachweislich in verschiedenen Studien (Jena, Regensburg) eine sehr hohe Verbundfestigkeit, eine hohe Bruchfestigkeit und eine hohe Plaqueresistenz.

Aus unserer Sicht war es für einen positiven Verlauf der Versorgung entscheidend, die okklusalen Flächen nicht zu verblenden oder durch Kunststoffzähne zu ersetzen, sondern hier eine andere Lösung zu finden. Etwaige ästhetische Abstriche waren für den Patienten, aufgrund des vorhandenen Leidensdruckes, irrelevant.

Ziel war es, dem Patienten eine Coverdenture-Prothese aus PEEK anzufertigen, bei der alle Kauflächen vollanatomisch aus PEEK gestaltet sind und die Verblendung einzig von labial aufgetragen wird, um zukünftige Abplatzungen zu vermeiden.

Der Vorteil bei PEEK ist das E-Modul, das dem des Knochens entspricht und bei extremer Beanspruchung leicht nachgibt. Bei vorherigen Prothesen konnten wir bei PEEK-Aufbissen die sich mit der Zeit bildenden Abrasionsflächen immer gut sehen, ohne dass das

Material sprang oder brach. Am Prothesenkunststoff „schabte und knirscht“ sich der Patient quasi den Platz, den er braucht. Somit können die Kräfte, die beim Knirschen und Pressen entstehen, ausweichen.

Zusätzliche Herausforderungen

Schwierigkeit bei dieser Art der Versorgung war, von vornherein die korrekten Kontakte zum Unterkiefer sicherzustellen, weil nachträglich kein Aufbauen aus PEEK mehr möglich ist.

Nach der Bissübertragung mit der alten Prothese modellierten wir vollanatomisch aus Wachs eine Coverdenture-Prothese inklusive aller 14 Zähne, die wir anschließend beim Patienten einprobierten, um alle okklusalen Kontakte auf Vollständigkeit und Richtigkeit zu überprüfen (Abb. 4). Nachdem dies sichergestellt war, wurde die Wachsmodellation gescannt und am PC optimiert (Abb. 5 und 6).

Besonderes Augenmerk wurde auf den Seitenschub gelegt, um ein späteres Abplatzen der labialen Verblendungen bei Seitenzahnbewegung zu verhindern.

Um absolute Metallfreiheit zu gewährleisten, verwendeten wir einen PEEK-Kunststoff, der zwar etwas gräulich ist, dafür aber völlig ohne Titandioxide auskommt.

Nachdem die Sekundärkonstruktion samt Teleskopen und Kauflächen aus einem Stück gefräst war, wurden die labialen Flächen mit einem Kunststoff verblendet, der einen sehr hohen keramischen Anteil hat, um zusätzliche Festigkeit der Verblendung zu erreichen (Abb. 7 bis 10).

Um noch mehr Stabilität zu erreichen, wurden die Sättel ebenfalls in der Konstruktion der Prothese gleich mitkonstruiert und konnten nun auch rosa opaquiert und mit einem rosafarbenen Kunststoff verblendet werden (Abb. 11). Die komplette Prothese bestand also einzig aus PEEK und dem Verblendkunststoff.

Besonders erfreulich für uns war, dass wir dem Patienten (wegen seines Knirschverhaltens) keine dicke, massive Prothese herstellen mussten, sondern ganz im Gegenteil, eine besonders leichte, dünne Versorgung erreichen konnten, die nach Fertigstellung lediglich 19,8 Gramm wog (Abb. 12).

Ergebnis

Beim abschließenden Einsetzen der Prothese zeigte sich die Richtigkeit der aufwendigen Wachsmodulation, da alle Kontakte in Anordnung und Größe perfekt waren. Beim Überprüfen des Seitenschubes wurden vorsorglich noch zwei labiale Höcker gekürzt, um etwaige Schäden an den Verblendungen durch den Seitenschub auszuschließen.

Der Patient zeigt sich von seiner neuen Prothese gleich begeistert. PEEK erzeugt beim Patienten ein sehr gutes Mundgefühl, eine Erfahrung, die wir schon oft gemacht haben.

Auch die Ästhetik war trotz der okklusalen, grauen Kauflächen viel besser als gedacht. Einzig wenn der Patient mit weit geöffnetem Mund und nach hinten geneigtem Kopf lachte, waren die Kauflächen leicht sichtbar (Abb. 13 und 14).

Der Patient trägt die Prothese jetzt im dritten Jahr und hat bisher keine einzige Abplatzung und keinen Sprung. Es war in dieser Zeit tatsächlich keine einzige Reparatur notwendig. Beim Überprüfen der Prothese nach sechs Monaten saß uns ein glücklicher Patient gegenüber. Im okklusalen Bereich waren, wie erwartet, einige Abrasionsspuren sichtbar, ohne dass der PEEK-Kunststoff Schaden genommen hätte.

Resümee

Bruxismuspatienten sind eine große Herausforderung für Zahnarzt und Zahntechniker. Mit innovativen Ideen und Mut zu unorthodoxen Lösungen lassen sich aber auch schier unlösbare Fälle lösen.

Auch bei ungewöhnlichen Herangehensweisen muss nicht auf ein Konzept des verträglichen Zahnersatzes verzichtet werden. Ganz im Gegenteil, manchmal ist die einfache Lösung – nämlich wie in diesem Fall nur zwei Materialien zu verwenden – die bessere. **DT**

Kontakt



Claudia Herrmann

Dentallabor Herrmann
Höhenbergweg 18a
83664 Bad Tölz
Deutschland
Tel.: +49 8041 72471
www.dl-herrmann.de



Infos zur Autorin



Großwerden ohne Karies kinderleicht mit der richtigen Pflegenenedent® Kinderzahncremes zum individuellen Schutz vor Karies



ohne Fluorid mit 13% karieshemmendem Zuckeraustauschstoff Xylit
Zur Vermeidung von Zahnflecken aufgrund zu hoher Fluoridzufuhr z.B.: in Tablettenform

mit 500 ppm Fluorid mit 13% karieshemmendem Zuckeraustauschstoff Xylit



homöopathieverträglich mit 500 ppm Fluorid mit 13% karieshemmendem Zuckeraustauschstoff Xylit



Kostenlose Proben senden wir Ihnen gerne zu:
Dentinox Gesellschaft Berlin
Fax: 0049-30-721 10 38

Praxisstempel

Datum/Unterschrift

Vertrieb Österreich: Bauer & Thürridl
5141 Moosdorf - Österreich - Tel. 07748 - 68767-35
Dentinox Gesellschaft für pharmazeutische
Präparate Lenk & Schuppan KG - Nunsdorfer
Ring 19 - 12277 Berlin - www.dentinox.de

Dentinox
Für Zähnen alles Gute