

Digitale Totalprothetik

Die CAD/CAM-Technologie wurde zu Beginn der 1980er-Jahre in die Zahnmedizin eingeführt. Ihre Anwendung konzentrierte sich damals hauptsächlich auf die Herstellung festsitzender Restaurationen. Seit einigen Jahren entwickeln Hersteller nun Soft- und Hardware zur Herstellung von Totalprothesen.



Abb. 1a–c: Die zahnlose Patientin wünschte eine schnelle und kostengünstige Versorgung von Ober- und Unterkiefer.

ANZEIGE

AUGEN AUF BEIM GOLDVERKAUF! Exklusiv Gold

- Wenn auch Sie mehr erwarten - Seit über 30 Jahren der
Vertrauen ist gut! Dabei sein ist wertvoller! Exklusiv-Partner
 (Seien Sie live beim Schmelzen Ihrer Altgoldposition dabei) an Ihrer Seite!

Hanns-Hoerbiger-Str.11 • 29664 Walsrode • www.exklusivgold.de • Tel: 05161 - 98 58 0

Die Idee, herausnehmbare Restaurationen im CAD/CAM-gestützten Vorgehen herzustellen, erschien bis vor einigen Jahren wenig realistisch; auch wenn die Anwendung der CAD/CAM-Technologie für festsitzende Suprakonstruktionen sowohl auf

natürliche Zähne als auch auf Implantate bereits ein unverzichtbares Element geworden ist. Seit Neuestem stehen digitale Werkzeuge zur Verfügung, die eine schnelle und vorhersagbare Therapie bei totaler Zahnlosigkeit ermöglichen. Mit der im

Artikel beschriebenen Technik (Digital Denture-System, Ivoclar Vivadent) können Totalprothesen in nur drei Behandlungssitzungen gefertigt werden. Der virtuelle Entwurf und das Fräsen des Prothesenkörpers verkürzen die Herstellung im Vergleich zum konventionellen Vorgehen deutlich. Zugleich ermöglicht der digitale Weg einen hohen Qualitätsstandard in Bezug auf Ästhetik und Funktion.

Patientenfall

Die 70-jährige Patientin trug im Oberkiefer eine Totalpro-

these und erlitt circa einen Monat vor der Erstkonsultation in der Praxis eine Avulsion der unteren Frontzähne. Die fehlende Abstützung im hinteren Unterkieferbereich und der kontinuierliche Druck im anterioren Bereich der Maxilla hatten eine schwere Atrophie verursacht. Es stellte sich ein mit dem „Kombinationssyndrom“ vergleichbares Krankheitsbild dar (Abb. 1 und 2). Die Patientin wünschte einen schnellen und kostengünstigen abnehmbaren Zahnersatz. Daher fiel die Entscheidung auf das Protokoll „Digital Denture-System“.

Erste klinische Sitzung

Der konfektionierte Abformlöffel wurde mit einem Haftmaterial (Virtual® Tray Adhesive) bestrichen und die Abformmasse mit dem Katalysator vermischt (Virtual Putty Regular Set). Bei Bedarf können nach der Abformung die Bereiche mit übermäßiger Kompression mit einem Mikromotor-Handstück abgetragen werden. Nun wurde die Abformung mit einem niederviskosen Silikon (Virtual Light Body Regular Set) vervollständigt (Abb. 3). Zur Bestimmung der vorläufigen Kieferrelation und der Okklusionsebene wurden zwei Referenzpunkte auf Nase sowie Kinn angezeichnet und deren Abstand gemessen. Die Vertikaldimension wurde durch Abzug von 2 bis 3 mm des Wertes, der in der Ruheschwabelage gemessen wurde, ermittelt, was dem Free-Way-Space entspricht. Zur Kieferrelationsbestimmung half das Centric Tray. Dieses Instrument, bestehend aus einem Kunststoffbogen mit Retentionsleiste, wurde mit dem Abformmaterial (Virtual Putty Regular Set) bestückt. Die Patientin wurde gebeten, den Mund langsam bis zur vorläufigen Bisshöhe zu schließen. Nach dem Abbinden des Abformmaterials wurde zur Ermittlung der Okklusionsebene der UTS CAD (Ivoclar Vivadent) an der Kupplung befestigt. UTS CAD ist ein Registriergerät zur Bestimmung der Winkel von der Okklusionsebene zur Camper'schen Ebene (CE) und zur Bipupillarlinie (BP). Die gemessenen Winkel wurden in die CAD-Software übertragen, um die virtuelle Lage der Okklusionsebene für das Design der 3D Bite Plate (Digital Denture Professional Add-on, Ivoclar Vivadent) und der Prothese zu reproduzieren. Das Centric Tray wurde am Adapter des UTS CAD fixiert

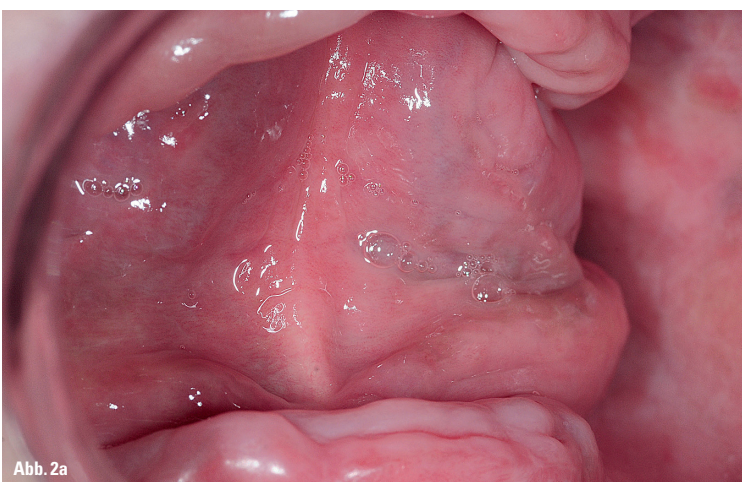

Abb. 2a

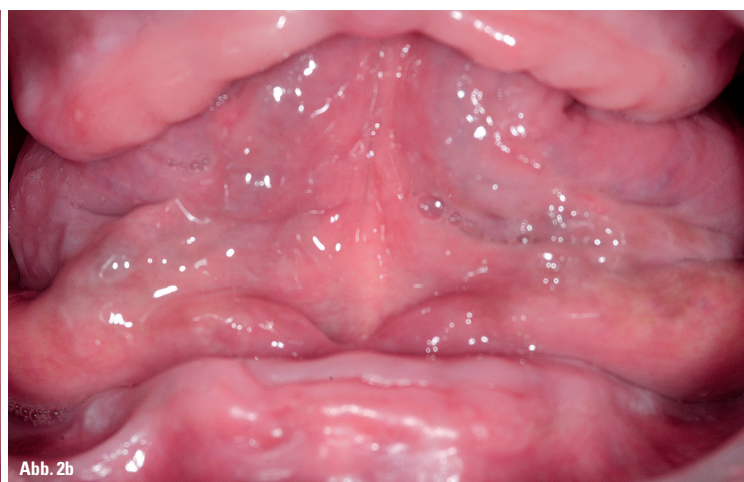

Abb. 2b

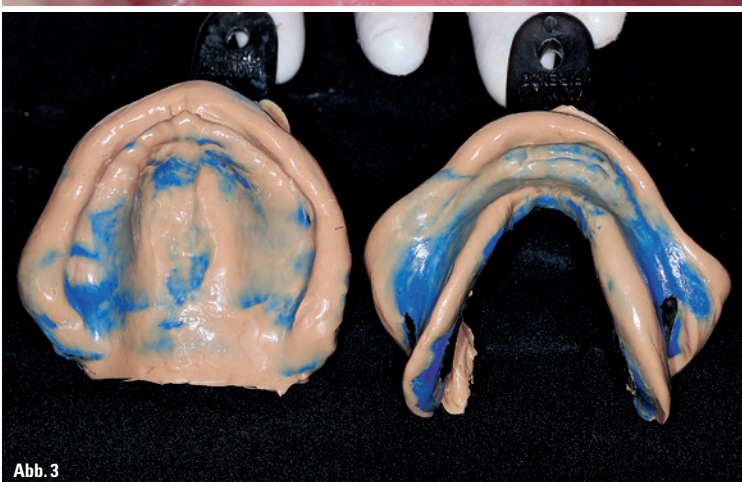

Abb. 3

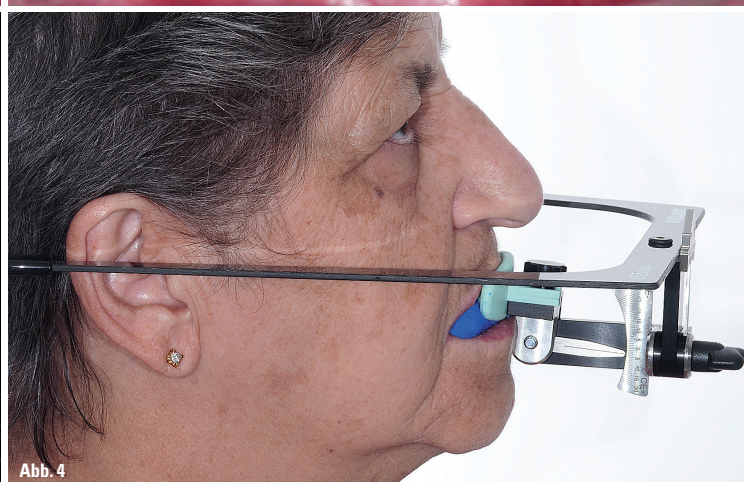


Abb. 4

Abb. 2a und b: Intraorale Ansicht: Resorbierte Kieferkämme und ein mit dem Kombinationssyndrom vergleichbares Krankheitsbild. – Abb. 3: Doppelmischabformung von Ober- und Unterkiefer. – Abb. 4: Bestimmung der Okklusionsebene mit dem UTS CAD.

Unsere IDS Messeneuheit:

Der volljustierbare Arcon Artikulator **CORSOART® BKR**



100%
kompatibel zu
Artikulatoren von
Amann Girrbach
und SAM®

Jetzt bis zum 30.4.2017 unter 05033/9630990
vorbestellen und **Messepreis sichern!**

 **CORSOART**
ARTIKULATOREN

mälzer dental · Schlesierweg 27 · 31515 Wunstorf · info@maelzer-dental.de

mälzer dental 



Abb. 5a und b: Ausgangslage für die weiteren Designschritte: Anatomische Abformung der Kiefer und das digitalisierte Vorregistriert. – Abb. 6: Design der 3D Bite Plate unter Berücksichtigung des Stützstiftregistriertsets (Gnathometer CAD).

ZT Fortsetzung von Seite 10

und anschließend die Ausrichtung der Seitenarme des Bogens parallel zur CE vorgenommen (Abb. 4). Im nächsten Schritt wurde die Vorderseite des Grundbogens paral-

ANZEIGE

Acry Lux V
Der echt preiswerte 3-Schicht-Zahn

www.logo-dent.de
LOGO-DENT Tel. 07663 3094

lel zur BP-Linie ausgerichtet und das Registriergelenk ebenfalls mit der BP-Schraube fixiert. Die bei der Patientin evaluierten Winkelwerte wurden auf dem Auftragsformular vermerkt, welches zusammen mit den Abformungen und dem Centric Tray-Registrierat an das Labor übergeben wurde.

Im Labor

Mit dem Add-on Digital Denture Professional – basierend auf der Denture Digital Design-Software (3Shape) – sowie der Scanit Impression (3Shape) wurden die Abformungen und das Centric Tray (Vorbissnahme) gescannt. Die CE- und BP-Winkelkorrekturen können mit dem oben genannten Add-on verwendet werden. Das Tool verbindet die Scans und erstellt zwei virtuelle Modelle der zahnlosen Kiefer, die gemäß der klinischen Situation zugeordnet werden (Abb. 5a und b). Der Zahntechniker fertigte die 3D Bite Plate für die Funktionsabformung und die Stützstiftregistrierung. Mithilfe des Vorregistriertes wurden die Modelle in Relation gebracht. Anschließend musste die Ausdehnung der Bisswalle festgelegt werden (Abb. 6). Das 3D Bite Plate Design ermöglicht sowohl die Aufnahme der Bisswallaufgaben während der Funktionsabformung als auch der Registrierplatten des Stützstiftregistriertes Gnathometer

CAD (Ivoclar Vivadent). Die CAD-Konstruktion der 3D Bite Plates wurde an die Zenotec selection-Fräseinheit (Ivoclar Vivadent) übergeben und gefräst (Abb. 7).

Zweite klinische Sitzung

Für die Funktionsabformung wurden die 3D Bite Plates mit den Bisswallaufgaben bestückt. Zur Registrierung wurden die Bisswallaufgaben einfach durch die Registrierplatten ausgetauscht. Zur Funktionsrandgestaltung diente ein Polyvinylsiloxan (Virtual Monophase), das auf den Rand der oberen Platte aufgebracht wurde. Ist die Platte im Mund positioniert, werden die Muskelfasziern aktiviert. Anschließend wurde ein Haftlack (Virtual Tray Adhesive) auf der Innenseite des Trägers verteilt, nach dem Trocknen das Abformmaterial Virtual Light Body aufgetragen und die 3D Bite Plate in den Mund eingebracht (Abb. 8). Die Patientin wurde gebeten, den Mund vorsichtig zu schließen und

mit dem Gegenkiefer in Kontakt zu gehen. Danach wurde mit dem UTS CAD die Parallelität der Okklusionsebene zur Camper'schen Ebene und zur Bipupillarlinie überprüft.

Zur Registrierung der intermaxillären Relationen diente das Gnathometer CAD, ein intraorales Stützstiftregistriertes zur Bisslagenbestimmung bei zahnlosen Patienten. Die Bisswallaufgaben wurden entfernt und das Gnathometer CAD wurde montiert. Auf die Unterkieferregistrierplatte wurde ein Farbstoff (Wachsstift, Filzstift) aufgetragen, und die Patientin wurde aufgefordert, Retrusions-, Protrusions- sowie Lateralbewegungen vorzunehmen. Auf der gefärbten Registrierplatte zeichnete der Stützstift das typische Bild des gotischen Bogens. Die Perforation des Fixierplättchens wurde auf die Pfeilspitze (Zentrische Relationsposition) ausgerichtet und fixiert.

Die Patientin wurde gebeten, den Mund zu schließen. So wurde die korrekte Bestimmung der zen-

trischen Relationsposition überprüft (Abb. 9). Das dreidimensionale intermaxilläre Registrierat konnte mit einem geeigneten Material (zum Beispiel CADBite) fixiert werden. Letztlich wurden mit einem Permanentmarker die ästhetischen Linien (Mittellinie, Eckzahnlinie, Lachlinie, Lippenabschlusslinie) skizziert, und das verschlüsselte Registrierat wurde mit der Zahnauswahl und den CE- und BP-Werten an das Labor geschickt.

Im Labor

Mit dem Prothetik Scan-Halter (3Shape) ist es möglich, beide Seiten des Registrates positionsgetreu zu digitalisieren (Abb. 10). Die digitalen Kiefermodelle wurden gemäß der registrierten Relation virtuell zugeordnet und die Okklusionsebene anhand der UTS CAD-Daten festgelegt. Der Zahntechniker definierte die Prothesenausdehnung und wählte die passende Zahnform aus der Zahnbibliothek (Abb. 11). In dem Software-Add-on Digital Denture Professional sind verschiedene funktionelle Musteraufstellungen ausgesuchter Ivoclar Vivadent- oder Candulor-Zähne hinterlegt. Das spart viel Zeit. Die Funktionsparameter und die Unterkieferdynamik werden in einem mit dem Stratos 300 vergleichbaren virtuellen Artikulator ausgewertet, und eventuelle Interferenzen können ermittelt werden. Das Stützstiftregistrierat mit der validierten Zentrikposition sowie die lagerichtige Position der Okklusionsebene liefern



Abb. 7

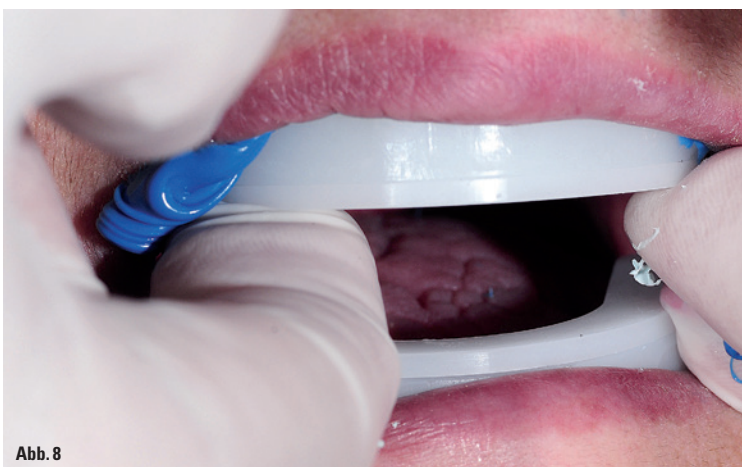

Abb. 8

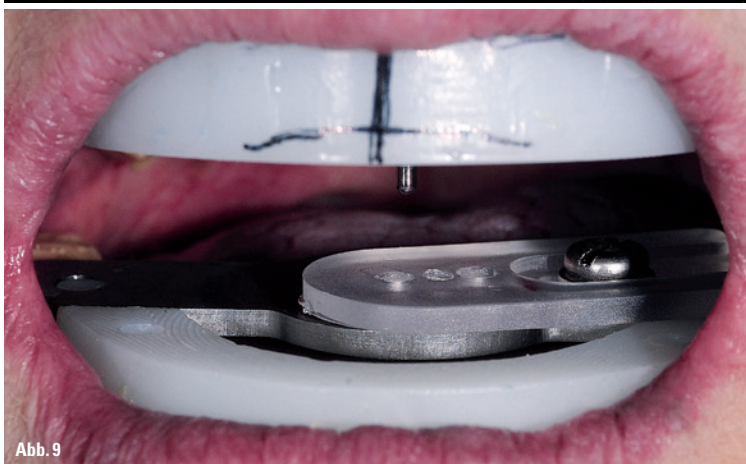


Abb. 9

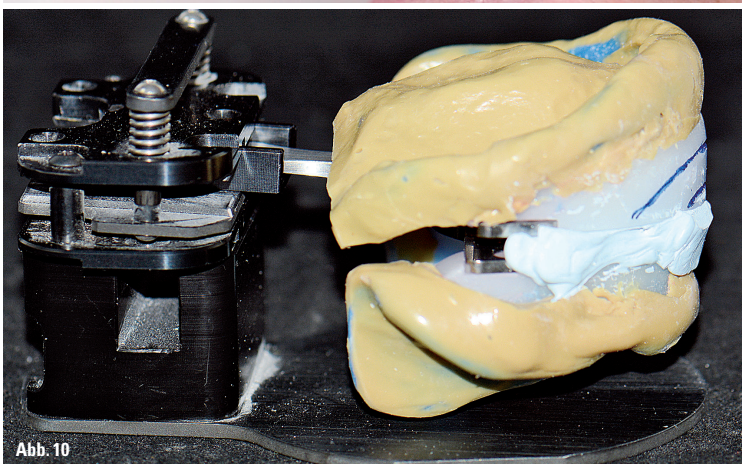


Abb. 10

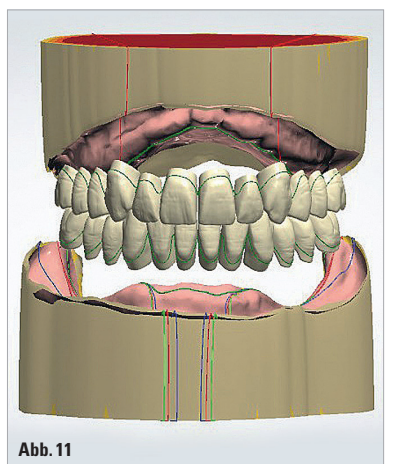


Abb. 11

Abb. 7: CAD/CAM-gefräste 3D Bite Plates bereit für die Aufnahme des Stützstiftregistriertes (Gnathometer CAD). – Abb. 8: Funktionsabformung mit Virtual Light Body. – Abb. 9: Stützstiftregistrierung: Die Patientin validiert die Zentrikposition. – Abb. 10: Die exakt einander zugeordneten Abformungen (verschlüsselte Registrare) werden mit dem Laborscanner digitalisiert. – Abb. 11: CAD-Konstruktion der Prothesen – hierfür steht eine umfassende Zahnbibliothek zur Verfügung.

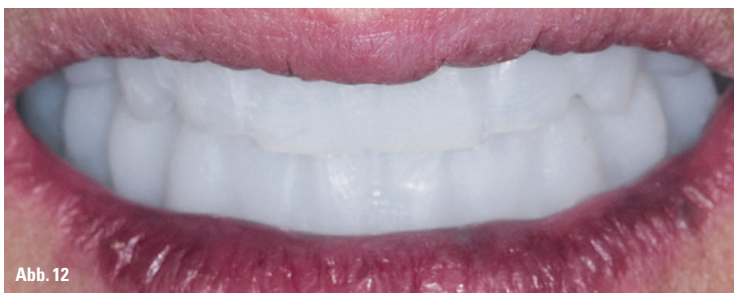

Abb. 12

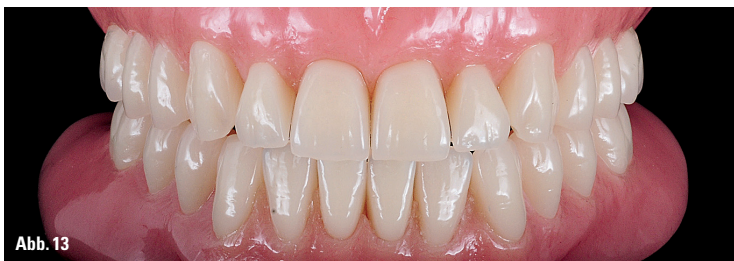

Abb. 13

Abb. 12: Einprobe eines Prototyps zur Kontrolle der funktionellen Parameter. – Abb. 13: Die CAD/CAM-gefertigten Totalprothesen.

essenzielle Informationen für die Aufstellung der Prothesenzähne.

ten sich harmonisch in das Gesicht der Patientin ein (Abb. 14).

Dritte und vierte klinische Sitzung

Der dritte Praxistermin ist optional. Ein Prototyp der finalen Prothese wurde im Mund probiert und Ästhetik, Phonetik sowie Funktion wurden kontrolliert (Abb. 12). Feine Adaptionen – zum Beispiel Verlagerung der Mittellinie, Verringerung der vertikalen Dimension – wurden dem Labor mitgeteilt.

Fazit

Die Scanning-Technologie in Kombination mit dem CAD/CAM-Verfahren ermöglicht es, den Arbeitsaufwand bei der Herstellung von Totalprothesen deutlich zu senken. Durch die virtuelle Aufstellung und Gestaltung (CAD) sowie das Fräsen der Prothese (CAM) werden die langwierigen Verfahren des Einartikulierens



Abb. 14

Abb. 14: Die Patientin fühlt sich mit den digital gefertigten Prothesen sichtlich wohl.

Im Labor

Das Prothesendesign war für die CNC-Produktion freigegeben. Die automatisch errechnete Transferschablone erleichterte es, die Konfektionszähne in konstruierter Position im Prothesenkörper zu fixieren. Danach folgten die CNC-Fertigung der Prothesenbasen, das Heraustrennen aus der Disc und die Politur der Prothesen (Abb. 13).

und des Einbettens in Küvetten vermieden.

Da Polymerisationsschrumpfungen ausgeschlossen sind, ist die Passgenauigkeit der Prothesen hoch. Das vorgestellte System erfüllt die demografischen und ökonomischen Anforderungen an eine einfache, schnelle, kostengünstige und qualitativ hochwertige Restauration des zahnlosen Kiefers. **ZT**

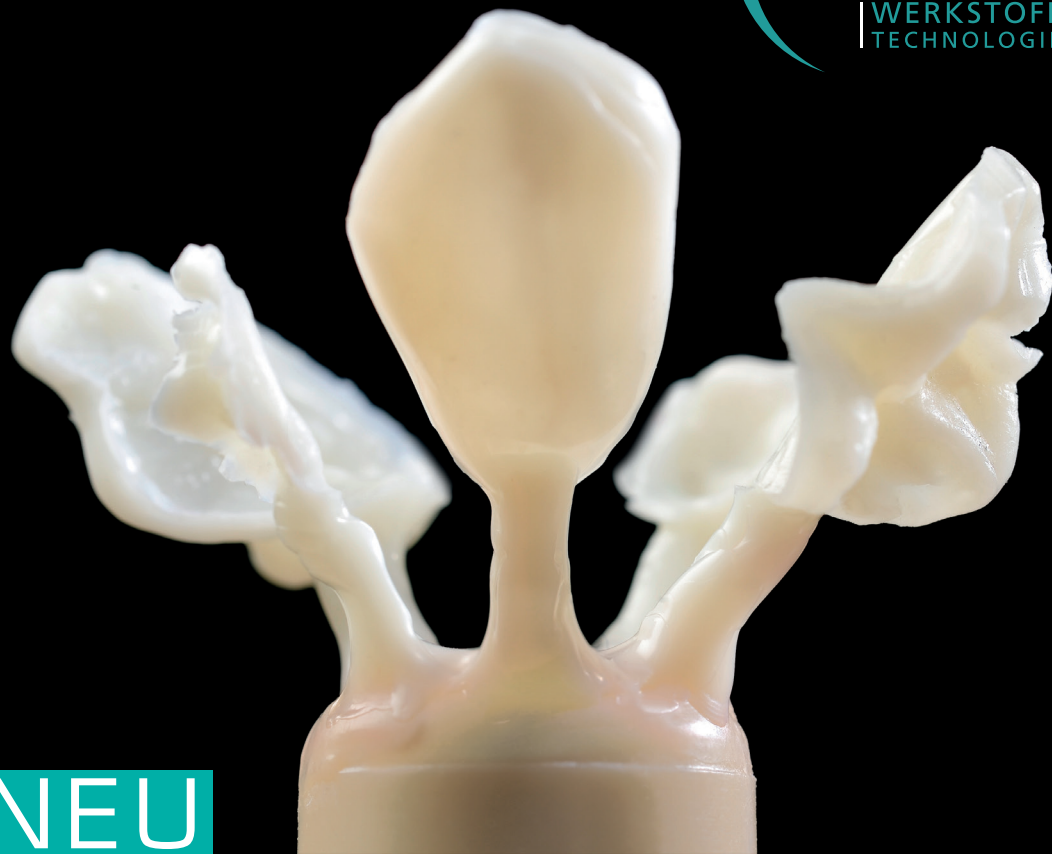ZT Adresse

Dr. Piero Venezia
Studio Cavalcanti & Venezia
Via G. Posca 15
70124 Bari, Italien
info@studiocavalcantivenezia.it

Pasquale Lacasella
Apulia Digital Lab SNC
Via Pappacena Enrico 10
70124 Bari, Italien
lacasella@apuliadigitalab.it

Vierte klinische Sitzung

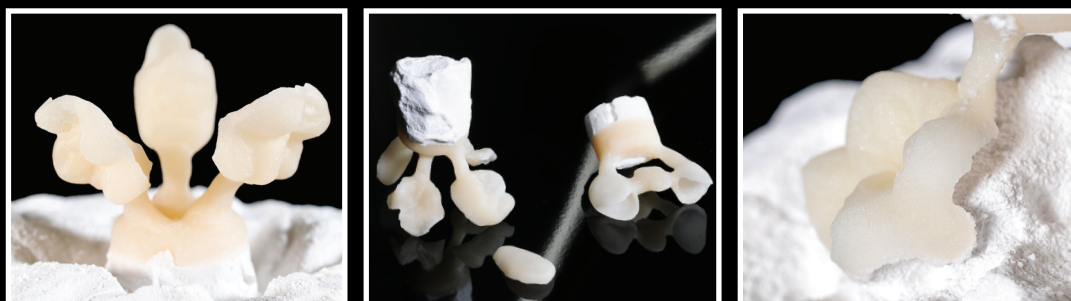Die Kontrolle der Totalprothesen im Mund und die nachfolgenden Anpassungen sind identisch mit denen, die bei einer auf konventionelle Art angefertigten Prothese vorgenommen werden. In diesem Fall waren kaum Änderungen notwendig. Die Prothesen saßen fest und sicher im Mund und füg-



NEU

SHERA UNDER PRESSURE

Spezialeinbettmasse für Presskeramik



Entspannt bei hohem Druck

Verlassen Sie sich mit SHERAUNDER PRESSURE auf passgenaue Ergebnisse mit glatten Oberflächen bei Kronen, Veneers, On- und Inlays oder Press on Metal. Die leicht zu steuernde Einbettmasse fließt wunderbar und bildet kaum Reaktionsschicht. Das Pressobjekt ist in rund 10 Minuten vollständig abgestrahlt.

Gratis: Als Einbettmassen-Neukunde erhalten Sie einmalig das SHERALIQUID dazu!