

Versorgung mit Feldspatkeramikveneers bei parodontalem Attachmentverlust

Autoren: Dr. Sven Egger, M.Sc., M.Sc., ZTM Christian Berg

In diesem Beitrag wird die Behandlung einer Patientin (40 Jahre) mit guter allgemeiner Gesundheit vorgestellt. Die Ausgangssituation in diesem Patientenfall zeigt eine parodontal kompromittierte, „aufgefächerte“ Frontbezahnung mit „schwarzen interdentalen Dreiecken“ sowie Verfärbungen im Bereich der mittleren Schneidezähne (Fluoroseflecken).

Der Erstbesuch und die Erhebung der allgemeinmedizinischen Anamnese erfolgt am 19. Februar 2015. Es liegen keine Grunderkrankungen vor. Die Patientin ist am 30.03.76 geboren. Die letzte zahnärztliche Behandlung fand vor einigen Monaten statt. Auf Wunsch der Patientin wurde (alio loco) zunächst versucht, die Lückenbreite im Oberkiefer rechts mit Kompositfüllungen an 13 und 12 zu reduzieren sowie die Proportionen der Zähne zueinander anzugleichen. Bis zu diesem Zeitpunkt

suchte die Patientin vierteljährlich den damaligen Hauszahnarzt zur Kontrolle/Zahnreinigung auf. Die Patientin ist mit der jetzigen Situation sehr unzufrieden und interessiert sich für eine Verbesserung der Zahnstellung/Zahnform im Oberkieferfrontbereich 3-3. Sie weist darauf hin, dass sie seit Langem am äußeren Erscheinungsbild der unschönen gelblich-weißen Flecken im Bereich 11, 21 leide, und gibt weiter an, dass sie sich an den größer werdenden Zahnlücken und Zahnzwischenräumen („schwarze Löcher“) störe.

Die Patientin ist nach Aufklärung und eingehender Beratung an einer Weiterbehandlung ihres Kauorgans interessiert. Sie legt Wert auf eine ästhetisch-funktionelle und dauerhafte Verbesserung ihrer Situation und steht einer notwendigen ästhetisch-rekonstruktiven Rehabilitation aufgeschlossen gegenüber.

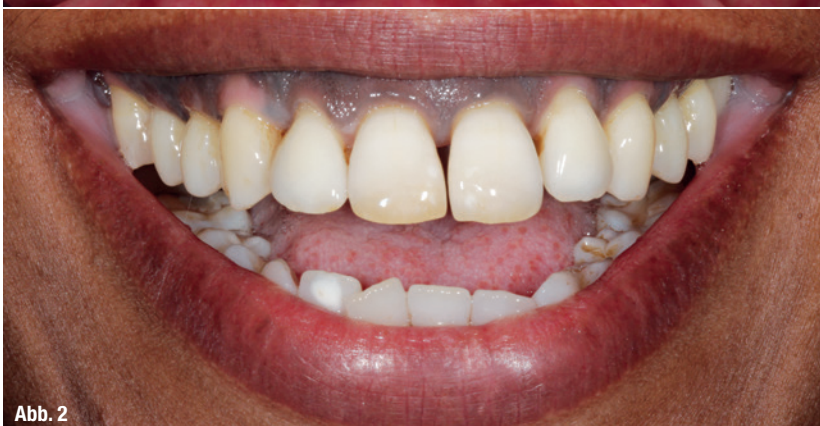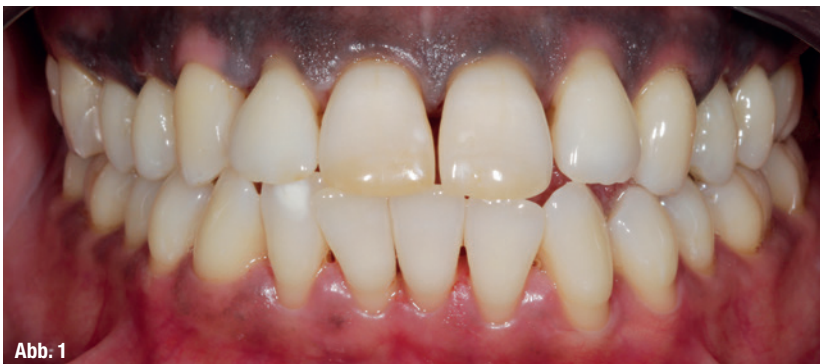Klinischer Befund

Die manuelle und klinische Funktionsanalyse ließ auf eine leichte parafunktionelle Aktivität schließen. Zahn 23 und 18 zeigen Abrasionsfacetten. Es finden sich zudem Laterotrusionsfacetten bei 16 und 18. Die manuelle Führung ergab keine Abweichung in maximaler Interkuspidation (ohne Führung) und zentraler Kondylenposition (mit Führung). Im Bereich der Kiefergelenke zeigt sich ein terminales Knacken beim Öffnen beidseits, unauffällige Öffnungs- und Schließbewegung, leichte Druckdolenzen der Muskulatur bei Palpation. Gelegentliche leichte Kopfschmerzen.

Im Ober- und Unterkieferfrontbereich imponieren „schwarze Dreiecke“ im Interdentalbereich (Abb. 1). An den Zähnen 12, 22, 34-42 liegen Rezessionen

Abb. 1: Front in Okklusion.

Abb. 2: Das Lächeln enthüllt die Diastemata.



der Miller-Klasse III (Verlust an interdentalem Hartgewebe) vor. Es zeigt sich ein Biotyp mit mittlerer Gewebestärke. Die Patientin verfügt über eine stark geformte Ober- und Unterlippe. Es liegt eine (mittel-)hohe Lachlinie (Zahnfleischlächeln) vor (Abb. 2). Die Oberkieferfront empfindet die Patientin als ausreichend lang. Der linke mittlere Schneidezahn ist etwas länger und zeigt mesial eine leichte Einkerbung. Die Zähne 22, 23 zeigen abradierte Inzisalkanten. Das entspannte Lächeln zeigt zwei Drittel der Gesamtlänge der Frontzahnreihe. Der Schneidekantenverlauf folgt der Konkavität der Unterlippe (berührungsfreies Verhältnis). Es zeigen sich Diastemata mediale und laterale („parodontale Auffächerung Oberkieferfront“). Die durch den fortgeschrittenen Weichgewebeverlust bedingt dreieckige imponierende Zahnform der Oberkieferfrontzähne erscheint der Patientin unharmonisch und soll bei der Neuversorgung verändert werden. Die weißen/gelben „Flecken“ der oberen mittleren Inzisiven soll durch die Veneerversorgung eliminiert werden.

Dentalstatus

Neben den erwähnten Abrasionen erscheint der linke mittlere OK-Schneidezahn ebenfalls abradiert. Die Inzisalkante ist im Vergleich zur kontralateralen Seite leicht eingekerbt. Die ursprüngliche anatomische Kauflächenstruktur in den Seitenzahnbereichen ist vollständig erhalten. Neben den erwähnten Verfärbungen an den mittleren Inzisiven erscheint die Farbe der Zähne dem Alter entsprechend angemessen. Die Patientin wünscht sich im Rahmen der Rehabilitation dennoch in dieser Frage eine merkliche Verbesserung.

Im OK/UK erscheinen die Zahnbögen ausreichend harmonisch (Abb. 5 und 6). Die UK-Front zeigt einen leichten Engstand im Bereich 41 (Mesiorotation). Die Verzahnung zeigt eine Angle-Klasse I bei bialveolärer Protrusion (eugnather Prognathie). Der OK-Frontüberbiss/Stufe ist mit ca. 1 mm nicht ausreichend.

Es zeigt sich hinsichtlich der Länge (Zahn 11, 12), Farbe und Form der Zähne ein objektiv verbesserungswürdiger Zustand, welcher auf Wunsch der Patientin im Rahmen einer umfassenden Rehabilitation erreicht werden soll.

Diagnosen

Es zeigt sich eine leichte Parafunktion (Abrasionsfacetten 18, 23), Verdacht auf anteriore Diskusverlagerung beidseits mit Reposition (schmerzfrei), eine (therapierte) generalisierte mittlere chronische Parodontitis v.a. im OK-Frontbereich sowie eine vertikale und apikale Parodontitis an 24. Gelegentliche leichte Kopfschmerzen. Konservierend insuffizient versorgtes Erwachsenenengebiss.

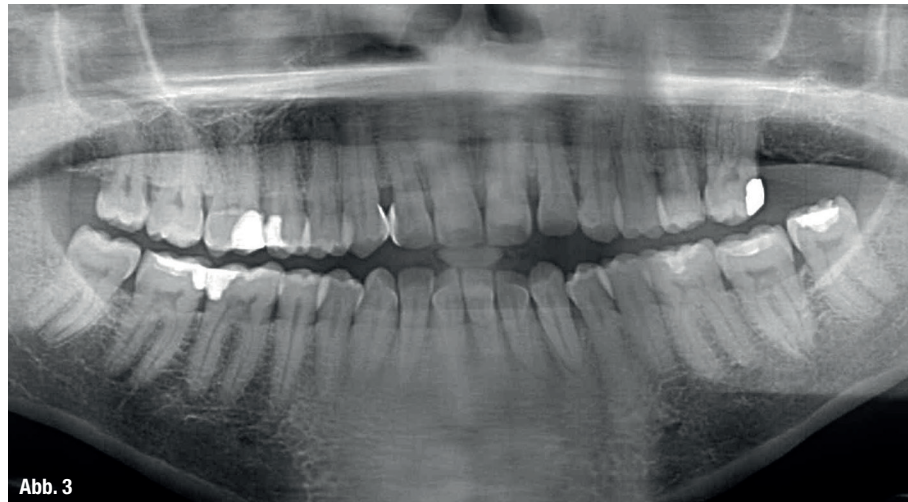

Abb. 3

Behandlungsplan

- Dentalhygiene (Abformung für Situ-Modelle, Wax-up, Fotostatus)
- Klinische und instrumentelle Funktionsanalyse
- Parodontale Vorbehandlung
- Entfernung Weisheitszähne
- Wurzelbehandlung 24
- Präparation für die definitive Versorgung im Oberkiefer 13-23 mit Feldspatveneers
- Abdrucknahme, HIKP-Bissnahme, Gesichtsbogenübertragung, Anproben und definitive Eingliederung in den Folgesitzungen
- Herstellung Nachtschiene
- Nachkontrolle und Nachsorge

Behandlungsablauf

- Behandlungssitzung: Prophylaxesitzung einschließlich Reevaluation und PZR, Abformung OK/UK mit Alginat, Fotostatus, klinische und instrumentelle Funktionsanalyse
- Mock-up 13-23 mit Silikonschlüssel (gefertigt auf Wax-up-Modell) (Abb. 9)
- Entfernung Weisheitszähne 18, 38 und 48
- Wurzelbehandlung 24
- Präparation der Zähne im OK in lokaler Anästhesie (Articain 1:100.000, Aventis) unter Zuhilfenahme

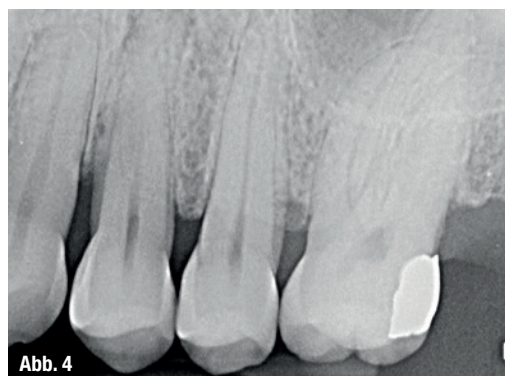

Abb. 4

Abb. 3: OPT – Kein Anhalt auf nicht zahnverursachte Prozesse, elongierter Zahn 38, fortgeschrittener Attachmentverlust v. a. im Oberkieferfrontbereich.

Abb. 4: Vertikaler Knochenabbau 24, apikale Aufhellung.

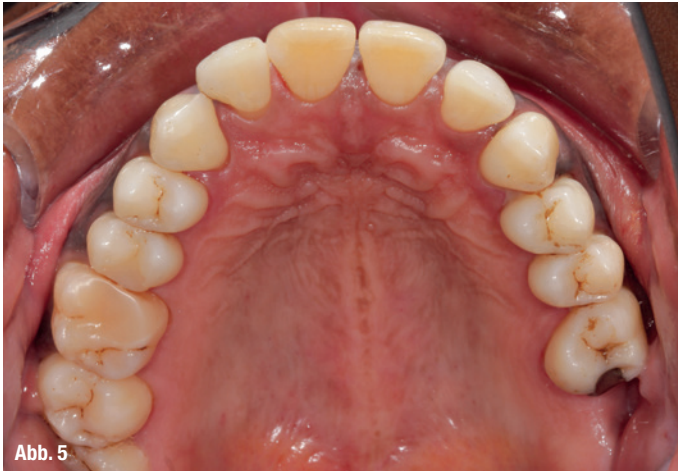

Abb. 5

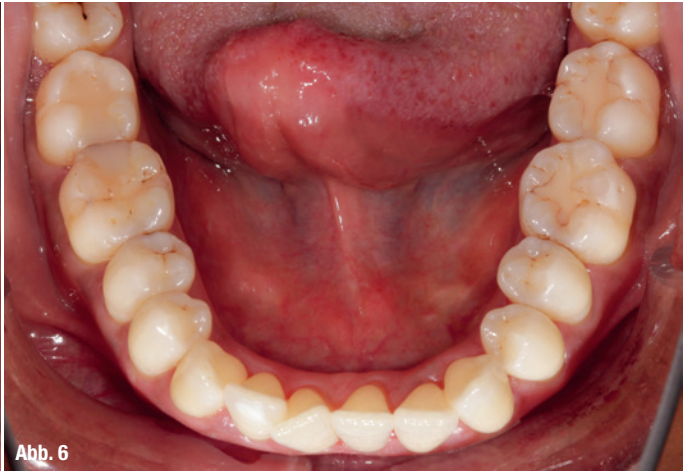

Abb. 6

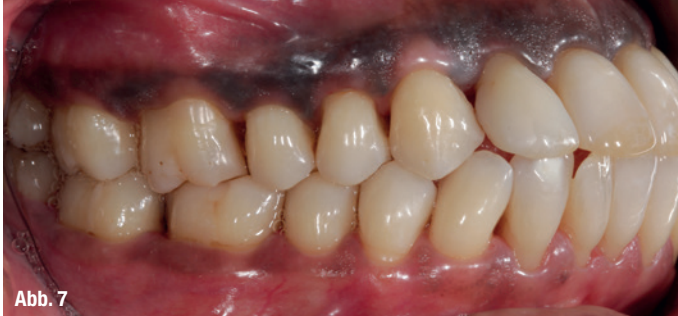

Abb. 7

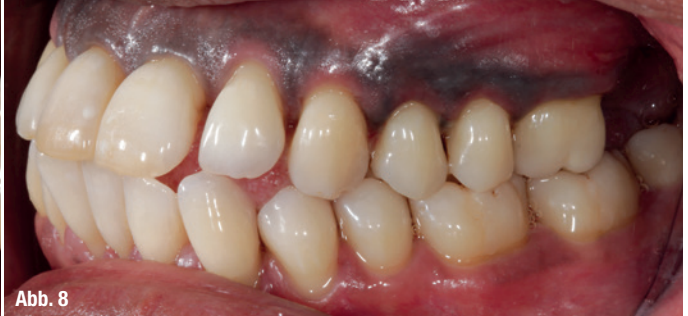

Abb. 8

Abb. 5 und 6: OK-/UK-Aufbiss.

Abb. 7 und 8: Rechts-/Links-

Okklusion. Aufnahmen der Lateral- und Okklusalanalysen wurden gespiegelt, um eine seitenrichtige Darstellung wiederzugeben (Zustand nach Parodontaltherapie).

nahme einer Lupenbrille (4,5-fache Vergrößerung, Zeiss)

- Präparation 13-23 zur Aufnahme von Feldspatkeramikveneers (Hohlkehldiamant 886-012 M, ökoDENT und Finierer FG 8878/014, Komet) (Abb. 11)
- Zweifache Abdrucknahme der präparierten Zähne mittels Doppelfadentechnik: Einbringen eines ersten, getränkten (Racestypine solution, Septodont) Fadens (Ultrapak 0, Ultradent), über welchen ein zweiter getränkter Faden größeren Durchmessers gelegt wird (Ultrapak 1, Ultradent). Wartezeit bis zur Abdrucknahme mit den gelegten Fäden etwa zehn Minuten
- Abdrucknahme erfolgt nach Entfernung des zuletzt gelegten Fadens (der zuerst gelegte Faden geringeren Durchmessers verbleibt im Sulkus) mittels eines A-Silikons in Doppelmischtechnik einzeitig: Umspritzung der präparierten Zähne

mit dünnfließendem Material (Express Ultra-Light Body, 3M ESPE) und Einbringen des schwerfließenden Materials, (Express Penta Putty, 3M ESPE) in einen Abdrucklöffel (Rim Lock, Denstply Sirona)

- Kieferrelationsbestimmung in HIKP mit thermoplastischem Kunststoff (Bite Compound, GC)
- Registrieren der arbiträren Scharnierachse des Oberkiefers mittels Gesichtsbogen (Artex 3-D, Amann Girschbach). Bestimmung der Idealwinkel der Zähne aus frontaler Sicht mit dem Clinometer nach Dr. Behrend (Amann Girschbach)
- Gegenkieferabformung (UK) mit Alginat (Alginat, Cadco)
- Provisorische Versorgung der präparierten Zähne mittels Silikonschlüssel (via Wax-up angefertigt) und Protemp 3 Garant A1 (3M ESPE). Eingliederung der Veneerprovisorien nach Ausarbeitung und Kontrolle von Randpassgenauigkeit und Okklusion durch punktförmige Schmelzätzung mit

Abb. 9: Mock-up 13-23 zur Visualisierung des Wax-up und ...

Abb. 10: ... als Präparationshilfe für einen kontrollierten Zahnhartsubstanztzabtrag.

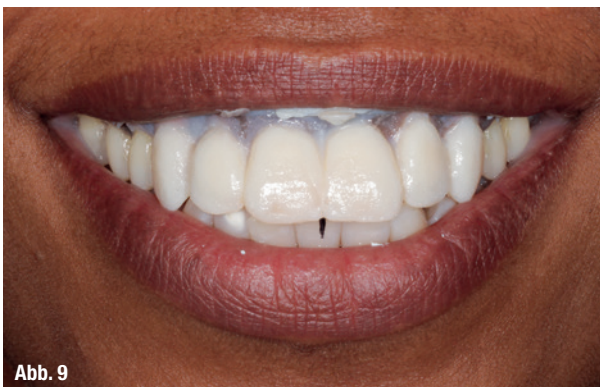

Abb. 9

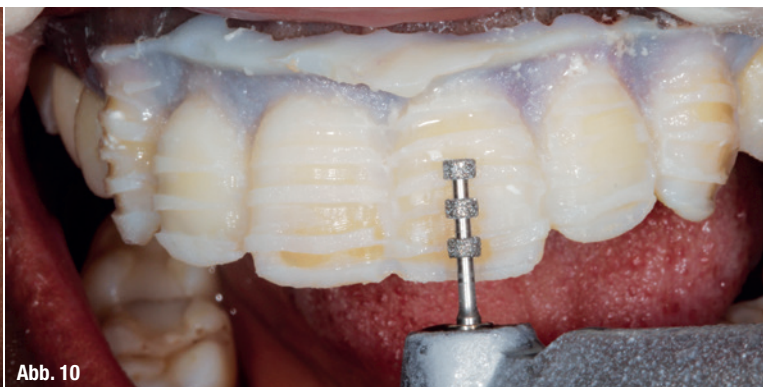


Abb. 10

35%iger Phosphorsäure, Primen und Bonden mit Syntac Classic (Ivoclar Vivadent)

- Erste Anprobe. Entfernung der provisorischen Versorgung und sorgfältige Reinigung der präparierten Zähne. Aufsetzen der Feldspatkeramikveneers (Creation CC, Creation „Willi Geller“, KLEMA) mit Glycingel (Variolink II Try-In, Ivoclar Vivadent, Abb. 12)
- Kontrolle auf Randpassung, exakten Sitz sowie Überprüfung der Okklusion, Artikulation und Phonetik
- Eingliederung der definitiven Versorgung im OK. Zum Einsetzen der Veneers wird nach vorherigem Abstrahlen mit Aluminiumoxidpulver der Korngröße 27 Mikrometer (RONDOflex plus, KaVo) und Schmelzätzung mit 35% Phosphorsäure (Ultra-Etch, Ultradent) eine selektive adhäsive Befestigung der zuvor geätzten und silaniserten (Monobond-S Silan, Ivoclar Vivadent) Feldspatkeramikveneers (Creation CC, Creation „Willi Geller“, KLEMA) mit Syntac Classic (Ivoclar Vivadent) und Empress Direct Enamel A1 (Ivoclar Vivadent) vorgenommen (Abb. 13 und 14)
- Ausführliche und detaillierte Besprechung des ästhetischen Ergebnisses mit der Patientin
- Abschlusskontrolle sämtlicher funktioneller und ästhetischer Parameter
- Nachkontrolle und Erhebung der Abschlussbefunde, Eingliederung Aufbisschiene/Nachkontrollen, Aufnahme in das Nachsorgeprogramm

Diskussion

In dem vorliegenden Fall handelt es sich um eine aufwendig ästhetisch-rekonstruktive Rehabilitation¹, mit deren Ergebnis sich die Patientin vollumfänglich zufrieden zeigt. Seitens des Behandlers wurde eine Verlängerung der klinischen Kronen 13-23 (prothetisch) mit einhergehender Korrektur der Eckzahnführung (additiv) an den Palatinalflächen 13, 23 angeregt.³ Die schwarzen interdentalen Dreiecke sollten mit interdentalen „Flügeln“ korrigiert werden.⁴

Die Rehabilitation des Frontzahnbereichs mit Keramikveneers⁵ geschah auf Wunsch der Patientin. Alternativ wäre die Behandlung mittels Kompositaufbauten/Mikroabrasionstechnik durchführbar gewesen, die ebenso zur Entfernung der dysplastischen Schmelzareale Regio 11, 21 geführt hätte und daher aus Sicht des Behandlers keinen nennenswerten Vorteil zur minimalinvasiven Veneerpräparation gehabt hätte.

Eine weitere Alternative wäre, ausschließlich mit Komposit oder kombiniert mit Veneers und Komposit zu arbeiten.⁶ Die gegenüber Keramik verminderte Abrasionsresistenz und ein damit verbundener zyklischer Erneuerungsbedarf der Kompositrestaurationen sprach wiederum für die prothe-

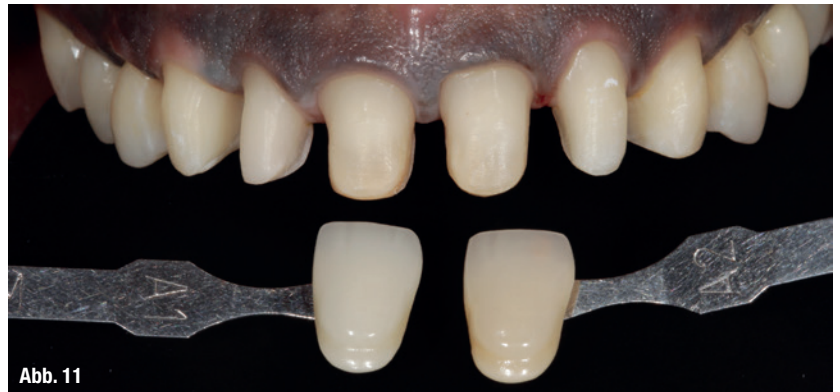

Abb. 11

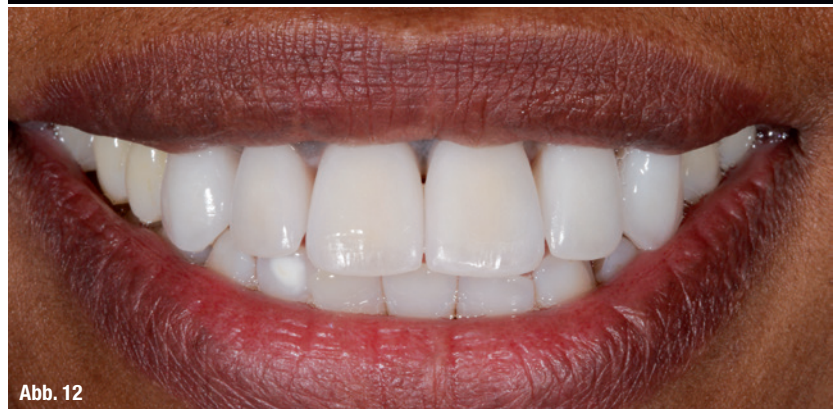

Abb. 12

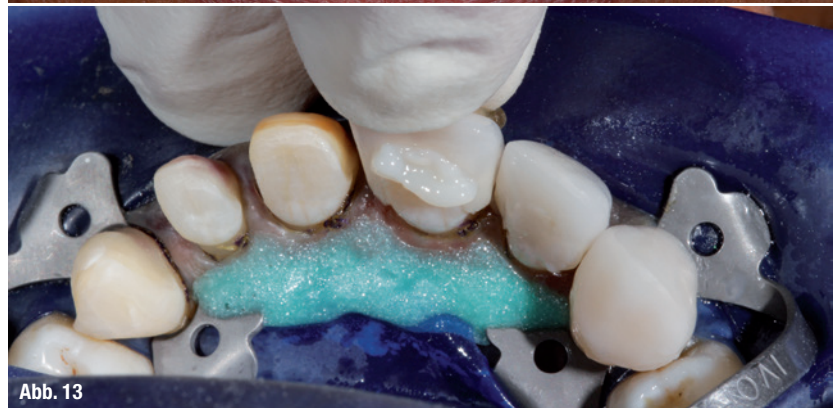

Abb. 13

tische Versorgung. Zudem zeichnet sich Keramik durch bessere biologische (Plaueakkumulation) und materialspezifische (Farbtransluzenz und Beständigkeit) Eigenschaften gegenüber Komposit aus.⁷ Somit war auch angesichts des mittleren Alters der Patientin dem Wunsch einer langfristig/ästhetischen Versorgung Rechnung getragen.^{4,8} Einem regelmäßigen Recall steht die Patientin sehr aufgeschlossen gegenüber.

Abschließend betrachtet stellt sich das Behandlungsergebnis auch für den Behandler in ästhetisch-rekonstruktiver Hinsicht als Erfolg dar. Die Prognose ist aufgrund der wiederhergestellten Front-Eckzahn-Führung³ und der entfernten Weisheitszähne aus funktioneller Sicht betrachtet als positiv zu werten. Parodontal liegen keine Entzündungen vor. Die Patientin ist gesund. Das Tragen einer Nachtschiene wurde der Patientin empfohlen und wird auch konsequent befolgt.

Abb. 11: Fertiggestellte Veneerpräparationen mit Einfassung der Approximalräume zur Kompensation des Weichgewebedefizits/Farbnahe.

Abb. 12: Anprobe mit Glycingel (Try-In Paste, Ivoclar Vivadent).

Abb. 13: Das Einsetzen erfolgt Zahn für Zahn mit einem hochviskösen (erwärmten) Nanohybrid-Komposit (Empress Direct Enamel A1).

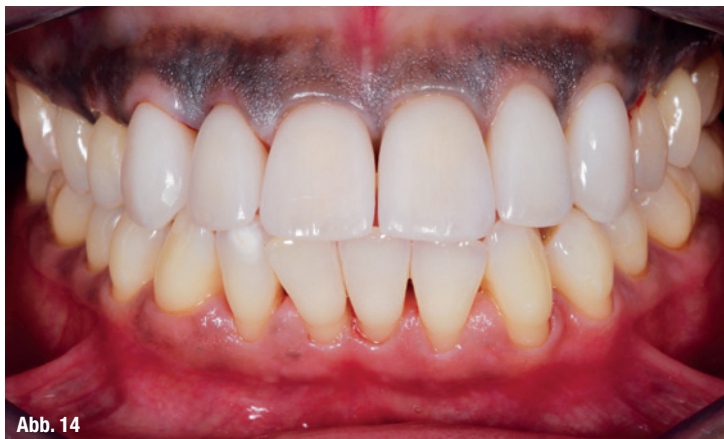

Abb. 14

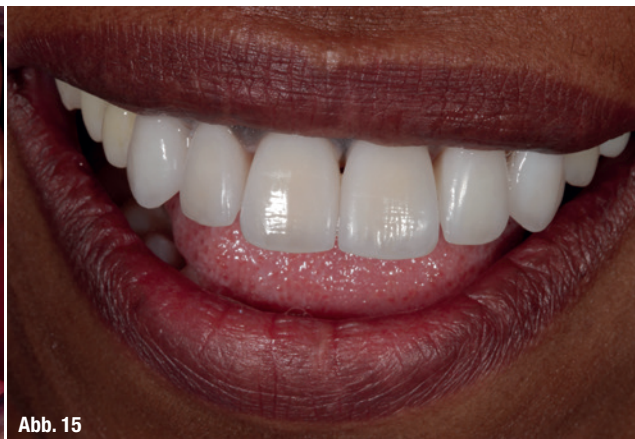

Abb. 15

Abb. 14 und 15: Die Patientin ist vom Ergebnis überwältigt.

Schlussbefund

Die manuelle und klinische Funktionsanalyse ergab keinen auffälligen Befund. Für die dynamische Okklusion wurde eine front-/eckzahngeschützte Variante programmiert. Die manuelle Führung ergab weiterhin keine Abweichung in maximaler Interkuspidation (ohne Führung) und zentraler Kondylenposition (mit Führung). Im Bereich der Kiefergelenke zeigt sich weiterhin ein terminales Knacken beim Öffnen beidseits, unauffällige Öffnungs- und Schließbewegung, leichte Druckdolenzen der Muskulatur bei Palpation. Gelegentliche leichte Kopfschmerzen.

Es zeigen sich stabile und gesunde Weichgewebsverhältnisse nach abgeschlossener konservativer/parodontaler und prothetischer Behandlung. Die schwarzen Dreiecke im Bereich der seitlichen und zentralen Schneidezähne konnten durch das „Flügeldesign“ der Veneers und dank der intrasukkulären Ränder im Approximalbereich sehr schön geschlossen werden. Die Verlängerung der gesamten Oberkieferfront um ca. 1,5 mm empfindet die Patientin als sehr attraktiv (Abb. 15 und 16), das entspannte Lächeln zeigt fast die gesamte Frontzahnreihe. Der Schneidekantenverlauf folgt der Konkavität der Unterlippe. Die dreieckige Zahnform wurde zugunsten einer ovalen Form bei der prothetischen Therapie korrigiert.

Die Veneeroberflächen wurden mit horizontalen und vertikalen Texturen versehen und verhalfen den Restaurationen dadurch zu einem natürlichen und ansprechenden Erscheinungsbild. Der linke mittlere Schneidezahn zeigt nun eine ausgezeichnete Symmetrie zum Nachbarzahn. Die abrasionsbedingt verkürzten Zähne 22, 23 wurden ebenso korrigiert und fügen sich nun harmonisch in das Gesamtbild ein. Die additiv an 13 und 23 inzisal/palatinal aufgebaute Eckzahnführung genügt nun den funktionellen (laterale mediotrusive Bewegungen) und ästhetischen Ansprüchen. Die Zahnform im FZB wurde durch die prothetische Sanierung deutlich verbessert. Die Auswahl der Zahnfarbe (VITA-Skala A1) erfolgte auf Wunsch der Patientin.

Kontakt



**Dr. Sven Egger,
M.Sc., M.Sc.**
Grünpahlgasse 8
4001 Basel, Schweiz
Tel.: +41 61 2618333
DrSven-Egger@aesthetikart.ch
www.aesthetikart.ch



ZTM Christian Berg
Dental Art AG
Centralbahnplatz 13
4051 Basel, Schweiz
Tel.: +41 62 8715802
Christian.berg@dentalart-frick.ch
www.dentalart-frick.ch

Dr. Sven Egger,
M.Sc., M.Sc.
Infos zum Autor



ZTM Christian Berg
Infos zum Autor



Literatur



Produktliste

Indikation	Name	Hersteller/Vertrieb
Abformmaterial	Express (Ultra-Light Body, Penta Putty)	3M ESPE
Einprobe	Try-In Gel	Ivoclar Vivadent
Befestigungszement	Empress Direct Enamel A1	Ivoclar Vivadent
Verblendkeramik (Veneers)	Creation „Willi Geller“	KLEMA, Österreich

DVDs

HELFFEN, UP TO DATE ZU BLEIBEN!
JETZT BESTELLEN! **ZWP MOVIE**

BESTELLUNG AUCH
ONLINE MÖGLICH



99,-€ pro DVD

zzgl. MwSt. und Versandkosten

www.oemus-shop.de

Bitte DVDs auswählen! ▼

Entsiegelte Ware ist vom Umtausch ausgeschlossen!



Implantologische
Chirurgie von A-Z

Anzahl: _____



Biologische
Zahnheilkunde

Anzahl: _____



Kursreihe Endodontie
Basics

Anzahl: _____



Unterspritzungs-
techniken

Anzahl: _____



Sinuslift und
Sinuslifttechniken
von A-Z

Anzahl: _____



Kursreihe Endodontie
Advanced

Anzahl: _____



Chirurgische
Aspekte der
rot-weißen
Ästhetik

Anzahl: _____



Kursreihe Minimal-
invasive Augmen-
tationstechniken-
Sinuslift, Sinuslift-
techniken

Anzahl: _____



Veneers
von A-Z

Anzahl: _____

Faxantwort an **0341 48474-290**

Name/Vorname

Unterschrift

Straße/Hausnummer

Praxisstempel/Rechnungsadresse

PLZ/Ort

Telefon/E-Mail

cd 2/17