

Die Ausgangssituation in diesem Patientenfall zeigt ein parodontal geschädigtes adultes Gebiss mit beidseitig verkürzten Zahnreihen im Unterkiefer und reduzierter prothetischer Stützzone. Das Kauzentrum ist dadurch bedingt nach ventral verlagert. Die Oberkieferprothese findet keinen ausreichenden Halt an 13 (Lockerungsgrad III) und genügt auch den funktionellen Anforderungen nicht mehr.

Dr. Sven Egger
[Infos zum Autor]



Implantatgetragene Brücke und Kompositaufbauten

Vier-Quadranten-Rehabilitation

Dr. Sven Egger, M.Sc., M.Sc., Daniel Bergantz, Guy Scherrer

In diesem Beitrag wird die Behandlung eines 71-jährigen Patienten mit guter allgemeiner Gesundheit vorgestellt. Trotz des bereits fortgeschrittenen generalisierten horizontalen und vertikalen Knochenabbaus zeigen sich akzeptable (bis auf Oberkieferseitenzahnbereich) Knochenvolumina in beiden Kiefern. Der Patient wünscht sich festsitzenden, implantatgetragenen Zahnersatz und eine attraktivere Gestaltung des Frontsegments mit natürlicher leicht rotierter Zahnstellung.

Die habituelle Okklusion wurde zugunsten der zentralen Kondylenposition aufgegeben, da eine größere okklusale Rehabilitation vorgesehen war. Bei der klinischen Funktionsanalyse zeigten sich leichte Anzeichen einer craniomandibulären Dysfunktion. Die ästhetisch rekonstruktive Behandlung erfolgte nach temporärer Versorgung mittels Immediatvollprothese durch ein

verschraubtes Titanbrückengerüst mit Kompositverblendung nach chirurgisch konservierender und funktioneller Vorbehandlung.

Allgemeinmedizinische Anamnese

Erstbesuch und Erhebung der allgemeinmedizinischen Anamnese erfolgte am 22.3.2012.

Der 71-jährige Patient leidet an Psoriasis. Ansonsten liegen keine allgemeinmedizinischen Besonderheiten vor.

Zahnmedizinische Anamnese

Die letzte zahnärztliche Untersuchung fand vor einigen Jahren statt. Bis zu diesem Zeitpunkt suchte der Patient halbjährlich den damaligen Hauszahnarzt zur Kontrolle und Zahnreinigung auf. Der Patient interessiert sich für implantatgetragenen Zahnersatz im Oberkie-

fer. Er weist darauf hin, dass die obere Prothese nicht mehr hält und der Zahn 13 zunehmend locker geworden sei.

Einstellung des Patienten

Der Patient ist nach Aufklärung und eingehender Beratung an einer Gesamtbehandlung seines Kauorgans interessiert. Er legt Wert auf eine funktionelle und dauerhafte Verbesserung seiner Situation und steht einer notwendigen umfangreichen ästhetisch-rekonstruktiven Rehabilitation aufgeschlossen gegenüber.

Klinischer Befund

Funktionsstatus

Die manuelle und klinische Funktionsanalyse lässt auf eine parafunktionelle Aktivität schließen. Die Zähne zeigen generell deutliche Schliffacetten an den Schneidekanten. Die Okklusalfächen

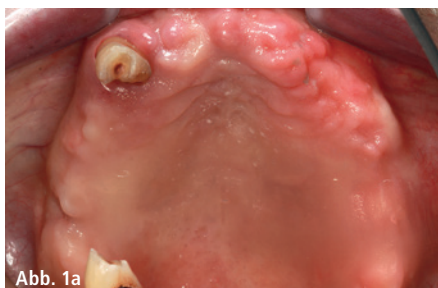

Abb. 1a

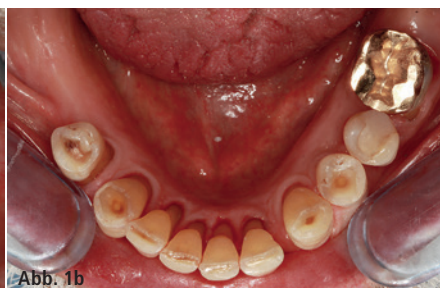

Abb. 1b

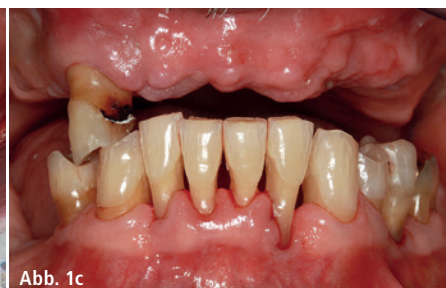
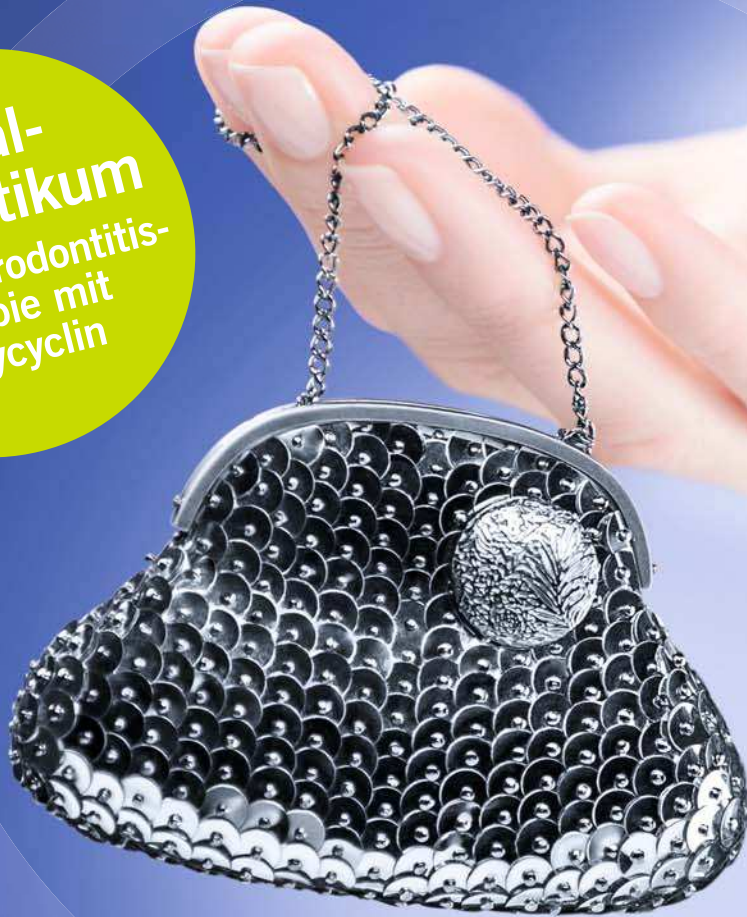
Abb. 1c

Lokal-
antibiotikum
für die Parodontitis-
therapie mit
Doxycyclin



Ligosan® Slow Release Der Taschen-Minimierer.

Das Lokalantibiotikum für die Parodontitis-Therapie von heute.

- » **Für Ihren Behandlungserfolg:** Ligosan Slow Release sorgt für eine signifikant bessere Reduktion der Taschentiefe als SRP allein.
- » **Für Ihre Sicherheit:** Dank des patentierten Gels dringt der bewährte Wirkstoff Doxycyclin selbst in tiefe, schwer erreichbare Parodontaltaschen vor.
- » **Für Ihren Komfort:** Das Gel ist einfach zu applizieren. Am Wirkort wird Doxycyclin kontinuierlich in ausreichend hoher lokaler Konzentration über mindestens 12 Tage freigesetzt.

Jetzt gleich informieren auf kulzer.de/ligosan

Mundgesundheit in besten Händen.



KULZER
MITSUI CHEMICALS GROUP

© 2017 Heraeus Kulzer GmbH. All Rights Reserved.

Pharmazeutischer Unternehmer: Heraeus Kulzer GmbH, Grüner Weg 11, 63450 Hanau • **Ligosan Slow Release**, 14% (w/w), Gel zur periodontalen Anwendung in Zahnfleischtaschen (subgingival) **Wirkstoff:** Doxycyclin • **Zusammensetzung:** 1 Zylinderkartusche zur einmaligen Anwendung enthält 260mg Ligosan Slow Release. **Wirkstoff:** 1g Ligosan Slow Release enthält 140,0mg Doxycyclin entsprechend 161,5mg Doxycyclinhydrochlorid. **Sonstige Bestandteile:** Polyglykolsäure, Poly[poly(oxyethylen)-co-DL-milchsäure/glycolsäure] (hochviskos), Poly[poly(oxyethylen)-co-DL-milchsäure/glycolsäure] (niedrigviskos) • **Anwendungsgebiete:** Zur Behandlung der chronischen und aggressiven Parodontitis bei Erwachsenen mit einer Taschentiefe von ≥ 5 mm als Unterstützung der konventionellen nicht-chirurgischen Parodontitis-Therapie. • **Gegenanzeigen:** bei bekannter Überempfindlichkeit gegenüber Doxycyclin, anderen Tetracyclin-Antibiotika oder einem der sonstigen Bestandteile von Ligosan Slow Release; bei Patienten, die systemische Antibiotika vor oder während der Parodontaltherapie erhalten; während der Odontogenese (während der Frühkindheit und während der Kindheit bis zum Alter von 12 Jahren); während der Schwangerschaft; bei Patienten mit erhöhtem Risiko einer akuten Porphyrie; bei Patienten mit stark eingeschränkter Leberfunktion. • **Nebenwirkungen:** Nach Behandlung mit Ligosan Slow Release waren Häufigkeit und Ausprägung von Nebenwirkungen vergleichbar den Nebenwirkungen nach konventioneller Parodontitisbehandlung. *Gelegentlich auftretende Nebenwirkungen sind:* Schwellung der Gingiva (Parodontalabszess), „kaugummiartiger“ Geschmack bei Austritt von Gel aus der Zahnfleischtasche. Da die Anwendung von Ligosan Slow Release nachweislich nur zu sehr geringen Doxycyclin-Plasmakonzentrationen führt, ist das Auftreten systemischer Nebenwirkungen sehr unwahrscheinlich. **Allgemeine Erkrankungen und Beschwerden am Verabreichungsort:** Überempfindlichkeitsreaktionen, Urticaria, angioneurotisches Ödem, Anaphylaxie, anaphylaktische Purpura. Innerhalb der Gruppe der Tetracyclin-Antibiotika besteht eine komplette Kreuzallergie. Bei Verabreichung von Doxycyclin an Kinder während der Zahnentwicklung ist in seltenen Fällen eine irreversible Zahnverfärbung und Zahnschmelzschädigung beobachtet worden • **Verschreibungspflichtig** • **Stand der Information:** 07/2013

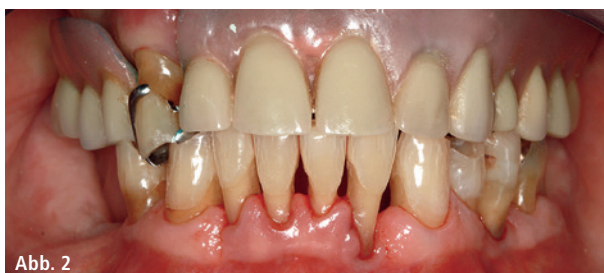

Abb. 2

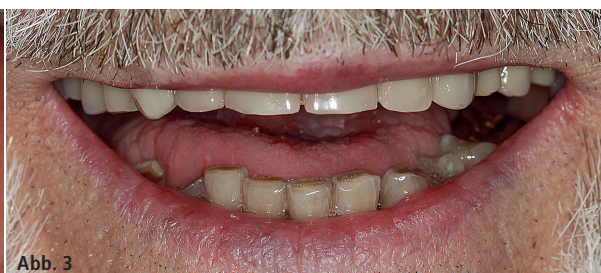

Abb. 3

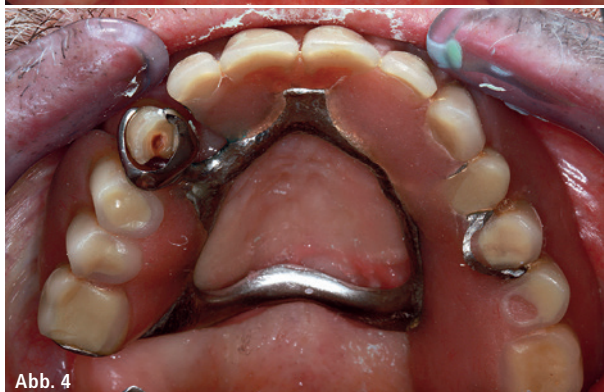

Abb. 4

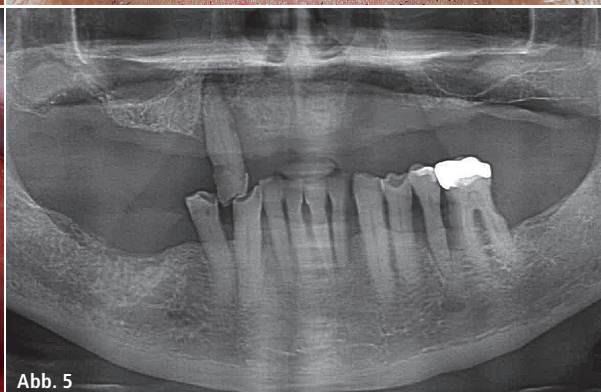


Abb. 5

der Eckzähne und Prämolaren (PM) weisen durch Abrasionen und Erosionen (Patient hat Vorliebe für Rohkost, Früchte und Obst) massive Zahnhartsubstanzdefekte mit teilweise vollständig freiliegenden Dentinarealen auf. Auf der linken Seite zeigen sich durch das Fehlen des zweiten unteren Molaren sowie des zweiten PM und der Molaren rechts, reduzierte prothetische Stützzonen mit einem nach ventral verlagerten Kauzentrum (PM-Okklusion). Die vertikale Dimension ist reduziert (Abb. 1a–c). Der mangelnde Prothesenhalt im Oberkiefer (keine adäquate Front-Eckzahnführung, „hängende“ Speekurven) wirkt sich zusätzlich negativ auf die funktionelle Problematik aus. Die manuelle Führung ergibt eine Abweichung in maximaler Interkuspitation (ohne Führung) und zentraler Kondylenposition (mit Führung). Es bestehen keine Krepitationsgeräusche der Gelenke beidseits, unauffällige Öffnungs- und Schließbewegungen, keine Druckdolenzen bei Palpation der Kaumuskelatur, gelegentliche Kopfschmerzen, Verspannungen im Schulter- und Halsbereich.

Rote Ästhetik

Die rote Ästhetik ist weitestgehend unauffällig. Bei der klinischen Untersuchung ergeben sich im Ober- und Unterkiefer parodontal stark verformte, atrophierte Kieferbasen.

Es zeigen sich verhältnismäßig breite Zonen an keratinisierter Gingiva im Ober- und Unterkiefer. Aufgrund des fortgeschrittenen Attachmentverlusts zeigen sich zusätzlich ungünstige Weichteilproportionen (Rezessionen Miller-Klasse III v. a. 32, 35), welche im Zuge der Gesamtanierung korrigiert werden sollen (Abb. 2). Der Patient verfügt über eine kurze und schmale Oberlippe – der Bukkalridor fehlt (Abb. 3). Durch den mangelnden Prothesenhalt ist der Patient beim Lachen, Sprechen und Kauen stark eingeschränkt.

Weißer Ästhetik

Zahnlänge: Die Oberkieferfront empfindet der Patient als ausreichend lang, das entspannte Lächeln zeigt zwei Drittel der Länge der oberen Frontzähne. Die Lachlinie ist durch den insuffizienten Prothesenhalt schwer zu beurteilen und zeigt ein eher tiefes Niveau, misst aber bis in den Bereich der ersten Molaren. Die Interinzisallinie und die Mittellinie stimmen überein. Die Okklusionsebene steht parallel zur Kommissurenlinie.

Zahnform: Die rechteckige und eher zierliche Zahnform der Oberkieferfrontzähne wirkt unharmonisch zur ovoiden Gesichtsförmung des Patienten.

Dentalstatus

Zahnform: Die Zahnform empfindet der Patient zwar als ausreichend, jedoch sei

das Kauen durch die abgenutzten Kauflächen erschwert. Eine anatomische Kauflächenstruktur ist durch den hohen Grad an Abnutzung der Zahnhartsubstanz als auch an den Prothesenzähnen nicht mehr vorhanden (Abb. 4).

Zahnfarbe: Mit der Zahnfarbe ist der Patient zufrieden. Er wünscht sich im Rahmen der Rehabilitation eine dezente Aufhellung.

Zusammenfassung

Zahnstellung: Im Oberkiefer und Unterkiefer imponieren ovale Zahnbögen. Der Überbiss der Oberkieferfront beträgt 4 mm. Der Overjet misst 2 mm. Es zeigt sich hinsichtlich der Funktion ein mangelnder Prothesenhalt im Oberkiefer. Stellung, Farbe, Form und Proportionen der Zähne befinden sich in einem objektiv verbesserungswürdigen Zustand, welcher auf Wunsch des Patienten im Rahmen einer umfassenden Rehabilitation verwirklicht werden soll.

Röntgenologischer Befund

OPT

Das OPT (Abb. 5) liefert keinen Anhalt auf zahnverursachte Prozesse – Kieferhöhlen verschattungsfrei, Zungenbein beidseits dargestellt. Trotz fortgeschrittenem generalisiertem horizontalen und vertikalen Knochenabbau (v. a. im Oberkiefer Regio 23) zeigt sich ausrei-

Mehr Stabilität

MEHR PREISVORTEIL

Mehr Service

Mehr Sicherheit

Mehr Vertrauen

Mehr Qualität

Mehr Preisvorteil

Mehr Ästhetik

Komplettpakete für Implantatversorgungen

MIS C1 Implantatset inkl. Suprakonstruktion

Permadental bietet in Kooperation mit MIS Komplettpakete für Implantatversorgungen zum Festpreis an: vom finalen Implantat-Bohrer, über Implantat und -Zubehör, bis hin zum individuellen Abutment und der definitiven Kronen- oder Brückenversorgung.

PREISBEISPIEL: ab 390,-€*

e.max-Krone, Hybridabutment MIS Titan-Basis, MIS C1 Implantatset (komplett)



*Komplettpreis, zzgl. MwSt., (50er Paket)

Fordern Sie
kostenlos unsere
Informations-
broschüre an.

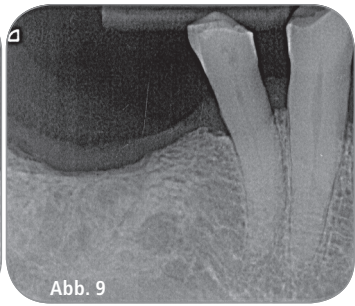
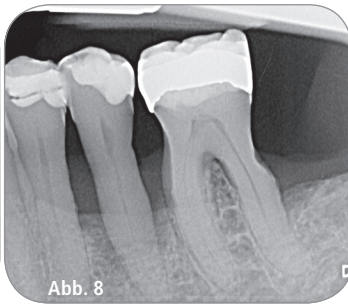
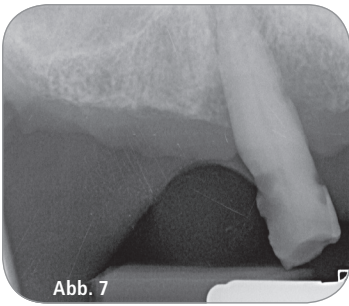
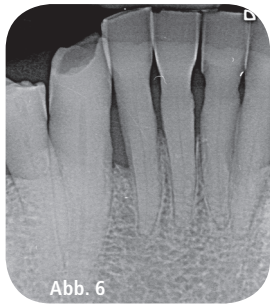
ONE

Der Mehrwert für Ihre Praxis

Als Komplettanbieter für zahntechnische Lösungen beliefern wir seit 30 Jahren renommierte Zahnarztpraxen in ganz Deutschland. Ästhetischer Zahnersatz zum smarten Preis – so geht Zahnersatz heute.

www.permadental.de | Telefon 0 28 22 - 1 00 65

permadental  **semperdent**
Modern Dental Group



chendes Knochenvolumen in beiden Kiefern. 13, 23, 32 und 35 zeigen ausgeprägte parodontale Defekte (Lockerungsgrad II–III).

Status

Es ist ein generalisierter horizontaler und vertikaler Knochenabbau v.a. im Unterkiefer Regio 32, 35 und 36 und eine Auffhellung 13 mesial und distal zu sehen. Fehlende Schmelzanteile imponieren als Auffhellungen im Okklusalbereich (Abb. 6–9).

Diagnosen

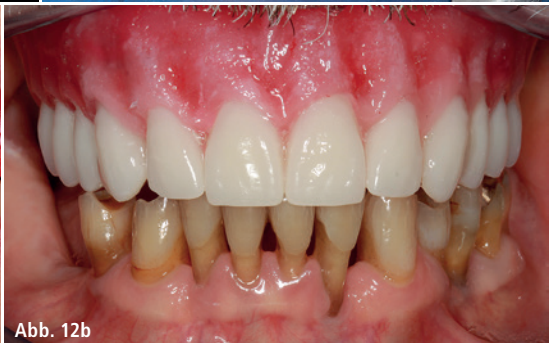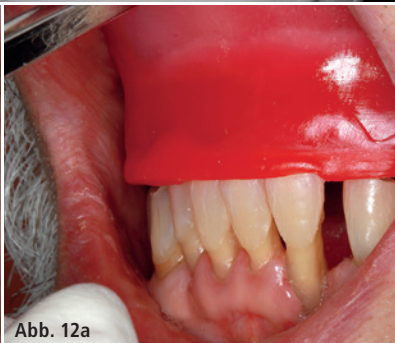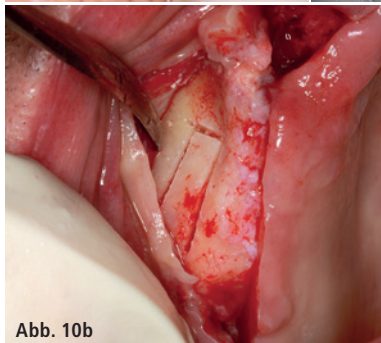
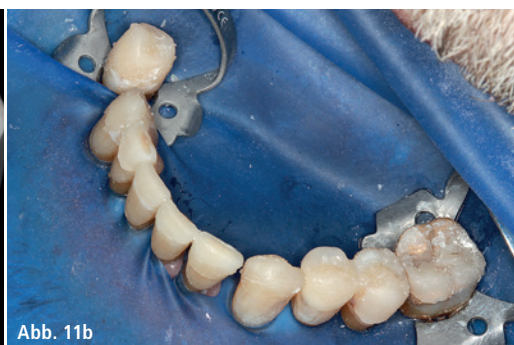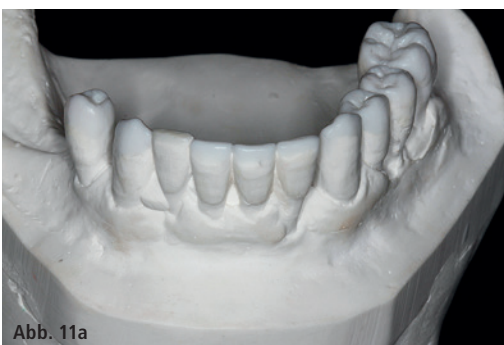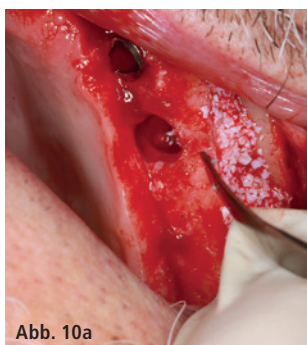- leichte Parafunktion mit Zahnhartsubstanzverlust
- leichte Hypertonie bei M. masseter und M. temporalis beidseits
- gelegentliche Kopfschmerzen, Verspannungen im Schulter- und Halsbereich
- Störung der statischen und dynamischen Okklusion

- chronisch generalisierte Parodontalerkrankung (> 30 % aller Zahnflächen betroffen)
- konservierend, prothetisch insuffizient versorgtes Erwachsenenengebiss

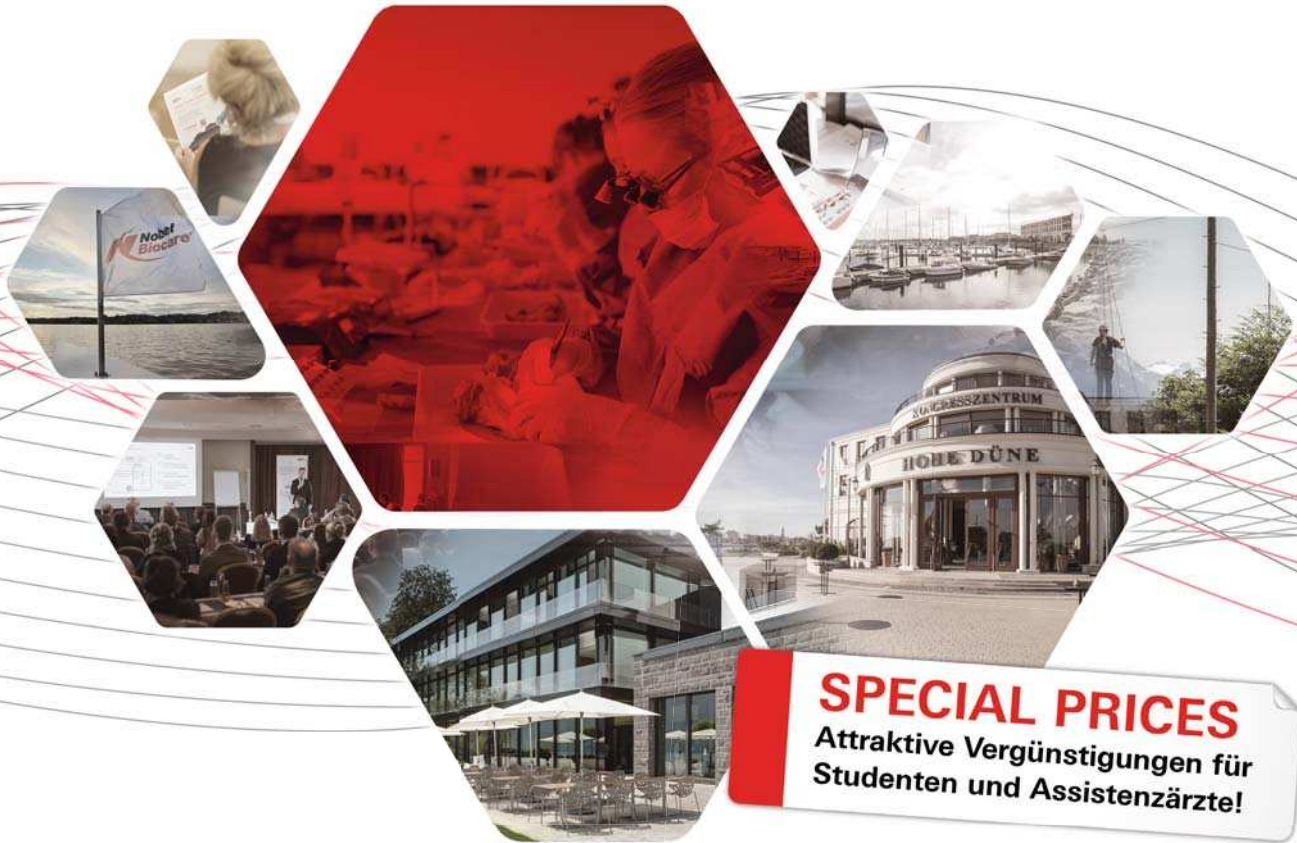
Behandlungsplan

1. Dentalhygiene (Fotostatus, Abformung, Unterfütterung Oberkieferprothese, Gesichtsbogenübertragung, Clinometerbestimmung, Wax-up).
2. Registrierung mit Bisschablonen in ZKP.
3. Entfernung der Oberkieferrestbe-zahnung, Socket Preservation mit DBBM/Kollagenmembran (Bio-Oss, Geistlich Pharma AG), Versorgung mit erweiterter bisheriger Prothese im Sinne einer Immediatversorgung (Abheilphase zwei Monate; Abb. 10a und b).
4. Etablierung einer neuen vertikalen und horizontalen Relation des Unter-

kiefers in ZKP (zentrischer Kondylenposition) mit temporären Komposit-aufbauten 36 bis 44 im Unterkiefer auf Basis des Wax-ups mittels transparenter Silikonschlüssel (Elite Transparent, Zhermack; Abb. 11a und b). Herstellung einer neuen Oberkiefer-vollprothese nach entsprechenden Wachsenproben (Abb. 12a und b).
 5. Reevaluation nach Hygiene-/Adaptationsphase von zwei Monaten – sämtliche für die definitive Versorgung vorgesehenen Zähne im Unterkiefer sind parodontal weiterhin in ihrer Prognose als fraglich einzustufen (v.a. 32, 35), sollen aber auf Wunsch des Patienten vorerst belassen werden (Recallintervall von zwei Monaten). Der Patient fühlt sich mit der neuen horizontalen und vertikalen Bisslage sehr wohl und es liegen keine Anzeichen oder Symptome einer Kiefergelenk-dysfunktion vor.



Die Event-Highlights der Region DACH 2017



SPECIAL PRICES
Attraktive Vergünstigungen für
Studenten und Assistenzärzte!

Wir laden Sie herzlich zu unseren Veranstaltungen der Region DACH 2017 ein.
Halten Sie sich jetzt schon folgende Termine frei:

- 2. Nobel Biocare Gipfeltreffen Schweiz
Weggis / Schweiz, Freitag, 23. Juni bis Samstag, 24. Juni 2017
- 5. VIP EVENT Region West
Hamburg / Deutschland, Freitag, 30. Juni bis Samstag, 01. Juli 2017
- 5. Nobel Biocare Gipfeltreffen Österreich
Saalfelden / Österreich, Donnerstag, 13. Juli bis Samstag, 15. Juli 2017
- 7. Nobel Biocare Ostseesymposium
Rostock / Deutschland, Freitag, 29. September bis Samstag, 30. September 2017

Mehr Informationen zu den Programmen und der Anmeldung erhalten Sie unter fortbildung@nobelbiocare.com

Freuen Sie sich auf interessante Vorträge und Workshops mit renommierten Referenten.

Wir freuen uns auf Sie!

Ihr Nobel Biocare Team

6. Anschließend erfolgt die schablonen-geführte Implantation für die definitive Versorgung im Oberkiefer mit Titanverblendbrücke (NobelGuide, Nobel Biocare; Abb. 13a–d) – nach erfolgter Einheilphase von vier Monaten.
7. Nachkontrolle und Nachsorge, begleitende Kieferphysiotherapie zur Stabilisierung des muskulären Gleichgewichts und der neuen Bisslage.

Schlussbefunde

Funktionsstatus

Die manuelle und klinische Funktionsanalyse ergab keinen auffälligen Befund. Das Auffinden eines gesicherten Schlussbisses bereitet keinerlei Schwierigkeiten. Für die dynamische Okklusion wurde eine front- und eckzahn-geschützte Variante programmiert. Die manuelle Führung ergab keine Abweichung in maximaler Interkuspitation (ohne Führung) und zentraler Kondylenposition (mit Führung), keine Krepitationsgeräusche der Gelenke, unauffällige Öffnungs- und Schließbewegung, keine Druckdolenzen der Muskulatur bei Palpation.

Rote Ästhetik

Die atrophierten Kieferbasen wurden mit entsprechendem rosafarbenen Kunststoff (zweifarbig für Alveolarschleimhaut und keratinisiertes Gewebe) und einem adäquaten Gerüstdesign rekonstruiert. Die Zone an keratinisierter Gingiva wurde entgegen der Philosophie der Guided Surgery mittels Kamminzision geschont. Im Frontzahnbereich konnten die Weichteilproportionen mit dem Verblendkunststoff entsprechend aufgebaut werden. Die Kontur des Gingivaums verläuft parallel zu den oberen Schneidekanten sowie zur Unterlippe. Die Oberlippenstütze zeigt ausgeglichene, harmonische Proportionen bei Lippenchluss und ausgeprägtem Lachen. Die eingefallene Weichteilphysiognomie konnte durch die Anteriorverlagerung des Oberkieferfrontsegments deutlich harmonischer gestaltet werden. Die oberen Schneidekanten weisen nun ein korrektes Lageverhältnis auf und überschreiten die Unterlippengrenze nicht.

Weißer Ästhetik

Zahnlänge: Die Oberkieferfront empfindet der Patient entsprechend seiner

Vorstellung als ausreichend lang. Das entspannte Lächeln zeigt jetzt circa 11 mm der oberen mittleren Schneidezähne (Abb. 14). Die interdentalen Kontaktpunkte (Interinzisalwinkel) steigen von den mittleren Schneidezähnen zu den Eckzähnen kontinuierlich an. Die Abrasionen im Unterkiefer wurden bei der Sanierung korrigiert. Die Proportionen im Oberkieferfrontzahnbereich wurden mit entsprechend größeren Zähnen angeglichen, sodass nun ein ausgewogenes Größenverhältnis zu den unteren Frontzähnen besteht.

Zahnform: Die vormals rechteckige kleine Zahnform der Oberkieferfrontzähne wurde bei der prothetischen Rehabilitation zugunsten der ovoiden Gesichtsform des Patienten entsprechend berücksichtigt. Die Form und Größe sowie eine vom Patienten gewünschte leichte Rotation (Schmetterlingsstellung) der oberen mittleren Schneidezähne entspricht nun ganz den Vorstellungen des Patienten. Proportionen, Kontur und Sichtbarkeit der Zähne führen zu einem sehr harmonischen Erscheinungsbild beim Lächeln.

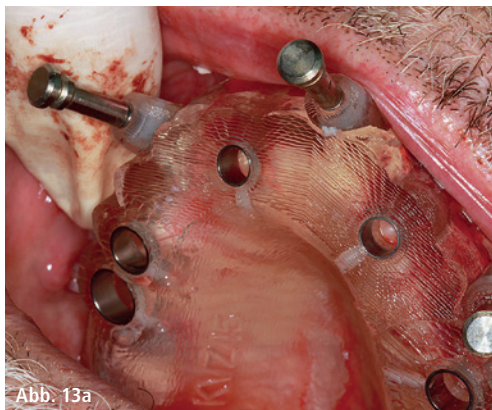


Abb. 13a

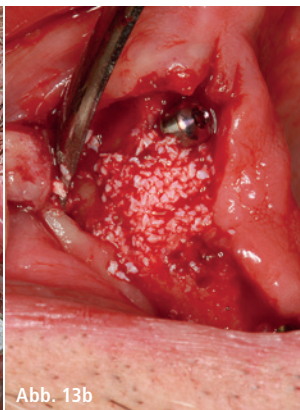


Abb. 13b

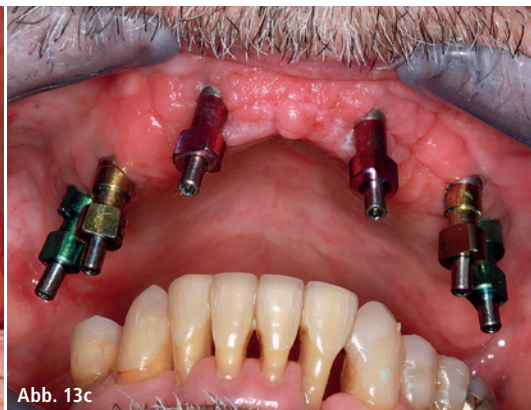


Abb. 13c

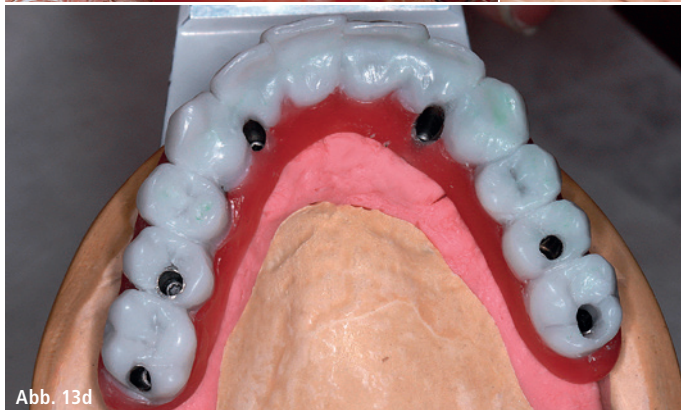

Abb. 13d

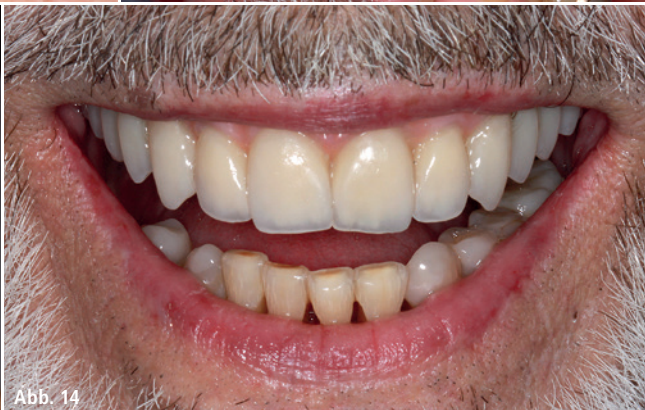

Abb. 14

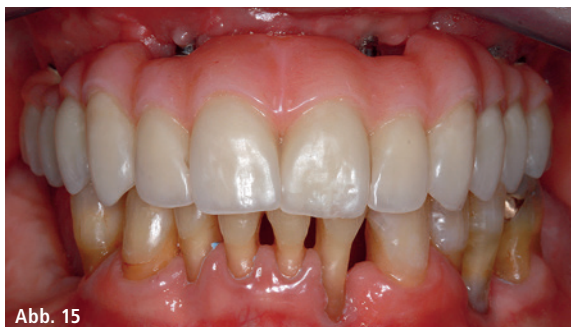

Abb. 15

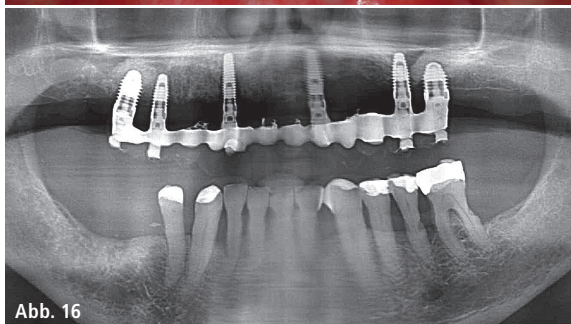

Abb. 16

Dentalstatus

Zahnform: Die unterdimensionierten Oberkieferfrontzähne wurden in ihrer Form vergrößert und fügen sich nun adäquat in den Frontzahnbogen ein (Abb. 15). Ebenso wurden die Kauflächen der Ober- und Unterkieferzähne anatomisch rekonstruiert (Front-Eckzahn-Führung).

Zahnfarbe: Durch die Sanierung beider Kiefer konnte die Zahnfarbe entsprechend den Wünschen des Patienten dezent heller gestaltet werden.

Die Auswahl der Zahnfarbe (VITA A2) erfolgte auf Wunsch des Patienten.

Ästhetikstatus

Zahnstellung: Der leicht nach dorsal verlaufende Zahnbogen im Oberkiefer wurde nach frontal verlagert. Der Überbiss in der Oberkieferfront wurde belassen, die sagittale Frontzahnstellung um 1 mm vergrößert, um zum einen funktionellen Aspekten gerecht zu werden und zum anderen das Lippenprofil zu optimieren (Oberlippenstütze). Das korrekte Lageverhältnis der oberen Schneidekanten relativ zur Unterlippe wurde mit den Lauten F und W überprüft. Abbildung 16 zeigt das vorläufige Schlussröntgen (OPT). Die Implantate zeigen eine gute Integration in die umliegenden Hartgewebe. Die augmentierten Sinusbereiche sind entzündungsfrei. Die kariöse Läsion an Zahn 35 wurde mit einer Kompositfüllung versorgt.

Kontakt

Dr. Sven Egger, M.Sc., M.Sc.

Grünpfahlgasse 8

4001 Basel, Schweiz

Tel.: +41 61 2618333

DrSven-Egger@aesthetikart.ch

www.aesthetikart.ch

OSSIX® PLUS

Zuverlässig – gerade wenn es darauf ankommt

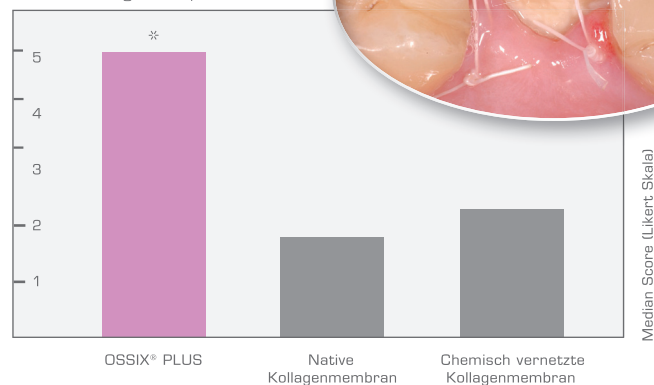
Verlässliche Barriere bis zu 6 Monaten

Optimale Voraussetzung für die Knochenregeneration

Stabiler bei Exposition

Schützt das Augmentat vor bakterieller Kontamination

Membranintegrität nach 10 Tagen Exposition



* Statistisch signifikanter Unterschied zwischen OSSIX® PLUS und beiden anderen Membranen.

Erstbesteller-Angebot:

5 + 1 inkl. kostenfreiem Versand. OSSIX® PLUS ist erhältlich in:
 15 mm x 25 mm für 104,20 € · 25 mm x 30 mm für 130,25 €
 30 mm x 40 mm für 189,50 €. Zzgl. MwSt. Gültig bis 31.12.2017.

Zubery et al. J Periodontol. 2008;79(6):1101-1107.
 Friedmann et al. Clin Oral Invest 2014;DOI 10.1007/s00784-014-1385-0.
 Klinger et al. Clin. Oral Impl. Res. 2010;21:873-876.
 Klinisches Bild mit freundlicher Genehmigung von Dr. Kai Fischer.

Sichern Sie sich unser Angebot!

REGEDENT GmbH
 Phone + 49 (0) 93 24 - 6 04 99 27
 info@regedent.com
 www.regedent.de