

## Komposite statt Keramik-Veneer

Viele Zahntechniker meinen, dass bei festsitzendem Zahnersatz in der Front nur Keramik erste Wahl ist. Zu präsent sind negative Erfahrungen mit Kunststoffen. Doch moderne Komposite lassen sich kaum noch mit den herkömmlichen Verblendkunststoffen vergleichen. ZTM Gerd Weber zeigt die Herstellung einer Veneer-Versorgung mit dem PFS-Hybrid-Komposit CERAMAGE, die sich unauffällig in die Mundsituation integriert.

Viel wird getan, damit Unfälle so selten wie möglich passieren. Die Unfallforschung analysiert beispielsweise deren Ursachen, um neue Ansätze zur Prävention zu finden. Krankenhäuser mit speziellen Unfallchirurgen sind auf die medizinische Behandlung von Unfallopfern spezialisiert und die Unfallversicherung wickelt die rechtlichen und finanziellen Folgen ab. Ganz vermeiden

tientin damals nicht in der Lage, die Frakturen mit Keramik-Veneers versorgen zu lassen, weshalb sie sich zunächst für eine kostengünstige Reparatur mit einem Kunststoff entschied. Durch die ständige Belastung beim Kauen kam es unweigerlich zur Spaltbildung und die Facettenplatzten wiederholt ab. Als die Patientin sich einem uns bekannten Behandler anvertraute, schlugen wir ihr die Versorgung mit CERA-

### Reduzierte Schichtung

Nach der Herstellung des Sägemodells und dem Freilegen der Präparationsgrenze wird zu Beginn der Fertigung zunächst die Zahnfleischmaske entfernt. Die beiden Stümpfe werden mit Orange-Sep isoliert, bevor die Zahnform mit CERAMAGE geschichtet wird. Begonnen wird zervikal. Hier wird Opakdentin der entsprechenden Zahnfarbe – in unserem

### Ausarbeiten der endgültigen Zahnform

Jede neue Schicht wird im Lichtpolymerisationsgerät für eine Minute zwischenpolymerisiert, bevor erneut Masse aufgetragen wird. Eine Polymerisationstabelle hilft bei der Ermittlung der Beleuchtungsdauer. Im Anschluss kann mit Schneidemasse großzügig geschichtet werden, denn der Werkstoff ist speziell auf eine transpa-

polymerisiert, dann ist der Werkstoff ausgehärtet und die Oberfläche der Veneers wirkt zunächst matt.

### Auf Hochglanz polieren

CERAMAGE ähnelt eher Keramik als einem Kunststoff. Aus diesem Grunde werden die Veneers nach der Endpolymerisation am besten mit Diamanten ausgearbeitet. Wir bevorzugen dafür Diamant-

ben Universalpolierscheibe (KOMET/GEBR. BRASSELER, Abb. 8) und poliert mit Aluminiumoxidpaste vor. Für die abschließende Hochglanzpolitur eignet sich die Polierpaste Dura-Polish Dia. Sie ist speziell auf die außergewöhnliche Struktur von CERAMAGE abgestimmt und diamantiert. Mit einer Chungkingbürste und der Polierpaste kann der Glanzgrad bis hin zum Hochglanz erreicht werden (Abb. 9). Fertig ausgearbeitet, präsentieren sich dann alle anatomischen Details. Die fertige Oberfläche bietet keinen Ansatzpunkt mehr für Plaque (Abb. 10).

### Nah am natürlichen Schmelz

Die Veneers wurden vom Behandler eingeklebt. Drei Wochen später stellte sich die Patientin bei einem Kontrolltermin erneut in der Praxis vor (Abb. 11). Dabei zeigte sich, dass die Ästhetik von CERAMAGE einer Verblendkeramik nicht nachsteht. Die optischen Eigenschaften, Lichttransmission und -diffusion, kommen dem natürlichen Schmelz und Dentin sehr nahe. Physiologisch betrachtet, schont die Elastizität von CERAMAGE außerdem die Antagonisten stärker als eine Keramik. Diese ist zudem aufwendiger in der Herstellung und schlechter zu reparieren. **ZT**

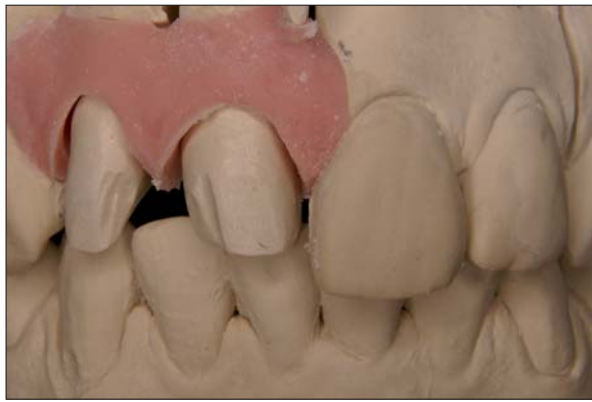

Abb. 1: Die ursprünglich schönen und geraden Zähne waren durch einen Unfall an 11 distal und 12 mesial frakturiert.

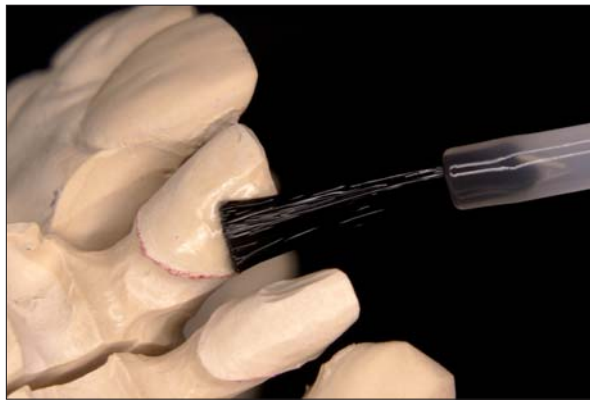


Abb. 2: Nachdem der Kunststoff beim Kauen immer wieder abplatze, ging die Patientin zu dem behandelnden Zahnarzt. In Absprache mit dem Labor wurde eine Veneer-Versorgung mit CERAMAGE vorgeschlagen.

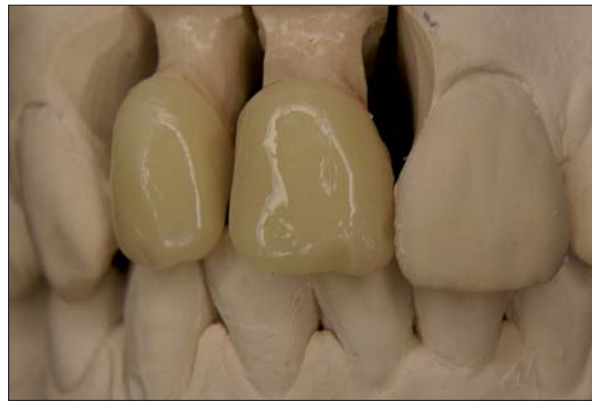

Abb. 3: Zunächst wird halbmondförmig Zervikalmasse an den Kronenrändern angelegt und dünn ausgestrichen. Die Masse wird kurz polymerisiert, anschließend Dentinmasse aufgetragen und mit einem Instrument anatomisch ausmodelliert.

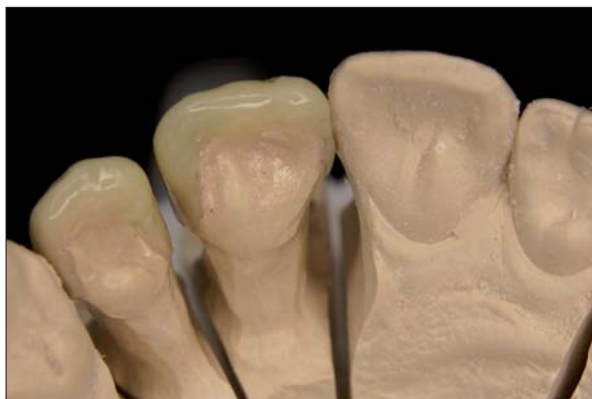

Abb. 4: CERAMAGE kann über die Kanten der Präparation gezogen werden. Jede neue dünne Schicht wird im Lichtpolymerisationsgerät für eine Minute zwischenpolymerisiert.

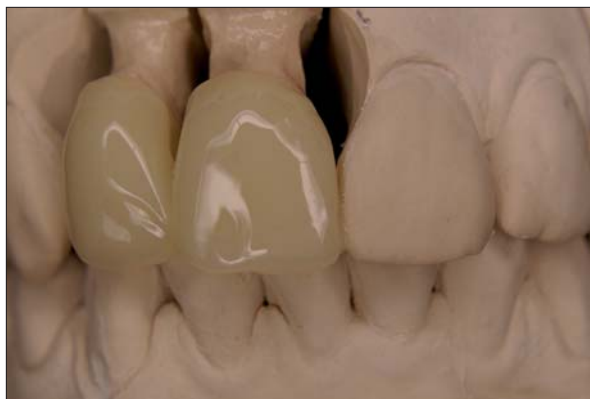

Abb. 5: Mit Opakdentin oder Zervikalmasse werden Mamelons angedeutet. Zwischen die Keile wird Transpamasse geschichtet. Zervikal haben wir weißliche Applikationen eingearbeitet und zusätzlich Schneide- und Transpamasse darübergeschichtet.

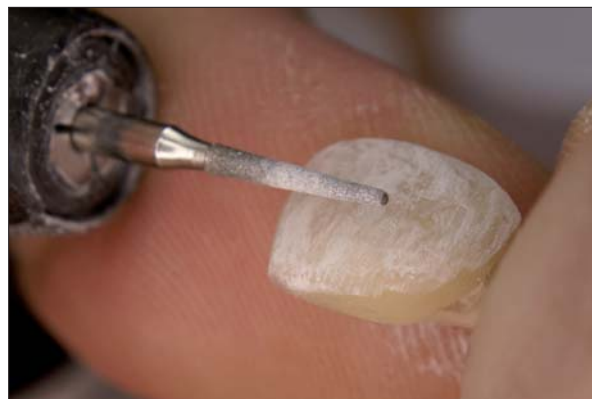


Abb. 6: Mit einem Konus-Diamantschleifer werden die Veneers mit Quer- und Längsrillen strukturiert.

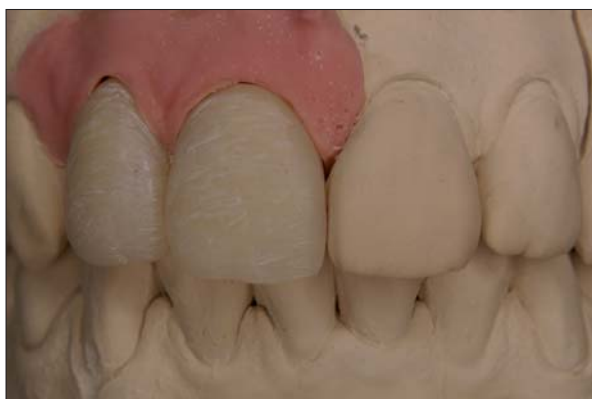

Abb. 7: Die grob ausgearbeitete Form fügt sich bereits gut in die Zahnreihe ein.




Abb. 8: Damit keine Mikropartikel aus dem Komposit herausreißen, glättet man die Oberfläche mit einer weißen Universalpolierscheibe (KOMET/GEBR. BRASSELER).



Abb. 9: Mit einer Chungkingbürste und Polierpaste kann man den gewünschten Glanzgrad einstellen.

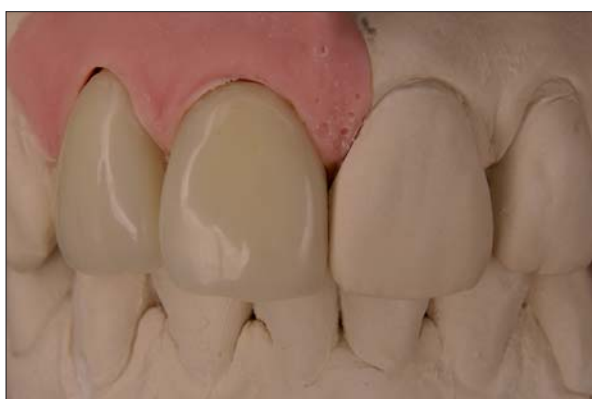

Abb. 10: Fertig ausgearbeitet, bietet die perfekte Oberfläche keinen Ansatzpunkt für Plaque.

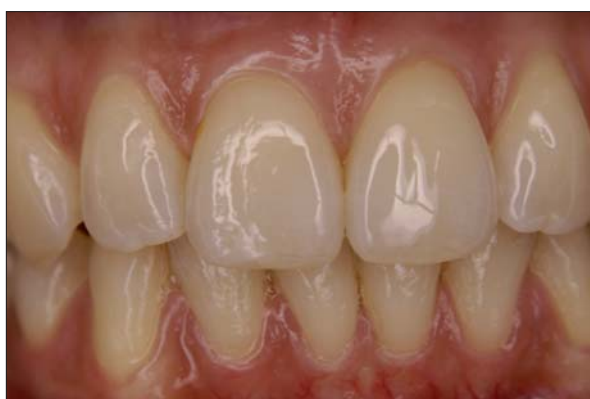

Abb. 11: Nach drei Wochen in situ – beim Kontrolltermin zeigt sich die Ästhetik von CERAMAGE. Sie steht einer Keramikverblendung in nichts nach.

lassen sie sich dennoch nicht. Zu vielfältig sind die Gefahren durch Fremdeinwirkung oder schlicht durch technisches oder menschliches Versagen.

Im dargestellten Fall hatte die junge Patientin ursprünglich schöne und gerade Zähne. Durch einen Unfall wurden die Ecken von 11 distal und 12 mesial frakturiert (Abb. 1). Die Zähne blieben dennoch völlig intakt. Aus finanziellen Gründen war die junge Pa-

MAGE (SHOFU) vor. Dieses sogenannte PFS Hybrid-Komposit ist ein Verbundsystem, das in Verbindung mit dem M.L. Primer (SHOFU) einen dauerhaften Verbund zu allen gängigen Dentallegerungen gewährleisten soll (Abb. 2). Aus unserer Sicht ist es jedoch vor allem eine Alternative zur Keramik und stellt eine praktikable Lösung für den Fall dar, dass Keramik-Veneers nicht infrage kommen.

Fall A3 – halbmondförmig an den Kronenrändern angelegt und dünn ausgestrichen. Die Masse wird kurz polymerisiert, anschließend Dentinmasse aufgetragen und mit einem Instrument anatomisch ausmodelliert. Es empfiehlt sich eine reduzierte Schichtung, damit ausreichend Platz für die Schneidemasse bleibt (Abb. 3). Zudem kann CERAMAGE über die Kanten der Präparation gezogen werden (Abb. 4).

noch Schneide- und Transpamasse darüber und arbeiten die endgültige Zahnform heraus (Abb. 5). Vor der abschließenden Endpolymerisation wird auf die gesamte Verblendung Oxy-Barrier aufgetragen. Es verhindert, dass während der Polymerisation Sauerstoff an das Komposit gelangt und sich eine Inhibitionsschicht bildet. Dadurch kann CERAMAGE bis in die Oberfläche hinein aushärten. Fünf Minuten lang wird end-

schleifer von KOMET/GEBR. BRASSELER in Flammenform, womit die endgültige Form der Veneers bestimmt werden kann. Hier zeigt sich: Je genauer man schichtet, desto weniger muss nachgearbeitet werden. Anschließend werden Quer- und Längsrillen in eine möglichst natürlich wirkende Oberflächenstruktur mit einem Konus-Diamantschleifer strukturiert (Abb. 6). Die grob ausgearbeitete Form fügt sich gut in die Zahnreihe mit Zahnfleischmaske ein (Abb. 7). Durch den hohen Anteil keramischer Mikrofüller kann es vorkommen, dass auf CERAMAGE silbrige Schleifspuren zurückbleiben. Durch den 73-prozentigen Anteil anorganischer Füllkörper ist das Material mit gewöhnlichem Komposit nicht vergleichbar. Beim Bearbeiten mit Fräsern reißen die kleinen Mikropartikel heraus. Folglich glättet man die Oberfläche und Kanten am besten mit einer wei-

### ZT Kurzvita



#### ZTM Gerd Weber

- 1978–1982 Ausbildung zum Zahn-techniker, Labor Heinze, Henstedt-Ulzburg
- 1982–1983 Labor Heinze
- 1983–1985 Wehrdienst im Bundeswehrkrankenhaus, Abteilung Mund-, Kiefer- und Gesichtschirurgie
- 1985–1992 Labor Jung, Kaltenkirchen
- 1992 Löhning Zahntechnik, Laborleitung und Kundenbetreuung
- 1996 Meisterprüfung Neumünster
- 2001 eigenes Labor
- Fortbildungsschwerpunkte: Aufwachtechnik, Metallkeramik, Vollkeramik, Sintertechnik, Totalprothetik, Implantologie, Kombi- und Frästechnik, Ästhetik in der Zahnheilkunde, Prof. Gutowski, Prof. Gerber

### ZT Adresse

Gerd Weber  
Grootkoppelstraße 4  
22844 Norderstedt  
Tel.: 0 40/5 22 27 74  
Fax: 0 40/5 26 61 16  
E-Mail: info@weberdental.eu  
www.weberdental.eu