

Die erfolgreiche endodontologische Behandlung von Zähnen, bei denen die Patienten über längere Zeit Schmerzen empfunden haben, gestaltet sich mitunter schwierig. Eine endodontisch adäquate Therapie führt nicht zwingend auch unmittelbar zur Beseitigung der Schmerzsymptomatik. Der vorliegende Fallbericht stellt zum einen die endodontische Vorgehensweise und zum anderen verschiedene Faktoren dar, die postendodontische Beschwerden beeinflussen können.

Dr. Bernard Bengs
[Infos zum Autor]



Literatur



Revision eines Unterkiefermolaren mit lang anhaltender Schmerzanamnese

Dr. Bernard Bengs

Eine 33-jährige Patientin wird zur Revision von Zahn 37 überwiesen. Im OPTG der überweisenden Kollegin (Abb. 1) zeigt sich eine ausgedehnte apikale Parodontitis und eine unvollständige Wurzelfüllung an diesem Zahn (sowie an Zahn 16, 26 und 46). Die Sondierungstiefe bei Zahn 37 beträgt 2–3 mm, der Lockerungsgrad 0–1, der Zahn ist weder perkussions- noch druckempfindlich. Allerdings berichtet die Patientin über rezidivierende diffuse Schmerzen an diesem Zahn sowie über wiederholte Lymphknotenschwellungen im linken Unterkieferbereich über einen langen, nicht mehr exakt nachvollziehbaren Zeitraum.

Behandlung – Sitzung 1

Nach einem aktuellen präoperativen Einzelröntgenbild (Abb. 2) wird zunächst ein adhäsiver präendodontischer Aufbau aus Komposit erstellt. Nach der Trepanation zeigt sich unter dem Operationsmikroskop ein infiziertes Kanalsystem mit nicht randständiger Wurzelfüllung (Abb. 3). Die mikrobiell besiedelte Guttapercha lässt sich aus dem distalen Kanal mit einer Mikrozange widerstandslos herausziehen (Abb. 4). Nach sonoabrasiver Beseitigung einiger kleiner Dentikel und der Entfernung der alten Wurzelfüllmasse aus den mesialen Kanälen

wird die Arbeitslänge endometrisch bestimmt und röntgenologisch bestätigt (Abb. 5). Es folgt die initiale Präparation mit manuellen und rotierenden NiTi-Instrumenten sowie eine Calciumhydroxid-Einlage samt adhäsivem, provisorischem Verschluss aus Komposit.

Sitzung 2

Eine Woche später wird das Kanalsystem abschließend präpariert. Der distale Kanal weist eine c-förmige Struktur auf und wird daher zuerst sonoabrasiv sowie final mit der Self-Adjusting-File präpariert. Mesial findet

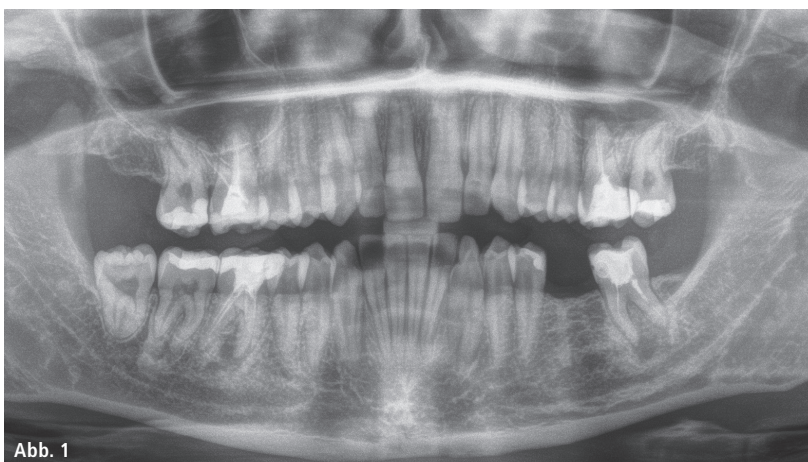


Abb. 1

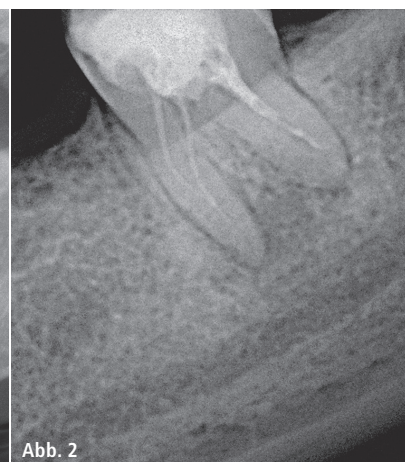


Abb. 2

Abb. 1: OPTG der Überweiserin. – Abb. 2: Präoperatives Röntgenbild.

roeko
GuttaFlow® bioseal

Doppelte Sicherheitsstufe.

Bioaktives Versiegeln und Füllen.



kosteneffiziente Wurzelfüllung



exzellente Fließigenschaften
schon bei Zimmertemperatur



schnelle Verarbeitung, schnelles
Aushärten, sichere Versiegelung
(ca. 12 – 16 Minuten)



Stufe 1 (direkte Absicherung)

Schutz schon beim Verfüllen, z. B. durch
Bioaktivität bei möglicher Restfeuchtigkeit
im Wurzelkanal



Stufe 2 (schlafende Absicherung)

Regenerativer Schutz bei möglichen
späteren Feuchtigkeitseintritt,
z. B. durch Rissbildung u. Ä.

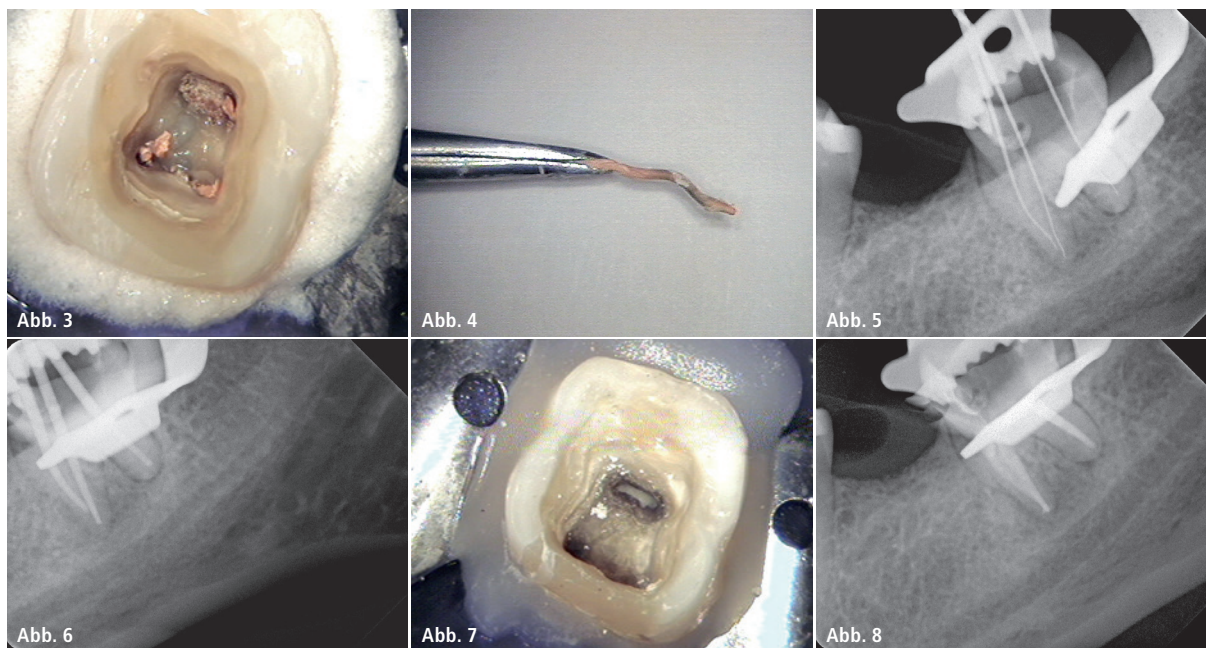


Abb. 3: Trepanation präendodontischer Aufbau. – **Abb. 4:** Infizierte Guttapercha. – **Abb. 5:** Röntgenmessaufnahme. – **Abb. 6:** Masterpointeinprobe. – **Abb. 7:** MTA-Plug distal. – **Abb. 8:** Röntgenkontrolle WF.

sich ein tief reichender Isthmus, der sonoabrasiv mit einer Endonore-Feile ISO 25 bearbeitet wird, ein „middle mesial canal“ kann ausgeschlossen werden. Es wird eine Masterpointeinprobe durchgeführt (Abb. 6), distal aufgrund der apikal infektionsbedingt sehr weiten Aufbereitung bis Größe ISO 60 jedoch vor der warm-vertikalen Obturation mit Guttapercha ein MTA-Plug eingebracht (Abb. 7). Nach der Wurzelfüllung (Abb. 8 und 9) wird der Zahn adhäsiv mit Komposit verschlossen (Abb. 10).

Obwohl davon ausgegangen werden kann, dass die Therapie endodontisch sorgfältig durchgeführt wurde, stellen sich bei der Patientin nach einem kurzen beschwerdefreien Intervall im linken Unterkiefer wieder Beschwerden ein. Die geplanten endodontischen Revisionen an weiteren Zähnen werden abgesagt. Drei Monate nach Behandlungsabschluss stellt sich die Patientin mit einer von ihr wahrgenommenen Lymphknotenschwellung im linken Unterkiefer und einer Missempfindung an Zahn 37 vor, was sich klinisch allerdings nicht verifizieren lässt. Eine Röntgenkontrolle oder ein DVT ist wegen einer nicht ausschließbaren Schwangerschaft zu diesem Zeitpunkt nicht möglich. Auch ein konsiliarisch hinzugezogener Kieferchi-

rurg kann keine Befunde in Bezug auf Lymphknotenbeteiligung erheben, es ergibt sich eine Diskrepanz zwischen klinischen Befunden und subjektiver Empfindung der Patientin.

Sie unterzieht sich daraufhin einer Bioresonanztherapie, die vermutete Schwangerschaft bestätigt sich. Weitere endodontische Behandlungen finden vorerst nicht statt.

Diskussion

Der Fall zeigt exemplarisch, dass ein rein technisch gelungener Behandlungsablauf nur ein Gesichtspunkt ist, der für ein gutes Gesamtergebnis zum Tragen kommt. Will man den Begriff Behandlungserfolg definieren, so kommt aber neben verhältnismäßig objektiven Faktoren wie dem Vorliegen einer Schwellung, einer Lockerung des Zahnes oder einer (radiologisch betrachtet) kunstgerechten Wurzelfüllung der sehr subjektive Faktor der Schmerzempfindung dazu. Ohne Schmerzfreiheit wird ein Patient verständlicherweise die Behandlung nicht als Erfolg ansehen, auch wenn unter endodontologischem Aspekt ein Mangel nicht feststellbar ist.

Eine Reihe von Studien hat diese Problematik untersucht. Die Prävalenz von persistierenden Schmerzen (darunter wird eine Dauer bis zu sechs

Monaten oder länger beschrieben) nach Wurzelkanalbehandlungen wird je nach Studie mit ca. 3,4%¹ oder 5,3%^{2,3}, ja sogar bis zu 12% angegeben.⁴ Einige Studien fassen sämtliche Schmerzursachen zusammen⁴⁻⁶, wobei eine Differenzierung der Schmerzursachen angesichts der Komplexität des Problems wichtig erscheint. Eine Metaanalyse⁶ untersucht explizit Schmerzen nach Wurzelkanalbehandlungen, die nicht odontogenen Ursprungs sind, die Prävalenz wird mit insgesamt 3,4% angegeben. Darunter werden hauptsächlich muskuloskeletale Fehlfunktionen, Neuropathien, Kopfschmerzen und Tumoren, aber auch Funktionsstörungen von Gefäßen zusammengefasst. Allein diese Studie zeigt, wie heterogen die Schmerzgenese nach endodontischen Behandlungen sein kann. Eine klinische Studie⁷ untersucht speziell die neuropathisch bedingten Schmerzen und gibt die Prävalenz allein hierfür mit 5,9% an. Interessanterweise dominierten bei den untersuchten Fällen die Revisionen, mehrheitlich war der Oberkiefer betroffen. Obwohl der Schmerzmechanismus noch nicht ausreichend erforscht ist, scheint die Sensibilisierung zentraler trigeminaler nozizeptiver Neurone durch vorangegangene Zahnbehandlungen bzw. chemische oder mechanische

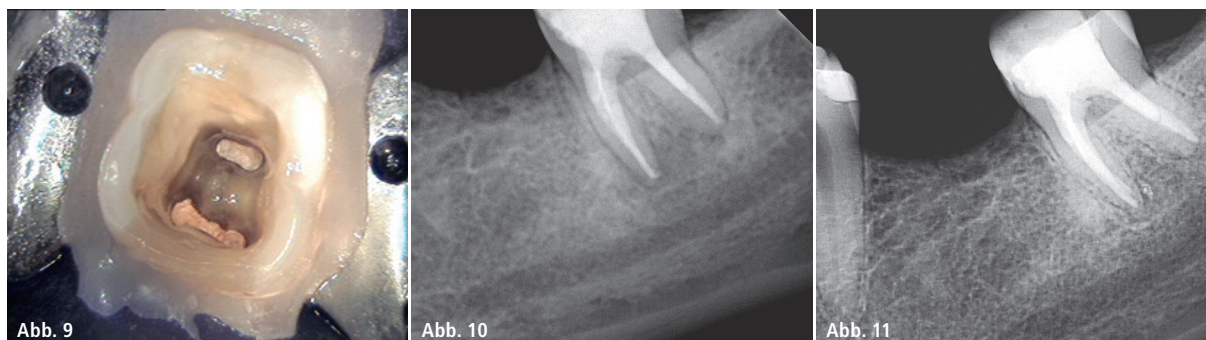


Abb. 9: Wurzelfüllung. – **Abb. 10:** Adhäsiver Verschluss Zahn 37. – **Abb. 11:** Röntgenkontrolle postoperativ 1,5 Jahre.

Reize auf periphere pulpare oder parodontale Rezeptoren eine Rolle zu spielen. Dies korrespondiert möglicherweise mit der Ausbildung eines Schmerzgedächtnisses bei lang anhaltenden Schmerzen und den negativen Erwartungshaltungen von Patienten in Bezug auf endodontische Behandlungen, die offensichtlich geeignet sind, das Behandlungsergebnis negativ zu beeinflussen im Hinblick auf die Schmerzwahrnehmung.⁸ Der Übergang zu Schmerzempfindungen, die als psychosomatisch bedingt betrachtet werden, kann als fließend angesehen werden. Selbst Phantomschmerz im Sinne einer Deafferenzierung² (also ein Schmerz induziert durch die Durchtrennung von Nervenfasern nach Pulpektomien als Ursache einer Neuropathie) oder psychosoziale Faktoren⁵ (der Einfluss des Wohnortes und sozio-ökonomischer Faktoren auf die Schmerzwahrnehmung) sind Gegenstand von Studien gewesen. Die Risikofaktoren für anhaltende postendodontische Schmerzen werden unterschiedlich beurteilt. Übereinstimmend wird festgestellt, dass eine über längere Zeit bestehende Schmerzempfindung vor der endodontischen Behandlung des Zahnes das Risiko einer verlängerten Schmerzempfindung nach der Therapie erhöht.^{4,8} Ein weibliches Geschlecht dagegen wird in manchen Studien als prädisponierender Faktor angesehen^{4,7}, von anderen aber verneint.⁸

Therapieoptionen

Selbstverständlich muss aus endodontologischer Sicht zu allererst bei persistierenden Schmerzen sichergestellt sein, dass Mängel der Wur-

zelkanalbehandlung als solcher ausgeschlossen sind. Dazu zählen Fehler bei der Präparation des Kanalsystems (z. B. übersehene akzessorische Kanäle, Isthmen, deep splits) oder der Obturation (Wurzelfüllung überextendiert, Kanalsystem unterfüllt etc.). Eine Überprüfung des Behandlungsergebnisses durch ein DVT kann dabei wertvolle Informationen liefern, die ein herkömmliches zweidimensionales Röntgenbild nicht abbilden kann. Okklusale Interferenzen sollten überprüft werden, parodontale Abbauprozesse ebenso. Scheiden all diese Ursachen aus, kann ein ggf. interdisziplinärer schmerztherapeutischer Ansatz in Betracht gezogen werden. Schmerzen neuropathischen Ursprungs lassen sich bei fast 70 % der Patienten durch Medikation mit trizyklischen Antidepressiva lindern.⁷ Psychosomatische Behandlungsansätze können ebenfalls eine Option sein. Jeder Aktionismus in Form von nicht klar indizierten Revisionen, Wurzelspitzenresektionen oder gar Extraktionen wird das Leiden der Patienten in vielen Fällen nicht oder nur vorübergehend lindern, wenn der eigentliche Kern des individuellen Problems nicht erfasst wurde.

Recall zum vorliegenden Fallbericht

Circa 1,5 Jahre nach Behandlungsabschluss stellt sich die Patientin überraschend zum Recall vor. Sie ist inzwischen Mutter eines Kindes, der einstmals beschwerdeintensive Zahn 37 klinisch nach Auskunft der Patientin nunmehr seit Längerem komplett unauffällig. Das postoperative Röntgenbild zeigt eine nahezu voll-

ständige Ausheilung der ursprünglich umfangreichen periapikalen Osteolyse (Abb. 11). Welcher Faktor letztlich zum Behandlungserfolg geführt hat, ist ex post nicht mehr genau nachvollziehbar. Neuere Studien belegen für die Zeit der Schwangerschaft eine temporäre Immuntoleranz, die geeignet zu sein scheint, Entzündungsprozesse zu beeinflussen.⁹ Ob die von der Patientin durchgeführte Bioresonanztherapie als alternativmedizinisches Verfahren zusätzlich zur Heilung beitrug, kann nicht ausgeschlossen werden. Das letztlich für die Patientin erfolgreiche Behandlungsergebnis und die daraus resultierende positive Erwartungshaltung hat aber schlussendlich zur Weiterführung der endodontischen Therapie an den übrigen betroffenen Zähnen geführt.

Kontakt

Dr. Bernard Bengs

Spezialist für Endodontologie der DGET
Praxis für Endodontie Berlin-Mitte
Voxstraße 1
10785 Berlin
Tel.: 030 25294777
dr.bengs@gmx.de
www.endodontie-berlin-mitte.de